

# Il posizionamento di protesi biliari per stenosi biliari benigne post-operatorie.



Ann. Ital. Chir., 2006; 77: 19-25

## Nostra esperienza

Carmelo Sciumè, Girolamo Geraci, Franco Pisello, Tiziana Facella, Francesco Li Volsi, Giuseppe Modica

Unità Operativa di Chirurgia ad Indirizzo Toracico (Direttore: Prof. G. Modica) Dipartimento di Chirurgia Generale d'Urgenza e dei Trapianti d'Organo, Policlinico "P. Giaccone", Università degli Studi di Palermo.

### Biliary stent placement for postoperative benign bile duct stenosis: Personal experience

**OBJECTIVE:** To describe the management and outcome after endoscopic treatment of 23 patients with post-operative benign bile duct stricture (BBDS) managed in Authors' Department from 1991 to 2000.

**BACKGROUND DATA:** The management of the postoperative bile duct strictures remains a challenge for even the most skilled biliary tract surgeon and endoscopist. The 1990s saw a dramatic increase in the incidence of bile duct strictures from the introduction and widespread use of laparoscopic cholecystectomy. The management of these injuries, short-term outcome and follow-up have been reported.

**METHODS:** Data were collected retrospectively on 23 patients treated in the Service of Diagnostic and Operative Endoscopy of the Operative Unit of General and Thoracic Surgery (Policlinico "Paolo Giaccone", Palermo, Italy) with BBDS between 1991 and 2000. All patients underwent ERCP (endoscopic retrograde cholangiopancreatography). Follow-up and pharmacological therapy post-ERCP were conducted by scheduled medical audit.

**RESULTS:** Of the 23 initial patients, 20 undergoing endoscopic stenting (3 with complete transaction were invited to surgery), 16 had completed treatment with symptoms resolution (mean follow-up of 70 months). One patient died of reason unrelated to biliary tract disease before the completion of treatment. Seven had not completed treatment. Of 16 patient who had completed treatment, 13 were considered to have a successful outcome without the need of follow-up invasive, diagnostic or therapeutic interventional procedures. Overall, a successful outcome, was obtained in 65% of patients, including those requiring a secondary procedure for recurrent strictures.

**CONCLUSIONS:** Postoperative bile duct strictures remain a considerable surgical challenge. Management with endoscopic cholangiography to delineate the postoperative anatomy and to place biliary stents, to solve the symptoms, is associated with a successful outcome in up of 65% of patients, in well experienced team. Endoscopic treatment should be the initial management of choice for postoperative bile duct stenosis, as a real alternative to surgical reconstruction: because his failure will not compromised the following surgical treatment prior endoscopic treatment does not preclude surgery), whereas endoscopic treatment is impossible one a Roux-en-Y loop has been constructed.

**KEY WORDS:** Biliary stenting, ERCP, Postoperative benign bile duct strictures.

### Introduzione

Per stenosi biliare si intende un "restringimento luminale con dilatazione a monte, dimostrata alla colangiografia" <sup>1</sup> o un "netto restringimento luminale con margini regolari, con o senza dilatazione della via biliare a monte" <sup>2</sup>.

Le stenosi biliari benigne post-operatorie (SBBPO) sono diventate frequenti negli ultimi 5 anni fondamentalmente a causa della diffusione della colecistectomia videolaparoscopica, in corrispondenza della fase precoce della curva di apprendimento dell'approccio laparoscopico <sup>1,2</sup>.

Sono a tutt'oggi disponibili 2 opzioni per il management della SBBPO: la dilatazione della stenosi con il posizionamento di uno stent ed il drenaggio biliare chirurgico (epatico-digiunostomia su ansa a Y sec. Roux). Lo scopo del nostro lavoro è quello di descrivere il management endoscopico delle SBBPO giunte alla nostra osservazione dal 1991 al 2000.

Pervenuto in Redazione Aprile 2003. Accettato per la pubblicazione Ottobre 2004.

Per la corrispondenza: Prof. Carmelo Sciumè, Via Edoardo Carapelle 12, 90129 Palermo (e-mail: carmesci@hotmail.com).

## Materiale e metodi

23 casi consecutivi di SBBPO diagnosticati tra il 1991 ed il 2000 sono stati identificati nella nostra casistica: 8 (35%) erano uomini e 15 donne (65%), l'età media era di 67,5 anni (range 29-77). Il range di tempo tra l'intervento chirurgico e la diagnosi della stenosi all'ERCP è stato di 2-240 settimane.

I pazienti sono stati inclusi nello studio solo se presentavano sintomi (ittero, colangiti acute o ricorrenti, dolore addominale, fistola biliare e cirrosi biliare secondaria) o segni (aumento indici di colestasi, dilatazione coledocica all'ecografia) di ostruzione biliare prima dell'ERCP (Tab. I), sono stati esclusi i pazienti con stenosi neoplastiche o con stenosi benigne da pancreatite cronica, colangite sclerosante o coledocolitiasi residua.

La presentazione clinica alla diagnosi è stata: episodi colangitici ricorrenti in 8 pazienti (34%), ittero ostruttivo in 20 (87%), fistola biliare esterna in 1 (4%), colestasi anitterica in 1 (4%) e ascite in biliare in 2 pazienti (8%).

Prima dell'ERCP tutti i pazienti sono stati trattati profilatticamente (circa 30 min prima della procedura) con

la somministrazione endovenosa di Levofloxacin 500 mg e, in assenza di segni colangite, al termine della procedura non è stata eseguita antibiotico terapia.

Il consenso informato è stato ottenuto da tutti i pazienti prima di ogni procedura.

La ERCP è stata eseguita in sedazione conscia (diazepam 10 mg ev) e sotto monitoraggio ossimetrico, cardiografico e capnografico, in posizione prona, con duodenoscopi a visione laterale (Olympus TJF 140R). La peristalsi duodenale è stata inibita con la somministrazione di joscina butilbromuro (0.02 gr ev).

Dopo aver incannolato la papilla di Vater ed aver dimostrato la sede e l'estensione della stenosi con la colangiografia, si è tentato di far passare un filo-guida a punta idrofila oltre la stenosi.

Per superare la stenosi abbiamo posizionato protesi in Polietilene da 8,5, 10, 11,5 Fr, lunghezza 7-10 cm, tipo Amsterdam (Huilbregtse Flap Endoprosthesis set; PBN Medicals, Denmark A/S), inserite su filo-guida e catetere.

Le SBBPO sono state classificate secondo il sistema di Bismuth e Lazorthes<sup>3</sup>: 11 pazienti (53%) avevano una stenosi di tipo I, 6 (24%) di tipo II, 1 (4%) di tipo

TABLE I – Presentazione clinica dei soggetti affetti da BBDS

	Numero (23)	%
ETÀ MEDIA (range)	67,5 (29-77)	
UOMINI/DONNE	8/15	35/65
ANAMNESI CHIRURGICA:		
Colecistectomia retrograda sec. tecnica (open)	5/23	22
Colecistectomia videolaparoscopica	10/23	43
Colecistectomia + coledocolitotomia* coledocografia	2/23	9
Colecistectomia + coledocolitotomia + ricostruzione su tubo di Kehr	2/23	9
Conversione laparotomia di colecistectomia videolaparoscopica (Sindrome di Mirizzi) + coledocolitotomia + ricostruzione su tubo di Kehr	1/23	4
Legatura del coledoco durante pericistectomia per idatidiosi epatica	1/23	4
Epatectomia destra	1/23	4
Coledocoduodenostomia per coledocolitiasi	1/23	4
SEDE DELLA STENOSI:		
Sezione completa	3/23	13
Bismuth 1	11/23	47
Bismuth 2	6/23	28
Bismuth 3	1/23	4
Bismuth 4	1/23	4
Stenosi della coledocoduodenostomia	1/23	4
COMORBIDITÀ BILIARE:		
Leakage biliare	6/23	28
Coledocolitiasi residua (prossimale alla stenosi)	5/23	22
PRESENTAZIONE CLINICA ALLA DIAGNOSI:		
Colangite acuta	8/23	34
Ittero ostruttivo	20/23	87
Fistola biliare esterna	1/23	4
Colestasi anitterica e ascite biliare	1/23	4

INTERVALLO DI TEMPO TRA LA CHIRURGIA E LA DIAGNOSI DELLA STENOSI: 2-240 SETTIMANE

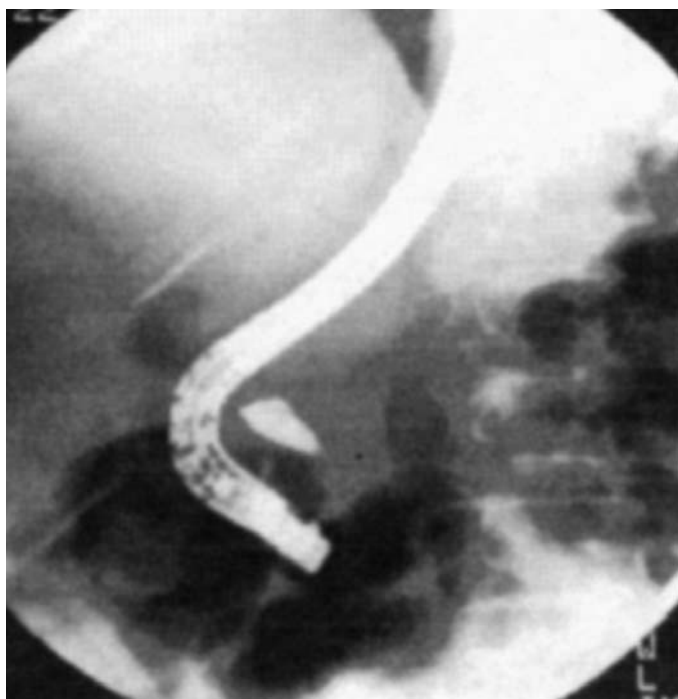


Fig. 1: Soggetto con sezione completa del coledoco.

III, 1 (4%) di tipo IV, 3 (12% SBBP) avevano una transezione completa del coledoco (Fig. 1) aveva una stenosi della coledoco-duodenostomia. (4%).

I pazienti con sezione completa del coledoco (3/23, 12%) sono stati esclusi dallo studio.

I pazienti sottoposti ad ERCP sono stati dimessi

dall'ospedale alla stabilizzazione delle loro condizioni cliniche generali ed alla normalizzazione degli indici di colestasi e di funzionalità epatica, con l'indicazione al follow-up ambulatoriale clinico, laboratoristico e strumentale: il follow-up è consistito in un esame obiettivo generale ed addominale, dosaggio degli indici di funzionalità epatica e di colestasi, ed ecotomografia epatobiliare ad 1 mese e successivamente a 3 mesi nel primo anno ed a 6 mesi negli anni seguenti.

Durante la fase di follow-up, tutti pazienti sono stati trattati con Levofloxacina 500 mg per os e Acido Ursodessicolico 450 mg per os (ambidue in monosomministrazione).

Le successive ERCP sono state eseguite solo se si presentavano segni di recidiva di stenosi o di dislocazione o ostruzione della protesi ("à la demande") o comunque ad 1 anno, per controllare il risultato ed eventualmente per rimuovere la protesi; la rimozione della protesi è avvenuta sempre utilizzando un'ansa da polipectomia (DPDB-25-015, Wilson-Cook) o una pinza da corpo estraneo (FG 44NR-1, Olympus).

Dopo la rimozione dello stent è sempre stata eseguita una colangiografia occlusiva; il protocollo di trattamento è stato sospeso alla completa scomparsa della stenosi evidenziata da una colangiografia occlusiva, sempre confermata da una colangiografia trans-SNB eseguita 24-48 ore dopo la rimozione dello stent. La completa scomparsa della stenosi è stata definita come "assenza di ogni significativo restringimento anche puntiforme in corrispondenza della zona precedentemente sede della stenosi".

Gli stents non sono stati riposizionati qualora la stenosi sia stata considerata adeguatamente dilatata sulla base

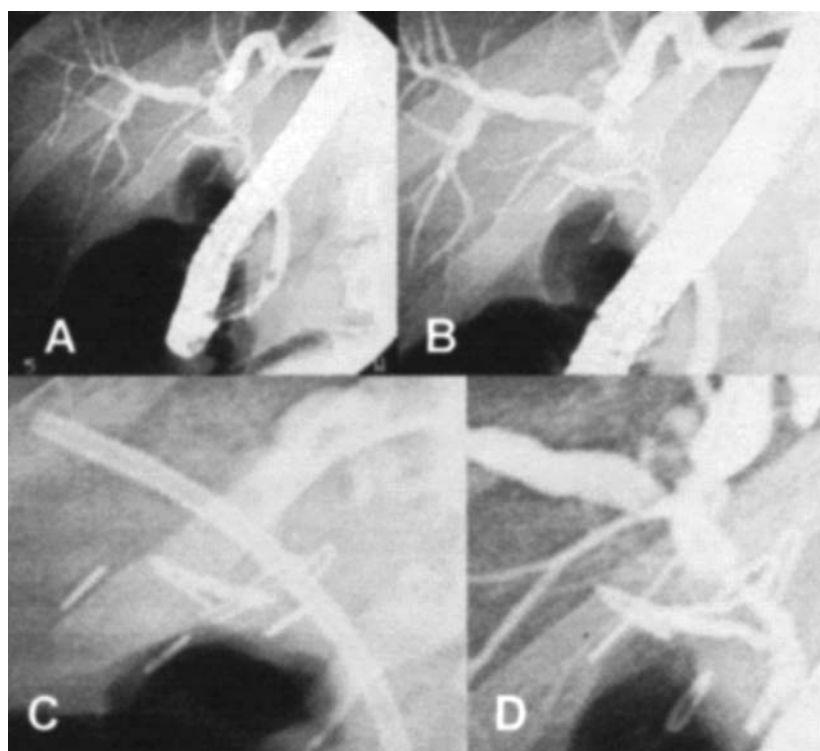


Fig. 2: Soggetto con stenosi coledocica dopo colecistectomia videolaparoscopica. (diagnosi precoce della stenosi). A) Clips sul coledoco; B) Ingrandimento; C) Stent plastico all'interno della clip; D) Risoluzione della stenosi a 4 mesi.

dei seguenti criteri giudicati dall'équipe endoscopica: 1) adeguata dilatazione della stenosi alla colangiografia, 2) soddisfacente deflusso del mezzo di contrasto dall'albero biliare verso il lume duodenale, 3) quadro clinico stabilizzato (assenza di colangite, febbre, dolore addominale, assenza di aumento dei valori di colestasi) (Fig. 2)

## Risultati

Dei 23 pazienti, 20 (87%, 7 maschi, 13 femmine, età media 44,5 anni, range 29-60 anni) hanno completato almeno il primo tempo del trattamento endoscopico (ERCP + posizionamento di protesi) con un successo del 100%; nel paziente con la stenosi dellacoledoco-digiunostomia è stato realizzato soltanto il posizionamento della protesi.

Il pre-cut è stato eseguito in 2/22 pazienti (9%).

La colangiografia percutanea transepatica è stata eseguita in 3/22 pazienti (14%), in cui la papilla di Vater era intradiverticolare o in cui non è stato possibile superare la stenosi. In tutti i pazienti una successiva colangiografia percutanea con posizionamento di un drenaggio ha fornito la via d'accesso per la tecnica del "rendez-vous"<sup>4-6</sup> (passaggio transparieto-epatico di un filo-guida idrofilo che fuoriesce dalla papilla di Vater): questa tecnica ha permesso di ottenere un successo (ERCP +SE) in tutti e tre i pazienti.

Dei 20 pazienti, uno (5%) è deceduto per l'instaurarsi di una condizione di sepsi insorta su colangite preesistente non regredita dopo ERCP, un altro paziente (8%) è deceduto a seguito di una cirrosi epatica scompensata, a 6 mesi dall'ultima sostituzione di protesi, senza manifestare alcun segno di disfunzione dello stent stesso (questo paziente era stato classificato non idoneo all'atto chirurgico e quindi sottoposto a trattamento endoscopico per oltre 3 anni durante i quali sono state eseguite 6 sedute di ERCP, senza peraltro ottenere segni di risoluzione della stenosi) 2 (8%) pazienti non hanno rispettato il protocollo di follow-up: soltanto 16 pazienti hanno quindi completato la fase di follow-up, ed a questi sono stati rimossi gli stents biliari: soltanto questi pazienti, nei quali il posizionamento di stents e la fase di follow-up ha avuto successo sono stati considerati nello studio.

Non esiste alcun protocollo standardizzato che consideri la dilatazione con pallone o con cateteri prima del posizionamento di endoprotesi biliare.

In 5 pazienti (22%) è stata riscontrata una condizione di litiasi biliare prossimale alla stenosi, in 6 pazienti (24%) una fistola biliare.

In tutti i pazienti i calcoli sono stati rimossi secondo le tecniche convenzionali (palloncino di Fogarty e/o Dormia-basket).

Nei 6 pazienti affetti da stenosi biliare e fistola, abbiamo eseguito l'ERCP +SE + posizionamento di protesi con completa risoluzione del quadro clinico entro le 48 ore dalla procedura endoscopica.

Il numero medio di endoprotesi posizionate durante la prima seduta è stato di 1.1 (range 1-2). Il numero medio di stents posizionati durante l'ultima seduta è stato di 1.4 (range 1-3), con un numero complessivo di 33 stents in 16 pazienti.

Quattro pazienti hanno avuto posizionato soltanto uno stent, 8 hanno ricevuto 2 endoprotesi ed 1 paziente tre stent.

Il range del diametro totale degli stents è stato di 8.5 Fr (un paziente con unico stent posizionato)- 28.5 Fr (un paziente con tre stents: 10 Fr + 10 Fr + 8.5 Fr).

Complicanze si sono verificate in 3 pazienti (12%): febbre/colangite da dislocazione protesica (n=1), emorragia post-sfinterotomia (n=1) ed un caso di pancreatite acuta di grado medio (n=1).

Il periodo medio di follow-up nei 16 pazienti è stato di 14,2 mesi (range 10-132 mesi).

La stenosi si è ripresentata in 3 pazienti (18%); i segni clinici di recidiva sono stati i seguenti: colangite (n=2), dolore addominale e colestasi (n=1) e ittero (n=2); in tutti i pazienti, tranne uno, la stenosi si è ripresentata entro 6 mesi dalla rimozione dello stent.

Dopo la sostituzione dello stent, i sintomi sono andati incontro a risoluzione, (attualmente questi pazienti sono sotto follow-up).

Nei pazienti seguiti per oltre 2 anni, nessun caso di risteno- si è stata riscontrata (eccetto per il paziente non idoneo alla chirurgia). Il trattamento preferito nelle recidive di stenosi è stato il riposizionamento di endoprotesi biliare. Un paziente, comunque, è stato considerato ad alto rischio "not fit for surgery" (epatite cronica C scom-

TABLE II - Dati tecnici (alla fine del trattamento)

Diametro della protesi (Fr)	8,5, 10, 11,5
Numero degli stent posizionati (range)	1,4 (1,3)
Durata del trattamento	32 mesi (range 4-60)
ERCP/paziente	4 (range 2-6)
Tempo di permanenza della protesi	360 giorni (range 270-450)
Numero totale di stents inseriti:	23 stent in 16 pazienti
Follow-up	70 mesi (range 10-132)

TABLE III - Risultati alla fine del trattamento

NUMERO INIZIALE DI PAZIENTI ALL'INIZIO DEL TRATTAMENTO	23
SUCCESSO (SCOMPARSA DELLA STENOSI AL FOLLOW-UP)	13/23 (56,5%)
FALLIMENTI:	10/23 (43,5%)
Sezione completa delcoledoco (chirurgia esclusione dallo studio)	3/23 (13%)*
Pazienti deceduti per complicazioni precoci post-ERCP	1/20 (5%)*
Pazienti deceduti per comorbidità non correlata all'ERCP	1/20 (5%)*
Pazienti persi al follow-up	1/20 (5%)*
Ristenosi durante follow-up	1/20 (5%)*

(\* Consideriamo 20/23 pazienti 87%, 7 M e 13 F; età media 44,5 anni; range 29-60 anni) che hanno completato almeno il "first step" del trattamento endoscopico (col angiografia endoscopica + posizionamento di protesi).

pensata e cardiopatia ischemica) ed è stato pertanto trattato endoscopicamente <sup>7</sup>.

In ultima analisi, noi riportiamo un successo in 13 casi su 23 (56,5%), con completa risoluzione dei sintomi (assenza di ittero, colangite, dolore addominale, fistola biliare, formazione di calcoli biliari e cirrosi biliare secondaria) o segni (assenza di incremento degli indici di colestasi e dilatazione delle vie biliari all'ecografia). La percentuale di successo potrebbe salire al 65% (13/20 pazienti), qualora venissero esclusi dallo studio i 3 pazienti con sezione completa della via biliare, al 76% (13/17 pazienti) se non si considerassero i pazienti perduti durante la fase di follow-up o deceduti nella fase peroperatoria, considerando in questo numero anche il paziente non idoneo alla chirurgia.

Se si esclude dal follow-up anche il paziente non idoneo alla chirurgia il tasso di successo sale all'81% (Tab. II). Secondo noi è importante <sup>2,4-7</sup> considerare come obiettivo dello studio non la durata del trattamento endoscopico ma la fase del follow-up (Tab. III).

## Discussione

Le opzioni terapeutiche per il trattamento e la gestione delle stenosi biliari benigne postoperatorie (SBBPO) sono: 1) dilatazione pneumatica con palloncino; 2) posizionamento di endoprotesi biliare di plastica (con progressivo incremento del numero e del diametro), 3) posizionamento di stent metallico.

Benché l'inserzione di stent risolva rapidamente i sintomi dell'ostruzione biliare e possa anche rappresentare il trattamento salvavita nei pazienti con colangite, tutti gli stents, inclusi anche quelli metallici, eventualmente occlusi potrebbero necessitare di una regolare sostituzione ogni 3-4 mesi.

Il trattamento mediante ERCP in maniera infinita non è chiaramente possibile nella maggior parte dei pazienti con SBBPO. Fortunatamente, risultati ottenuti da ampi gruppi di studi hanno suggerito che il posizionamento di multiple protesi per mesi od anni potrebbe dilatare la stenosi in modo permanente <sup>2,7-10</sup>.

D'altra parte, nessuno accetta il posizionamento di stent a lungo termine come terapia definitiva poiché follow-up relativamente brevi lascerebbero aperta la possibilità di recidive anche dopo anni di trattamento. Alcuni AA hanno sottolineato che il trattamento endoscopico serve soltanto a rimandare il momento terapeutico fondamentale rappresentato dalla chirurgia, anche se i risultati non sono del tutto soddisfacenti, con un tasso di recidiva della stenosi del 20-25% dei pazienti <sup>11,12</sup>. Inoltre, la chirurgia richiede una o più ospedalizzazioni con relativa convalescenza ed è gravata da un alto tasso di mortalità (4-13%) e morbilità (18-51%), lascia un'ampia cicatrice, è molto costosa e, nel caso di epatico-digiunostomia, può rendere difficoltosa o impossibile un successivo approccio endoscopico <sup>13-15</sup>.

## Conclusioni

In conclusione, il posizionamento di endoprotesi biliari è il trattamento più idoneo nei pazienti con SBBPO, ma spesso risulta tecnicamente difficoltosa per l'endoscopista e necessita di un grosso impegno da parte del paziente a ritornare secondo lo schema di sostituzione dello stent, alla presenza di segni o sintomi di ostruzione o depiazzamento della protesi stessa (*a la demande*); secondo noi, è utile uno stretto follow-up per valutare segni e sintomi di un'ostruzione protesica, ma non preferiamo, tuttavia, utilizzare uno schema predefinito per prevedere il momento della sostituzione dello stent: il paziente risulta essere l'unico parametro indicatore dell'avvenuta ostruzione, poiché esiste il malato e non la malattia.

In accordo con la letteratura, il trattamento endoscopico è realizzabile nel 60% dei pazienti che si sottopongono ad ERCP per stenosi biliare postoperatoria. Dopo il posizionamento di stent, nella fase di stent "*in situ*", le complicanze sono generalmente di entità media o dipendono dalle condizioni cliniche preesistenti

L'approccio endoscopico potrebbe rappresentare il momento iniziale (di scelta) per il trattamento delle stenosi biliari postoperatorie sia perché non compromette un eventuale successivo trattamento sia perché l'approccio endoscopico risulta impossibile una volta che sia stata realizzata una coledoco-digiunostomia su ansa ad Y secondo Roux.

Nei pazienti che siano stati sottoposti a trattamento endoscopico, la diagnosi ed il trattamento delle recidive di stenosi può risultare più semplice. Con una precedente sfinterotomia, la diagnosi è immediata: tuttavia, la restenosi dopo trattamento si realizza relativamente presto dopo la rimozione dello stent (< 2-3 anni), mentre dopo la chirurgia la restenosi si realizza anche dopo 10 anni. Infine, l'endoscopia raggiunge il pieno successo nel 50-75% di tutti i casi con maggiore incidenza di restenosi entro 6 mesi dalla rimozione degli stent.

Quale tipologia di pazienti potrebbe beneficiare maggiormente del trattamento endoscopico? C'è una valida opinione che i pazienti nei quali la stenosi viene diagnosticata relativamente presto dopo la chirurgia hanno una prognosi migliore, ma tutto ciò non è stato dimostrato nei molti studi realizzati <sup>16</sup>.

## Riassunto

**OBIETTIVO:** Descrizione del management e dei risultati del trattamento endoscopico eseguito su 23 pazienti affetti da stenosi biliari benigne postoperatorie (SBBPO) giunte all'osservazione degli Autori dal 1991 al 2000.

**PRESUPPOSTI:** La gestione delle SBBPO rimane una sfida per i più esperti chirurghi specialisti delle vie biliari. Negli anni '90 si è assistito ad un drammatico aumento dell'incidenza delle SBBPO, anche a causa della diffusione della colecistectomia videolaparoscopica. Vengono

riportati di seguito il management di queste lesioni, i risultati a breve termine ed il follow-up.

**MATERIALE E METODI:** Sono stati raccolti retrospettivamente i dati riguardanti i 23 pazienti trattati tra il 1991 ed il 2000 presso il Servizio di Endoscopia digestiva dell'Unità Operativa di Chirurgia Generale ad Indirizzo Toracico (policlinico "P. Giaccone" di Palermo) affetti da SBBPO. Tutti i pazienti sono stati sottoposti ad ERCP (Endoscopic Retrograde Cholangiopancreatography). Il follow-up e la terapia medica post-ERCP sono stati eseguiti in regime ambulatoriale.

**RISULTATI:** Degli iniziali 23 pazienti, 20 sono stati sottoposti a posizionamento di endoprotesi biliare (3 soggetti con sezione completa del coledoco sono stati immediatamente trattati chirurgicamente), ma soltanto 16 hanno completato il protocollo con risoluzione dei sintomi (follow-up medio: 70 mesi). Un paziente è deceduto per motivi non correlati al trattamento prima del termine dello stesso; 7 pazienti non hanno completato il trattamento. Dei 16 pazienti che hanno completato il trattamento 13 sono stati dichiarati guariti. Al termine dello studio la percentuale del successo è stata del 65%, comprendendo anche quei soggetti che hanno richiesto la ripetizione della procedura per recidiva della stenosi.

**CONCLUSIONI:** Le SBBPO rimangono una sfida chirurgica. L'esecuzione di una ERCP per delineare l'anatomia post-operatoria e per posizionare un'endoprotesi biliare porta al successo, in mani esperte, nel 65% dei casi. Il trattamento endoscopico dovrebbe sempre essere il primo passo di un trattamento multimodale con reale alternativa al trattamento chirurgico, che escluderebbe un trattamento endoscopico per l'impossibilità di eseguire una ERCP in soggetti con una coledoco-digiunostomia su ansa a Y sec.Roux.

## Bibliografia

- 1) Dumonceau JM, Deviere J, Delhay M, Baize M, Cremer M: *Plastic and metal stents for post-operative benign bile duct strictures: The best and the worst.* Gastrointest Endosc, 1998; 47:8-17.
- 2) Costamagna G, Pandolfi M, Mutignani M, Spada C, Perri V: *Long-term results of endoscopic management of post-operative bile duct strictures with increasing number of stents.* Gastrointest Endosc, 2001; 54:162-68.
- 3) Bismuth H, Lazorthes F: *Les traumatismes operatoires de la voie biliaire principale.* Monographies de l'Association Française de Chirurgie. Paris: Masson, 1981.
- 4) Montesano G, Bezzi C, Turano R, Gallinaro L, Forte A, Bezzi M: *Le lesioni della via biliare principale: trattamento per cutaneo-endoscopico.* Ann Ital Chir, 1999; 70(3):421-24.
- 5) Sandrucci S, Mobilia A, Carozzi C, Roy L, Rumorio G: *Studio retrospettivo sull'impiego dei drenaggi per cutanei preoperatori nell'ittero ostruttivo non complicato.* Ann Ital Chir, 1991; 62(6):551-56.
- 6) Bortul M, Calligaris L, Moro E, Mazzocchi M, Strami G: *Il drenaggio biliare transepatico preoperatorio nel paziente itterico: nostra esperienza.* Ann Ital Chir, 1991; 62(3):2161-71 (discussione).
- 7) Bergman JJ, Burgemeister L, Bruno MJ, Rauws AJ, Gouma DJ, Tytgat GN, et al: *Long-term follow-up after biliary stentino for post-operative bile duct stenosis.* Gastrointest Endosc, 2001; 4:154-61.
- 8) Davids PH, Rauws EA, Coene PP, Tytgat GN, Huijbregtse K: *Endoscopic stenting for post-operative biliary strictures.* Gastrointest Endosc, 1992; 38:12-18.
- 9) Chapman WC, Halevy A, Blumgart LH, Benjamin IS: *Postcholecystectomy bile duct strictures. Management and outcome in 130 patients.* Arch Surg, 1995; 130:597-602.
- 10) Cunningham JT, Draganov PV, Rawls E, Hoffman BJ, Marsh WH, Cotton PB: *Long-term outcomes in patients with benign biliary stricture treated endoscopically with multiple stents (abst).* Gastrointest Endosc, 1998; 47AB112.
- 11) Tocchi A, Costa G, Lepre L, Liotta G, Mazzoni G, Sita S: *The long-term outcome of hepatojejunostomy in the treatment of benign bile duct strictures.* Ann Surg, 1996; 224:162-67.
- 12) Blumgart LH, Kelley CJ, Benjamin IS: *Benign bile duct stricture following cholecystectomy: Critical factors in management.* Br J Surg, 1984; 71:8836-43.
- 13) Bottger T, Junginger T: *Long term results after surgical treatment of iatrogenic injury of the bile ducts.* Eur J Surg, 1991; 157:477-80.
- 14) Frattaroli FM, Reggio D, Guadalaxara A, Illomei G, Pappalardo: *Benign biliary strictures: A review of 21 years of experience.* J Am Coll Surg, 1996; 185:506-13.
- 15) Raute M, Podlech P, Jaschke W, Manegold BC, Trede M, Chir B, et al: *Management of bile duct injuries and strictures following cholecystectomy.* World J Surg, 1993; 17:553-62.
- 16) Pitt Ha, Miyamoto T, Parapatis SK, Tompkins RK, Longmire WP jr: *Factors influencing outcome in patients with postoperative biliary strictures.* Am J Surg, 1982; 144:14-21.

**Commenti**

**Commentaries**

Prof. PIETRO LEO  
Ordinario di Chirurgia Generale  
Università degli Studi di Palermo

*Le stenosi biliari benigne post-operatorie costituiscono da molti anni una vera sfida per chirurghi ed endoscopisti esperti; si tratta spesso di soggetti in non perfette condizioni generali, defecati, che possono non essere in grado di sopportare un intervento chirurgico. Davanti a questo tipo di patologia assume un ruolo fondamentale il ricorso alla colangiopancreatografia retrograda endoscopica (ERCP) che può fornire sia un dettagliato schema della via biliare sia intervenire in modo risolutivo sulla stenosi stessa (posizionamento di endoprotesi biliare). In questa ottica, il report dell'iniziale esperienza di Sciumè e coll. rappresenta un contributo importante perché evidenzia un importante concetto: il ruolo del follow-up nella prevenzione delle recidive.*

*Post-operative benign bile duct strictures are a surgical and endoscopic challenge: many of these patients are not in good general conditions, debilitated or not fit for surgery. In front of this pathology the role of ERCP is very important: it is possible to obtain biliary tree map and to solve the stricture positioning a biliary endoprosthesis. In this situation, the report of Sciumè et al. about their initial experience about the endoscopic treatment of biliary stricture is a fulcrum because make clear the role of follow-up to prevent the relapses.*

\* \* \* \* \*

Prof. NICOLA PICARDI  
Ordinario Chirurgia Generale  
Università "G. d'Annunzio" di Chieti

*Le possibilità offerte dall'endoscopia operativa nel trattamento della patologia biliare sono oggi del tutto indiscutibili, a distanza di circa 30 anni dalla loro introduzione nella pratica clinica.*

*L'esperienza degli Autori ne è la dimostrazione.*

*Più delicata è la questione delle indicazioni, che richiede un buon affiatamento tra chirurgo ed endoscopista, talvolta chirurgo egli stesso.*

*Nel porre l'indicazione bisogna tenere ben presenti tre elementi: l'entità della dilatazione a monte della stenosi, la posizione della stenosi rispetto all'ilo epatico e l'aspettativa di vita del paziente (che, nel caso delle lesioni cicatriziali è virtualmente non definibile).*

*Nel porre la scelta tra indicazione chirurgia ed endoscopia, oltre alle dimensioni della dilatazione a monte gioca un ruolo l'alta incidenza di complicanze infettive endoluminali<sup>1-3</sup> conseguenti lo stenting.*

*Peraltro, anche le sequele della chirurgia non ne sono esenti, specie nel caso di derivazioni bilio-duodenali. Attualmente, in questi casi, è indubbiamente da preferire l'anastomosi epatico-digiunale su ansa ileale secondo la tecnica di Roux.*

*Nowadays, operative endoscopy as a treatment of biliary pathology represents an indisputable possibility at a distance of about 30 years since the introduction in the clinical field. The Authors' experience is an interesting example.*

*About the indications a good tune is required between surgeon end endoscopist, sometimes surgeon himself<sup>1-3</sup>*

*We have to consider three elements: stenosis dilation level, stenosis position compared with hepatic hileum amd lastly, the life's expectations of the patients that can't be defined in case of cicatricial lesions. In addition to dilation level, an important position has the high incidence of endoluminal infective complications in the choice between surgical indications and endoscopy.*

*Even surgical series are not free, particularly in the case of bilio-duodenal derivations. In that case, it would be better hepatico-jejunostomy using a Roux-en-Y jejunal limbs.*

**Bibliografia**

- 1) Viceconte G, Viceconte GW, Iannello F, Dell'Anna A, Picardi N: *Il drenaggio biliare esterno per via endoscopica*. Ann Ital Chir, 1982; 54:393.
- 2) Picardi N, Monti M, Caldarelli G, Venuti A: *Utilizzazione chirurgica della colangiografia percutanea transepatica ai fini terapeutici palliativi*. Ann Ital Chir, 1984; 56:39.
- 3) Picardi N, Venuti A, Monti M, Caldarelli G: *Complicanze dei drenaggi biliari transepatici utilizzati a fini terapeutici palliativi: loro prevenzione e trattamento*. Ann Ital Chir, 1984; 56:125.

