Università di Palermo
Clinica Chirurgica Pediatrica
Direttore: Prof. F. CATALIOTTI

SUL TRATTAMENTO CONSERVATIVO DELLE LESIONI ESOFAGEE DA CAUSTICI

E. DE GRAZIA, G. CURRERI,
F. MUSUMECI, F. SIRACUSA,
F. CATALIOTTI

Estratto da:
RASSEGNA ITALIANA DI CHIRURGIA PEDIATRICA
VOLUME XX NUMERO 2

Università di Palermo
Clinica Chirurgica Pediatrica

Direttore: Prof. F. CATALIOTTI

SUL TRATTAMENTO CONSERVATIVO DELLE LESIONI ESOFAGEE DA CAUSTICI

E. DE GRAZIA, G. CURRERI,
F. MUSUMECI, F. SIRACUSA,
F. CATALIOTTI

Le lesioni da caustici si localizzano a vari livelli dell'esofago e possono essere uniche o multiple; sede preferenziale sono i restrinzimenti fisiologici (giunto faringo-esofageo, stringimento bronco-aortico, cardias), per quanto non siano rari i casi di interessamento diffuso dell'intero esofago.

Il decorso della malattia è condizionato dalla gravità delle lesioni. Nelle forme lievi (lesioni superficiali) è possibile ottenere una restitutio ad integrum, spesso con esiti cicatriziali a carico della mucosa; nei casi di maggiore gravità (lesioni profonde) l'evoluzione è sempre in fenomeni di stenosi cicatriziale.

Tra le complicanze immediate sono da annoverare: l'edema del laringe, la broncopolmonite, la mediastinite, la perforazione dell'esofago; tra quelle a distanza: la mediastinite recidivante, la fistola esofago-tracheale, l'insorgenza di neoplasie sul terreno post-esofagitico.

I sintomi immediati dell'ustione consistono in dolore urente, stato di shock, ematemesi, ecc. In una seconda fase si ha la remissione dei sintomi che simula la guargione clinica della malattia; a questa seguono i sintomi della stenosi progressiva con disfagia, difficoltà al transito dapprima dei cibi solidi quindi quelli pastosi e poi dei liquidi; possono eventualmente aggiungersi i sintomi legati alle complicanze (mediastinite, perforazione, fistole).

La diagnosi è radiologica ed endoscopica.

La prognosi resta ancora nella maggior parte dei casi molto severa. Anche se la terapia con steroidi ed antibiotici ne ha ridotto notevolmente le complicanze immediate, essa si è dimostrata scarsamente efficace sui postumi ed esiti cicatriziali.

Comunicazione al II Congresso della Società Siculo-Calabra di Chirurgia Pediatrica, 19-20 maggio 1978, Cosenza.

Il trattamento degli esiti in stenosi deve essere necessariamente eclettico in rapporto alla qualità ed alla durata nel tempo dei risultati ottenuti: esso, come è noto, si articola da obiettivi puramente palliativi tendenti alla nutrizione del paziente con esclusione del transito esofageo (gastrostomia, digiunostomia), ad obiettivi più direttamente concernenti il ripristino della continuità esofagea con mezzi incruenti (dilatazione dei tratti stenotici con sonde di calibro progressivamente crescente) sino a tutta una gamma di interventi chirurgici tendenti alla plastica parziale o totale sostitutiva dell'organo.

Per quanto concerne la dilatazione, è da ricordare la possibile induzione di lesioni iatrogene (perforazioni) nonché il rischio, sia pure ridotto, ma sempre presente specie nei piccoli pazienti, nel caso di necessario ricorso alla anestesia generale.

Nel campo del trattamento conservativo ci è sembrato di particolare interesse la tecnica di Reyes e Hill impiegata per la prevenzione della stenosi esofagea da caustici. Essa consiste nell'introduzione, entro 12-18 ore dall'ustione esafagea, di un sondino di gomma siliconata nell'esofago che pesca nello stomaco, alla cui estremità distale è fissato un drenaggio di Penrose che funziona da valvola antireflusso. Detto sondino è lasciato in situ per 21 giorni e contemporaneamente il paziente viene sottoposto a terapia con cortisonici ed antibiotici.

Prendendo lo spunto da questa tecnica abbiamo pensato di applicarla apportando delle modifiche, in 3 casi che presentavano una stenosi esofagea da caustici non stabilizzata.

TECNICA

Paziente in anestesia generale con intubazione endotracheale; dilatazioni con sonde esofagee semirigide di calibro progressivamente crescente; posizionamento di un sondino naso-gastrico di silicone di calibro leg-

germente inferiore al grado di dilatazione raggiunto, che pesca nello stomaco per 4 cm. e che viene mantenuto in situ per 10 gg. Contemporaneamente si instaura una terapia con cortisonici (Betametasone 0,10 mg./Kg/die) ed antibiotici (Cefalozina 50 mg./Kg/die).

L'alimentazione, durante questo periodo, si effettua attraverso lo stesso sondino modellante con la tecnica dell'alimentazione enterale continua, per evitare la distensione gastrica postprandiale, diminuire la secrezione e favorire un continuo svuotamento gastrico.

Ancora, al fine di ridurre il rischio di reflusso gastro-esofageo il paziente è tenuto in posizione semiassisa.

Detta tecnica è stata impiegata con le stesse modalità e per lo stesso periodo di tempo per diversi cicli distanziati di 7 giorni praticando la dilatazione con sonde esofagee di calibro crescente e lasciando in situ un sondino naso-gastrico di calibro adeguato al grado di dilatazione raggiunto.

Nei periodi di intervallo di 7 giorni si sospende la terapia con cortisonici ed antibiotici, e si riprende l'alimentazione per os instaurando una terapia antispastica con metoclopramide somministrata 20 minuti prima dei pasti.

CASISTICA

Sono giunti alla nostra osservazione 3 bambini (Tab. I) rispettivamente di 3-4 e 5 anni con stenosi esofagea da caustici. Il primo aveva ingerito acido muriatico 60 giorni prima del ricovero e presentava una stenosi serrata unica sottofaringea. Gli altri due avevano ingerito della soda caustica rispettivamente 25 e 35 giorni prima e presentavano una stenosi unica serrata sopra cardiale.

Tutti e tre i pazienti al momento del ricovero potevano assumere una dieta esclusivamente liquida.

I risultati ottenuti sono stati valutati eseguendo dopo ogni due cicli di trattamento un esame radiologico contrastografico allo intensificatore di brillanza ed una esofagoscopia nonché in base alla possibilità, da parte del paziente, di potere assumere pasti di consistenza sempre più solida.

Nel primo caso (Fig. 1 stenosi serrata sottofaringea) un miglioramento si è ottenuto dopo i primi due cicli di trattamento (Fig. 2) e la guarigione definitiva dopo sei cicli (Fig. 3).

Un controllo eseguito ad 1 anno di distanza (Fig. 4) mostra un buon passaggio del pasto baritato in assenza di stenosi o di ristagno.

Nel caso 2, stenosi unica sopracardiale (Fig. 5), si è avuta una guarigione dopo 8 cicli di trattamento (Fig. 6).

Nel caso 3 la stabilizzazione della dilatazione si è ottenuta dopo 7 cicli.

TABELLA I

Casistica

Nome	Età	Caustico	Lesione	T. trascorso	Trattamento	Esito
1) V.I.	a. 3	a. muriatico	s.u. sotto-faringea	60 gg.	cicli 6	guarigione
2) P.C.	a. 4	s. caustica	s.u. sopra-cardiale	25 gg.	cicli 8	guarigione
3) R.C.	a. 5	s. caustica	s.u. sopra-cardiale	35 gg.	cicli 7	guarigione

CONCLUSIONI

E' nostro parere che la tecnica descritta nel trattamento conservativo trovi un utile impiego nei postumi dell'esofagite da caustici.

I vantaggi rispetto alla semplice dilatazione sono:

1) Eseguire un numero inferiore di dilatazioni e quindi diminuire il rischio di complicanze.

2) Ridotto ricorso all'enestesia generale.

3) Ottenere una più rapida stabilizzazione della dilatazione.

4) Evitare il trauma sulla mucosa esofagea del transito degli alimenti senza necessità di praticare la gastrostomia.

Infine è da segnalare che con gli accorgimenti adottati (sondino naso-gastrico siliconato morbido, postura semiassisa, alimentazione enterale continua) non si sono mai riscontrati fenomeni da decubito del sondino né da reflusso gastro-esofageo.

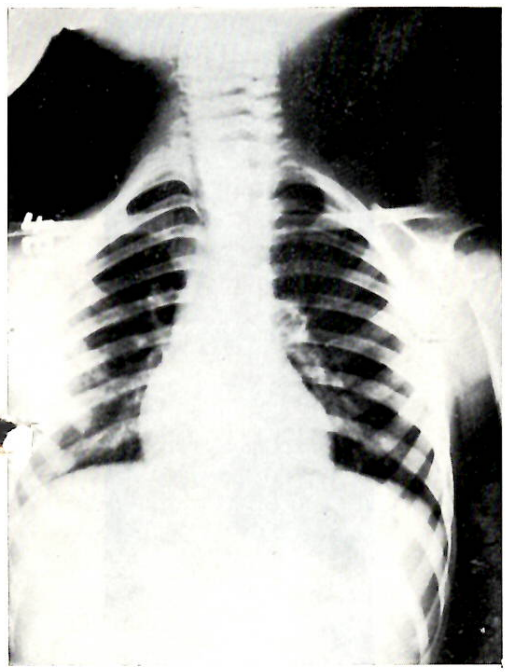

Fig. 1

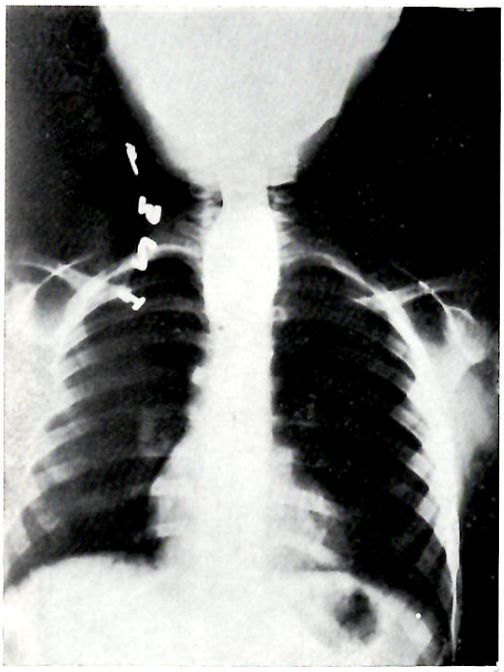

Fig. 2

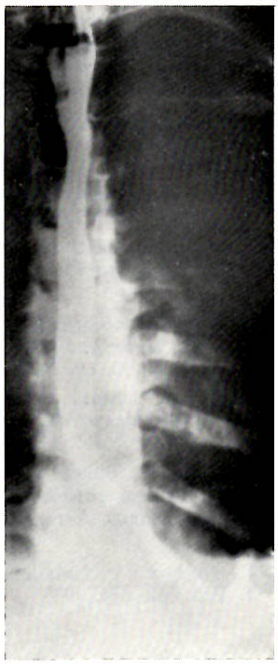

Fig. 3

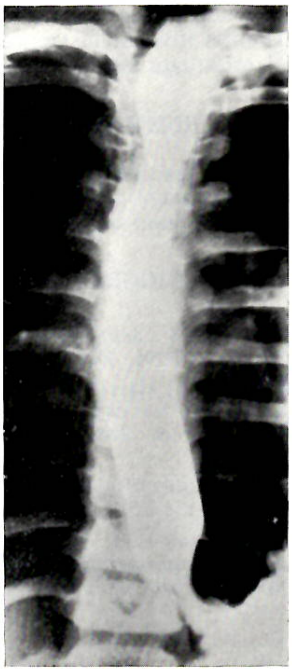

Fig. 4

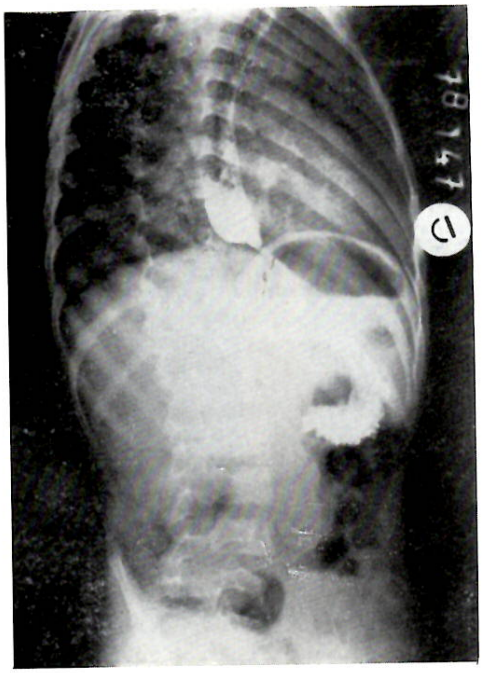

Fig. 5

Fig. 6

RIASSUNTO

Gli Autori descrivono una tecnica sul trattamento conservativo della stenosi esofagea da caustici effettuata su tre bambini.

SUMMARY

The Authors describe a tecnique on the conservative treatment of the corrosive oesophageal stricture done on three children.

BIBLIOGRAFIA

Dafoe C. S., Ross C. A.: *Acute corrossive oesophagitis.* Thorax, 24, 291, 1969.

Gago O., Ritter F. N., Martel W.: *Aggressive surgical treatmente for caustic injury of oesophagus and stomac.* Ann. Thor. Surg., 13, 3, 1973.

Jonhson E. E.: *A study of corrosive oesophagitis.* Laryngoscope, 73, 1651, 1963.

Haller J. A., Andrews H. G., White J. J.: *Pathophysioligy and management of acute corrosive burns of the esophagus: results of treatment in 285 children.* J. Ped. Surg., 6, 578, 1971.

Hill J. L., Norberg H. P., Smith M. D., Young J. A., Reyes H. M.: *Clinical technique and success of oesophageal stent to prevent corrossive strictures.* J. Ped. Surg., 11, 443, 1976.

Martel W.: *Radiologic features of esophago-gastritis secondary to extremely caustic agents.* Radiology, 103, 31, 1972.

Morgon A., Gregoire D., Romanet P.: *Les oesophagites corrosives.* J.F.O.R.L., 25, 413, 1976.

Olivero S., Ibba F., Serenthà U. et al.: *Esofagiti e gastriti acute da caustici acidi.* Min. Chir., 31, 1039, 1976.

Reyes H. M., Hill J. L.: *Modification of the experimental stent technique for esophageal burns.* J. Sueg. Res., 20, 65, 1976.

Reyes H. M., Lin C. Y., Schlunk F. F. et al.: *Experimental treatment of corrosive oesophageal burns.* J. Ped. Surg., 9, 317, 1974.

Webb W. R., Koutras P., Ecker R. R.: *An evaluation of steroids and antibiotics in caustic burns of the oesophagus.* Ann. Thorac. Surg., 9, 95, 1970.

Yarington C. T.: *Ingestion of caustic: a pediatric problem.* J. Ped., 67, 674, 1965.