

Confronto tra RM Whole Body, TC/PET e biopsia osteomidollare, nella valutazione dell'interessamento midollare in 104 pazienti con linfoma.

<b>Poster No.</b>	PS-24/39
<b>Tipo</b>	EPOSTER SCIENTIFICO
<b>Sezione</b>	DIAGNOSTICA PER IMMAGINI IN ONCOLOGIA
<b>Autori</b>	<b>ALBANO DOMENICO - PALERMO (PA)</b> , PATTI CATERINA , BRUNO ALBERTO , LAGALLA ROBERTO , MIDIRI MASSIMO , GALIA MASSIMO

### Scopo:

Parte della stadiazione dei linfomi prevede la valutazione dell'interessamento del midollo osseo (IMO) mediante biopsia osteo-midollare (BOM) [1]. Tuttavia, secondo le ultime linee guida, la BOM non è più indicata per lo studio dei linfomi di Hodgkin [2].

La TC/PET è la tecnica di imaging standard per la stadiazione dei linfomi FDG-avid, mentre la TC è indicata nei pazienti con istotipi non FDG-avid [1].

Molti studi hanno dimostrato affidabilità ed elevata accuratezza diagnostica della Risonanza Magnetica Whole Body (RM-WB) nella stadiazione dei linfomi [3,4].

Lo scopo del nostro studio è stato quello di confrontare RM-WB, TC/PET e BOM, nella valutazione dell'IMO in pazienti con linfoma.

### Materiali e metodi:

Due radiologi e un medico nucleare hanno riesaminato rispettivamente le RM-WB e le TC/PET eseguite all'esordio in 104 pazienti con linfoma (53 maschi; 47 Hodgkin; età media: 44, range 15-86). Quattro pazienti non hanno eseguito la TC/PET e 21 pazienti con linfoma di Hodgkin non sono stati sottoposti a BOM perchè non più indicata in questi pazienti [2].

Nella RM-WB abbiamo considerato il midollo osseo interessato da malattia in presenza di focali aree midollari ipointense in T1w o marcatamente disomogenee con intensità di segnale inferiore a quella dei muscoli. Le stesse aree dovevano essere iperintense in T2w-STIR e DWI ( $b=800$  s/mm<sup>2</sup>) [5]. La TC/PET è stata considerata positiva in caso di focale o diffusa captazione di FDG superiore a quella del fegato. La diffusa e omogenea captazione midollare di FDG nei linfomi di Hodgkin non è stata considerata positiva per IMO [6].

E' stata valutata l'accuratezza diagnostica della RM-WB rispetto a TC/PET e BOM. Il coefficiente di Cohen è stato utilizzato per valutare la concordanza inter-osservatore nell'interpretazione delle RM-WB e per comparare RM-WB, TC/PET e BOM. Abbiamo calcolato i valori di ADC del midollo delle ossa pelviche e un t-test di student è stato utilizzato per comparare i valori dei pazienti con BOM negativa (Gruppo A) e BOM positiva con percentuale di IMO  $\leq 30\%$  (Gruppo B) e  $> 30\%$  (Gruppo C) della cellularità midollare. Un valore di  $p < 0.01$  è stato considerato significativo.

### Risultati:

La concordanza inter-osservatore nell'interpretazione delle RM-WB è stata eccellente ( $k=0.937$ ). La RM-WB ha mostrato elevata concordanza con la TC/PET ( $k=0.935$ ) con accuratezza 98%, sensibilità 100%, specificità 97.6%, VPP 90%, VPN 100%. La concordanza tra RM-WB e BOM è stata moderata con  $k=0.489$  e accuratezza dell'83.5%, scarsa tra TC/PET e BOM con  $k=0.370$  e accuratezza dell'84.8%. RM-WB e TC/PET sono risultate falsamente negative in 4 casi (2 mantellari e 2 marginali) con scarsa IMO ( $\leq 30\%$  di cellularità midollare); in 7 casi in RM-WB e TC/PET sono state identificate lesioni ossee non apprezzabili alla BOM e scomparse dopo terapia. Sia la RM-WB che la TC/PET hanno individuato i casi di IMO  $> 30\%$  della cellularità midollare identificati dalla BOM. Il valore medio di ADC nei pazienti di Gruppo A è stato  $0.51 \pm 0.10$  mm<sup>2</sup>/s, Gruppo B  $0.51 \pm 0.09$  mm<sup>2</sup>/s e Gruppo C  $0.60 \pm 0.09$  mm<sup>2</sup>/s, senza differenze statisticamente significative.

Le Figura 1 e 2 mostrano due casi rappresentativi del nostro studio.

### Conclusioni:

RM-WB e TC/PET sono due indagini affidabili e complementari alla BOM nell'identificazione dell'IMO in pazienti con linfoma e potrebbero fungere da guida per biopsie mirate nei casi sospetti, evitando un alto numero di BOM negative. I valori di ADC non sono utili nella valutazione dell'IMO.

## Informazioni Personali:

Dr. Domenico Albano, MD, Dipartimento di Scienze Radiologiche, Di.Bi.Med., Università di Palermo, Via del Vespro 27, 90127 Palermo, Italia

## Note Bibliografiche:

1. Cheson BD, Fisher RI, Barrington SF, et al. Recommendations for initial evaluation, staging and response assessment of Hodgkin and Non-Hodgkin lymphoma: the Lugano classification. *J Clin Oncol* 2014;32:3059-3068.
2. Cheson BD. Staging and response assessment in lymphomas: the new Lugano classification. *Chin Clin Oncol* 2015;4:5.
3. Albano D, Patti C, La Grutta L, et al. Comparison between whole-body MRI with diffusion-weighted imaging and PET/CT in staging newly diagnosed FDG-avid lymphomas. *Eur J Radiol* 2016;85:313-318.
4. Kwee TC, Vermoolen MA, Akkerman EA, et al. Whole-body MRI, including diffusion-weighted imaging, for staging lymphoma: comparison with CT in a prospective multicenter study. *J Magn Reson Imaging* 2014;40:26-36.
5. Yasumoto M, Nonomura Y, Yoshimura R, et al. MR detection of iliac bone marrow involvement by malignant lymphoma with various MR sequences including diffusion-weighted echo-planar imaging. *Skeletal Radiol* 2002;31:263-269.
6. El-Galaly TC, d'Amore F, Mylam KJ, et al. Routine bone marrow biopsy has little or no therapeutic consequence for positron emission tomography/computed tomography-staged treatment-naive patients with Hodgkin lymphoma. *J Clin Oncol* 2012;30:4508-

## Immagini:

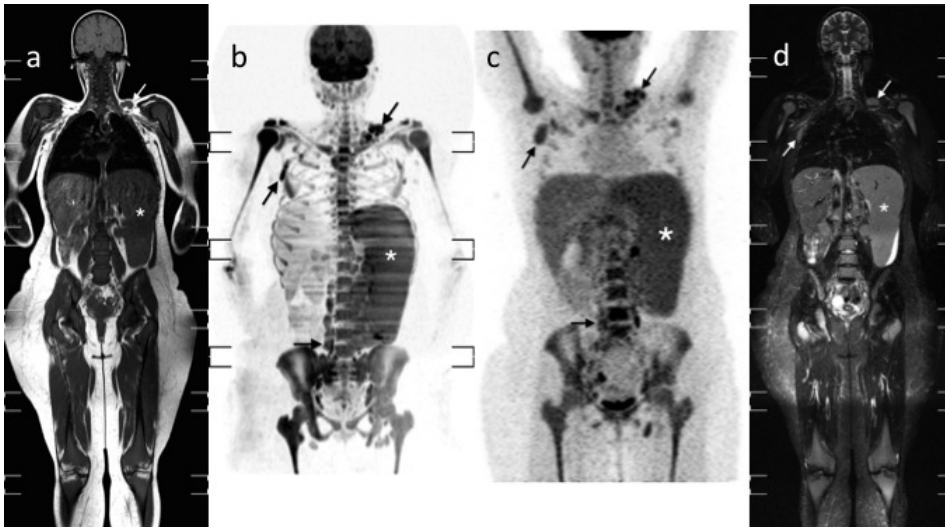


Figura 1. Donna di 28 anni con linfoma Non-Hodgkin Marginale. Le immagini coronali T1w (1a), T2w-STIR (1d) e MIP DWI (1b) mostrano diffusa alterazione di segnale in tutti i segmenti scheletrici, che presentano captazione di FDG superiore a quella del fegato nella coronale MIP FDG-PET (1c). Questi reperti sono compatibili con quadro di diffusa infiltrazione midollare. La BOM ha evidenziato un'infiltrazione linfomatosa del pari al 95% della cellularità midollare. Da notare anche la severa splenomegalia (asterischi) e le multiple linfoadenopatie in sede sovraclavareina sinistra, ascellare destra, paraortica ed iliaca (freccie).

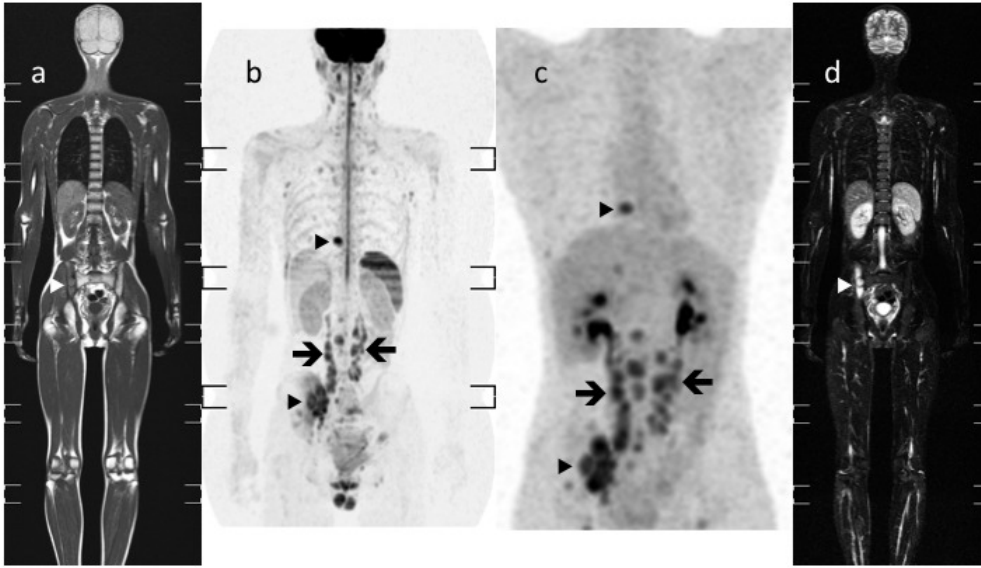


Figura 2. Uomo di 20 anni con linfoma di Hodgkin. Le immagini coronali T1w (1a), MIP DWI con scala di grigi invertita (1b), MIP FDG-PET (1c) e T2w-STIR (1d) mostrano una localizzazione di malattia nell'ileo di destra (punte di freccia). Le immagini coronali MIP DWI a scala di grigi invertita (1b) e MIP FDG-PET (1c) dimostrano anche una lesione ossea nel processo trasverso di destra di D9 (punte di freccia). La BOM è stata eseguita nella cresta iliaca di sinistra e non ha evidenziato IMO. Da notare anche le multiple linfadenopatie retroperitoneali in sede paraortica, inter-aorto-cavale ed iliaca destra (frecce).