Organo ufficiale della
Società Italiana di Ortopedia e Traumatologia

Fondato da Giorgio Monticelli nel 1974

Giornale Italiano di Ortopedia e Traumatologia

GIOT

In questo numero

FOCUS
Che significa essere un Ortopedico in Italia oggi

Vol. XLI

04 2015

PACINI EDITORE MEDICINA

www.giot.it

Periodico trimestrale - POSTE ITALIANE SpA - Spedizione in Abbonamento Postale - D.L. 353/2003
conv. in L. 27/02/2004 n. 46 art. 1, comma 1, DCB PISA - Dicembre - Finito di stampare presso IGP - Pisa, novembre 2015.

DESTIOR® (+) bridge

Acido R-tioctico,
Boswellia serrata (*Casperome®)
e vitamine

Nelle neuropatie periferiche

dall'acuto al mantenimento

*CASPEROME® È marchio registrato di **Indena S.p.A.** - Milano

IGEA

Il nostro impegno non conosce ostacoli.

Ricerca, rigore scientifico e serietà professionale sono i valori IGEA. Dal 1980 IGEA studia l'applicazione di stimoli fisici a sistemi biologici per favorire la riparazione, il recupero e la protezione di ossa e cartilagini: la Biofisica Ortopedica. Tanti prodotti di successo clinicamente dimostrato testimoniano il nostro percorso, che oggi ci vede impegnati anche nello sviluppo della Biofisica Oncologica: l'obiettivo è offrire al paziente una terapia efficace, sicura, di semplice utilizzo e con minimi effetti collaterali. Un nuovo traguardo del nostro impegno di ricerca quotidiana.

30 anni di collaborazione con il mondo medico.

BIOSTIM SPT · OSTEOSPINE · OSTEOBIT · FAST · I-ONE terapia · CLINIPORATOR

Numero Verde 800.990053 · da cellulare 059.699600

info@igeamedical.com | www.igeamedical.com

IGEA® CLINICAL BIOPHYSICS

Dal 23 Marzo 2015
al 23 Marzo 2016

F.A.D.
FOCUS ON SULLA CHIRURGIA
DELLA SPALLA E DEL GOMITO

NOVITÀ SULLE VIE D'ACCESSO AL GOMITO
LA SPALLA INSTABILE NELL'UNDER 20

Provider ECM n. 802
S.I.O.T. Società Italiana Di Ortopedia E Traumatologia

Responsabili scientifici:
R. ROTINI; A.CASTAGNA

Docenti:
A. Castagna, E. Cesari, A. Colozza, G. Delle Rose, M. Fontana, F. Grassi, E. Guerra, A. Marinelli, G. Rollo, R. Rotini, A. Sard

Le alterazioni scheletriche e funzionali presenti nell'instabilità di spalla del soggetto al di sotto dei 20 anni d'età e le vie d'accesso nella chirurgia del gomito sono argomenti che, seppur apparentemente distanti, necessitano di una particolare ed uguale attenzione per la loro attualità dovuta alla continua evoluzione delle conoscenze scientifiche che caratterizza entrambi i settori.
Il corso "FOCUS ON SULLA CHIRURGIA DELLA SPALLA E DEL GOMITO" si propone di approfondirne gli aspetti più significativi al fine di standardizzare al meglio la pratica dello specialista ortopedico.

IL CORSO FAD SI ARTICOLA IN LEZIONI MULTIMEDIALI, CASI CLINICI PROPOSTI CON IL METODO PBL (PROBLEM BASED LEARNING) VIDEO E LETTURE TRATTE DAI PRINCIPALI STUDI CLINICI.

PER MAGGIORI INFORMAZIONI VISITATE IL SITO:
www.siot.it

In collaborazione scientifica con

SICSeG
Società Italiana di Chirurgia della Spalla e del Gomito

Con il contributo non condizionante di CLINIKA® CONMED ITALIA

DePuy Synthes Institute

advancing education and research

Rising healthcare challenges

DePuy Synthes

COMPANIES OF Johnson & Johnson

Contro la resistenza agli antibiotici: flusso laminare focalizzato riduce fino al 95 % la carica batterica

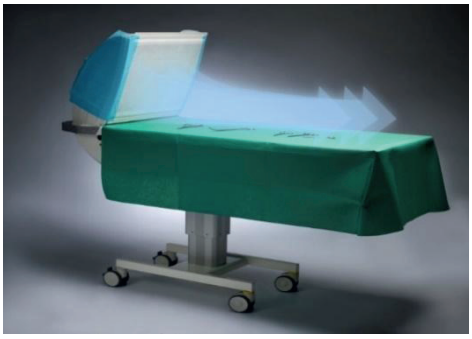

Toul flusso laminare mobile: protegge il tavolo operatorio, gli strumenti e il materiale sterile

Toul tavolo poraferri sterile: strumenti e materiali protesici rimangano veramente sterili

Il flusso focalizzato Toul usa dei filtri Hepa che eliminano tutti i batteri (anche quelli resistenti!)

La maggior parte delle infezioni della ferita chirurgica viene acquisita durante l'intervento: se una ferita è pulita e asciutta, infatti, nell'arco di poche ore dall'intervento non è più suscettibile all'aggressione da parte dei batteri.
Si abbatte la carica batterica sul campo operatorio e sugli strumenti fino a 95 %. Il paziente è meno esposto ai batteri e si riduce drasticamente il rischio di una infezione intraoperatoria. Il sistema Toul può essere utilizzato immediatamente portando la sala operatoria in classe ISO 5, prevista dalla norma UNI EN ISO 11425 2011 obbligatoria per chirurgia protesica. Toul è dotato di un sistema di tracciabilità per la medicina difensiva.

Video sul sito www.normeditec.com

Vadoplex: compressione pneumatica intermittente

PER LA PREVENZIONE DELLA TROMBOSI VENOSA PROFONDA

Vadoplex usa la tecnologia ad impulso che riproduce la fisiologica circolazione durante il cammino. La compressione al piede con il sistema ad impulso ha un accesso diretto alle vene profonde del piede **producendo il migliore flusso venoso indipendentemente dalla circonferenza della coscia o del polpaccio del paziente** che lo rendono molto efficace anche per pazienti in sovrappeso. Vadoplex può anche essere usato come unico sistema di prevenzione della TVP per quei malati a cui è controindicata la terapia farmacologica per l'alto rischio emorragico.

Vadoplex produce quasi il doppio del flusso venoso femorale rispetto ai sistemi pneumatici al polpaccio o gambali in commercio, come dimostrato in uno studio inglese. (Warwick D. Dewbury K., Forrester A: intermittent pneumatic compression – a comparison of femoral vein velocity with five different devices Int. Angiol. 2013 Aug ; 32 (4): 404-9)

Vadoplex aumenta l'effetto della prevenzione farmacologica nel ridurre la prevalenza della TVP.
Uno studio di Kakkos con 7431 pazienti ad alto rischio di trombosi in ortopedia, cardiochirurgia, chirurgia generale e ginecologia, ha dimostrato **una riduzione significativa dell' 84 % della TVP** usando la compressione pneumatica intermittente insieme alla profilassi farmacologica.

Kakkos SK, Caprini JA, Geroulakos G, Nicolaides AN, Stansby GP, Reddy DJThe Cochrane Library 2008, Issue 4

Profilassi farmacologica	Profilassi farmacologica + compressione pneumatica intermittente
TVP 4,21 %	TVP 0,65 %

Anche per pazienti in sovrappeso!

Video disponibile sul sito! www.normeditec.com

Contatti: Normeditec s.r.l. 43010 - Trecasali (Parma)
Tel 0521/ 87 89 49 Tel 348 730 24 45 Fax: 0521 37 36 31
info@normeditec.com

ISSN 0390-0134

GIOT

Giornale Italiano di Ortopedia e Traumatologia

Organo ufficiale della
Società Italiana di Ortopedia e Traumatologia

Vol. XLI

04 2015

Direttore Scientifico
Andrea Piccioli

Vice Direttori
Federico Grassi, Umberto Tarantino

Direttore Responsabile
Patrizia Alma Pacini

Responsabile Editoriale
Alberto Di Martino

Comitato di Redazione
Stefano Campi, Barbara Rossi, Federico Sacchetti, Maria Silvia Spinelli

Comitato dei Referee
Fabio Bestetti, Giorgio Maria Calori, Michele D'Arienzo, Giuseppe De Giorgi, Fabio Donelli, Antonio Gigante, Ernesto Macrì, Milena Mastrogiacomo, Giuseppe Mineo, Filippo Randelli, Giuseppe Solarino, Tiziano Villa

Consiglio Direttivo S.I.O.T. biennio 2014-2016
Presidente: Rodolfo Capanna
Vice-Presidenti: Gabriele Falzarano, Giuseppe Sessa
Consiglieri: Araldo Causero, Gianfranco Corina, Pietro De Biase, Federico Grassi, Francesco Falez, Michele Lisanti, Alfredo Schiavone Panni, Vincenzo Zottola
Past-President: Paolo Cherubino
Garante: Marco d'Imporzano
Segretario: Andrea Piccioli
Segretario Generale: Elena Cristofari
Revisori dei Conti: Vincenzo Guzzanti, Alessandro Masini, Federico Santolini
Presidente Nuova Ascoti: Michele Saccomanno

Comitato Scientifico
Paolo Adravanti, Ernesto Amelio, Stefano Astolfi, Marco Berlusconi, Dario Capitani, Giuliano Cerulli, Gian Carlo Coari, Ferdinando Da Rin, Angelo Dettoni, Marco d'Imporzano, Onofrio Donzelli, Luigi Fantasia, Piero Garosi, Franco Gherlinzoni, Giuseppe Giannicola, Sandro Giannini, Cosimo Gigante, Marco Guelfi, Vincenzo Guzzanti, Giulio Maccauro, Romano Marsano, Daniele Fabris Monterumici, Redento Mora, Francesco Munari, Roberto Padua, Giorgio Eugenio Pajardi, Ferdinando Priano, Luigi Promenzio, Michele Rampoldi, Emilio Romanini, Carlo Luca Romanò, Mario Igor Rossello, Roberto Rotini, Nicola Santori, Filippo Maria Senes, Paolo Tranquilli Leali, Donato Vittore, Gustavo Zanoli, Giovanni Zatti

Referenti Rubriche
Linee guida: Andrea Piccioli
Notiziario: Elena Cristofari
Pagina sindacale: Michele Saccomanno
Novità legali e giuridiche: Ernesto Macrì

Edizione
Pacini Editore S.p.A.
Via Gherardesca 1 • 56121 Pisa
Tel. 050 31 30 11 • Fax 050 31 30 300
Info@pacinieditore.it • www.pacinimedicina.it

Marketing Dpt Pacini Editore Medicina

Andrea Tognelli
Medical Project - Marketing Director
Tel. 050 31 30 255 • atognelli@pacinieditore.it

Fabio Poponcini
Sales Manager
Tel. 050 31 30 218 • fpoponcini@pacinieditore.it

Manuela Mori
Advertising Manager
Tel. 050 31 30 217 • mmori@pacinieditore.it

Redazione
Lisa Andreazzi
Tel. 050 31 30 285 • landreazzi@pacinieditore.it

Segreteria scientifica
Tel. 050 31 30 223 • giot@pacinieditore.it

Grafica e impaginazione
Massimo Arcidiacono
Tel. 050 31 30 231 • marcidiacono@pacinieditore.it

Stampa
Industrie Grafiche Pacini • Pisa

Copyright by Pacini Editore SpA
Registrato presso il Tribunale di Roma – n. 14690 del 1972

Rivista stampata su carta TCF (Total Chlorine Free) e verniciata idro. L'editore resta a disposizione degli aventi diritto con i quali non è stato possibile comunicare e per le eventuali omissioni. Le fotocopie per uso personale del lettore possono essere effettuate nei limiti del 15% di ciascun fascicolo di periodico dietro pagamento alla SIAE del compenso previsto dall'art. 68, commi 4 e 5, della legge 22 aprile 1941 n. 633. Le riproduzioni effettuate per finalità di carattere professionale, economico o commerciale o comunque per uso diverso da quello personale possono essere effettuate a seguito di specifica autorizzazione rilasciata da AIDRO, Corso di Porta Romana n. 108, Milano 20122, segreteria@aidro.org, http://www.aidro.org. I dati relativi agli abbonati sono trattati nel rispetto delle disposizioni contenute nel D.Lgs. del 30 giugno 2003 n. 196 a mezzo di elaboratori elettronici ad opera di soggetti appositamente incaricati. I dati sono utilizzati dall'editore per la spedizione della presente pubblicazione. Ai sensi dell'articolo 7 del D.Lgs. 196/2003, in qualsiasi momento è possibile consultare, modificare o cancellare i dati o opporsi al loro utilizzo scrivendo al Titolare del Trattamento: Pacini Editore S.p.A. - Via A. Gherardesca 1 - 56121 Pisa.

PACINI EDITORE MEDICINA

www.giot.it

INDICE

Giornale Italiano di Ortopedia e Traumatologia
Vol. XLI - 04/2015

291 **EDITORIALE**
A. Piccioli

292 Revisori Scientifici 2015

FOCUS

293 Che significa essere un Ortopedico in Italia oggi

ARTICOLI DI AGGIORNAMENTO

309 Accesso percutaneo sovrarotuleo a ginocchio semi-esteso nella osteosintesi endomidollare delle fratture tibiali
M. Morandi, S. Mangano

323 Le biopsie mini invasive nei tumori ossei e delle parti molli: aspetti gestionali e considerazioni cliniche
G. Beltrami, A. D'Arienzo, G. Scoccianti, M. D'Arienzo, R. Capanna

330 Interazioni tra osso e muscolo nella fragilità scheletrica
U. Tarantino, J. Baldi, E. Piccirilli, M. Scimeca, E. Gasbarra

ARTICOLI ORIGINALI

336 Risultati a lungo termine delle riparazioni artroscopiche delle lesioni sovra-equatoriali (SLAP Lesions) negli sportivi *overhead* con ancore riassorbibili e microfratture
G. Della Rotonda, F. Cautiero, M. Ciccarelli, R. Russo

343 Il trattamento delle fratture del radio distale con placca INTEOS® Radius M3 Hofer: nostra esperienza e risultati preliminari
G. De Marinis, F. Vitullo, A. Di Gregorio, B. Rossi

350 Risultati clinici e radiologici in 11 pazienti affetti da cifosi toracica su base osteoporotica di grado severo sottoposti a correzione posteriore. Follow-up a 3 anni
C. Doria, G.R. Mosele, L. Puddu, M. Gallo, A. Zachos, M. Balsano

STORIA DELL'ORTOPEDIA

356 Il centenario dei Congressi SIOT, tra numeri e curiosità!
L. Romanini, N. Spina

MEDICINA LEGALE

362 Brevi note sulle recenti proposte di legge in materia di responsabilità medica
E. Macrì, L.O. Molendini

BORSE DI STUDIO S.I.O.T.

367 Uso di cellule staminali mesenchimali adulte in medicina rigenerativa applicata all'ortopedia: presupposti, potenzialità e prospettive terapeutiche
B. Rossi, G. Ciapetti, B. Spazzoli, D. Donati, N Baldini

374 *Damage control* distrettuale nelle fratture da trauma ad alta energia della tibia prossimale: indicazioni, tecnica, complicanze e scelta del trattamento definitivo
G. Canton, E. Santolini, M. Stella, F. Santolini

WHAT'S NEW A CURA DEL CIOSM

383 "What's new" in oncologia muscoloscheletrica
F. Gherlinzoni

389 **CASO CLINICO**
L. Ruzzini

APPROFONDIMENTI

392 Ruolo del Dexibuprofene nel trattamento infiltrativo della gonartrosi con acido ialuronico
M.C. Vulpiani, D. Caccia, S. Pascali, D. Erroi, A. Sgalippa, S. De Angelis, M. Vetrano

400 Indice degli Autori, volume 41, 2015

Norme editoriali disponibili su:
www.giot.it

PACINI EDITORE MEDICINA

Giornale Italiano di Ortopedia e Traumatologia
2015;41:291

Andrea Piccioli
Direttore Scientifico

Scrivere l'editoriale di un numero del GIOT che porta in copertina un logo "pesante" come quello del 100° Congresso Nazionale della Società Italiana di Ortopedia e Traumatologia, non è facile. Ci proviamo partendo dal Focus in cui abbiamo voluto scattare una foto del nostro mondo lavorativo. L'idea mi è venuta durante un viaggio di lavoro negli Stati Uniti, cercando qualcosa da leggere per passare il tempo tra un volo e l'altro, l'occhio mi è caduto sulla copertina della rivista "*Time*", la foto e il titolo del reportage erano estremamente accattivanti: "What it's like to be a cop in America".

Ho subito pensato che l'idea fosse trasferibile e abbiamo immediatamente messo in piedi un sondaggio on line anonimo che ha avuto un successo incredibile, ben oltre le aspettative, coinvolgendo quasi 700 soci in circa 15 giorni!

Ne esce un quadro che rispecchia l'oggi con molta chiarezza: l'età innanzitutto, la maggioranza delle risposte è arrivata da colleghi che hanno un'età compresa tra i 50 e i 60 anni, poi la grande passione, il sogno della gioventù di diventare ortopedico per la stragrande maggioranza dei soci che rimane anche oggi comunque una passione per molti, solo divisi da una voglia di "fuga" verso altri Paesi. Le problematiche legate al contenzioso e alla medicina difensiva sono chiarissime, così come la sostanziale permanenza in uno status di professionisti chiamati, molto più che in altre branche chirurgiche, a saper fare e dover fare "tutto". Infine il dato più significativo e importante: la grande maggioranza ha espresso la soddisfazione di essere un ortopedico, dandoci ancora una volta la dimensione della passione che anima colleghi giovani e soprattutto meno giovani e che probabilmente è il motore per continuare e per superare le tante difficoltà quotidiane di un momento e di un Paese difficile.

Abbiamo voluto integrare il sondaggio con l'opinione di colleghi: universitari, ospedalieri, liberi professionisti, giovani rampanti e vecchi maestri; ne esce uno spaccato del nostro "mondo", un piccolo confronto fra generazioni e modi diversi di valutare cosa significa essere ortopedico in Italia oggi. Una carrellata di risposte che abbiamo apprezzato, che ci hanno divertito e fatto riflettere, mostrando quanto interessante possa essere il confronto tra le diverse anime della nostra professione.

È un fascicolo del GIOT che contiene articoli originali e di aggiornamento interessanti, con autori importanti che stanno tornando a scrivere per la nostra rivista, primo fra tutti Max Morandi, ma insieme a lui tanti altri che arricchiscono questo volume con l'esperienza del loro lavoro e delle loro Scuole. Fra i tanti articoli vi segnalo quello estremamente didattico e utilissimo della scuola di Rodolfo Capanna sulle biopsie in oncologia del sistema muscolo-scheletrico e le due Borse di Studio SIOT, lavori basati su ricerche che avrebbero trovato spazio in qualsiasi grande rivista in lingua inglese. Infine il "regalo" di Luigi Romanini e Nunzio Spina sui 100 Congressi SIOT, tra numeri e curiosità.

Abbiamo cercato di fare un numero denso, stimolante, scientificamente e culturalmente vario, con quelle caratteristiche di *journal*, ma anche di *magazine* che ci eravamo proposti fin dall'inizio, un omaggio a tutti voi che ci leggete con piacere e spero con interesse.

Andrea Piccioli

Revisori Scientifici 2015

La qualità del Giornale Italiano di Ortopedia e Traumatologia non può prescindere dalla collaborazione dei colleghi che hanno dedicato il loro tempo e la loro competenza alla revisione dei lavori scientifici sottomessi alla Rivista.
Ringraziamo pertanto i colleghi elencati di seguito e i membri del Comitato Editoriale, che hanno revisionato i lavori del GIOT nel 2015.

Paolo Adravanti
Ernesto Amelio
Stefano Astolfi
Marco Berlusconi
Fabio Bestetti
Giorgio Maria Calori
Dario Capitani
Giuliano Cerulli
Gian Carlo Coari
Michele D'Arienzo
Ferdinando Da Rin
Giuseppe De Giorgi
Angelo Dettoni
Marco d'Imporzano
Fabio Donelli
Onofrio Donzelli
Luigi Fantasia
Piero Garosi
Franco Gherlinzoni
Giuseppe Giannicola
Sandro Giannini
Antonio Gigante
Cosimo Gigante
Marco Guelfi
Vincenzo Guzzanti
Giulio Maccauro
Ernesto Macrì
Romano Marsano
Milena Mastrogiacomo
Giuseppe Mineo
Daniele Fabris Monterumici
Redento Mora
Francesco Munari
Roberto Padua
Giorgio Eugenio Pajardi
Ferdinando Priano
Luigi Promenzio
Michele Rampoldi
Filippo Randelli
Emilio Romanini
Carlo Luca Romanò
Mario Igor Rossello
Roberto Rotini
Giuseppe Solarino
Nicola Santori
Filippo Maria Senes
Paolo Tranquilli Leali
Tiziano Villa
Donato Vittore
Gustavo Zanoli
Giovanni Zatti

Responsabile Editoriale

Alberto Di Martino

Comitato di Redazione

Stefano Campi

Barbara Rossi

Federico Sacchetti

Maria Silvia Spinelli

FOCUS

Giornale Italiano di Ortopedia e Traumatologia
2015;41:293-308

Che significa essere un Ortopedico in Italia oggi

Inchiesta online

Che significa essere un Ortopedico in Italia oggi

Metodo di somministrazione

Questionario anonimo online inviato tramite e-Newsletter SIOT

GIOT Giornale Italiano di Ortopedia e Traumatologia

Organo ufficiale della Società Italiana di Ortopedia e Traumatologia

Home | Ultimo Fascicolo | Archivio | Il Comitato Editoriale GIOT | Link | Contatti | La Società

Home | Senza Categoria | Inchiesta GIOT 2015

Inchiesta GIOT 2015

CHE SIGNIFICA ESSERE UN ORTOPEDICO IN ITALIA OGGI?

Partecipa anche tu all'inchiesta promossa dalla rivista GIOT. Sono 6 semplici domande, la compilazione è assolutamente anonima. Il risultato dell'inchiesta sarà pubblicato sul fascicolo in distribuzione al 100° Congresso Nazionale SIOT.

*Campo obbligatorio

Perché hai deciso di fare l'Ortopedico? *
- Lo facevano i miei genitori
- È sempre stato il mio sogno
- È un lavoro ben pagato
- Era l'unico posto libero in specializzazione

Se potessi tornare indietro faresti di nuovo l'Ortopedico? *
- Sì
- No
- Sì ma non in Italia
- Non saprei

La medicina difensiva è *
- l'unica possibilità di questi tempi
- cerco di evitarla, ma talvolta è necessaria
- sbagliata e non la pratico mai
- non ci penso, ho un'ottima assicurazione

Che tipo di contratto hai? *
- A tempo indeterminato SSN
- A tempo determinato SSN
- Libero professionista
- Contratto AIOP
- Altro

Quanta parte della tua attività chirurgica è dedicata ad una super-specialità? *
- Meno del 25%
- Tra il 25% ed il 50%
- Tra 50 % ed il 75%
- Più del 75%

Quanto sei soddisfatto del tuo lavoro? *
- Per niente
- Poco
- Molto
- Moltissimo

Quanti anni hai?
- Tra 30 e 40 anni
- Tra 40 e 50 anni
- Tra 50 e 60 anni
- Oltre 60 anni

Invia

Informazioni per gli Autori

Norme generali

Specifiche tecniche

Categorie di Articoli

Per l'invio di manoscritti contattateci a giot@pacinieditore.it

100° Congresso Nazionale S.I.O.T. 2015

Roma, 7 – 10 novembre 2015

Scarica la locandina

Atti SIOT 2015

Scarica il pdf

Numero di partecipanti

640

Rodolfo Capanna
Firenze

È una professione bellissima, ricca di soddisfazioni. In questi tempi purtroppo il peso della politica, del contenzioso sempre più frequente, della scarsità del personale rende questo fantastico lavoro, difficile e faticoso. Ma non per questo da abbandonare o da non amare. Perché ciò che ci ha reso ortopedici, cioè la voglia, il bisogno di sfidare la malattia per riportare i nostri pazienti alla loro vita, alle loro funzioni, sarà il motore per continuare ad andare avanti al meglio delle nostre possibilità verso orizzonti migliori, consapevoli di esercitare una professione unica e magnifica.

Praticare la specialità più bella e affascinante in campo medico chirurgico.

Paolo Cherubino
Varese

Marco D'Imporzano
Milano

La chirurgia per me non ha rappresentato una professione, ma un'amante con cui ho giornalmente vissuto e che spesso mi ha sottratto a tutte le altre occupazioni. Un punto principale che mi ha fatto vivere grandi emozioni ma allo stesso tempo mi ha provocato profonde amarezze; sacrifici, rinunce, dedizione totale per curare chi ha perso la salute; sfida assoluta per prevalere di fronte alla difficoltà di riportare alla normalità una patologia sempre più grave.
Aulo Cornelio Celso nell'antica Roma descriveva così il chirurgo ideale: "...deve essere abbastanza lontano dalla giovinezza, avere la mano ferma e rapida, la destra come la sinistra, la vista acuta e chiara, mai esitante, di aspetto tranquillo che rassicura; un unico desiderio, quello di curare il paziente". Non risulta che l'autore classico abbia invece definito il paziente ideale, la cui tipologia è tanto cambiata nel tempo e la cui definizione ho ormai lasciato all'ingegno dei posteri.

Laura Ramponi
Bologna

***O**rtopedico in Italia oggi non è solo chi "aggiusta le ossa rotte". È*
***R**icerca, sacrifici, burocrazia,*
***T**agli alla sanità e l'*
***O**ssessionante medicina difensiva...*
***P**assione, pazienti e curiosità alimentano l'*
***E**ntusiasmo per questo lavoro.*
***D**edizione,*
***I**nnovazione, formazione e*
***C**onfronti internazionali sono elementi cruciali per gli*
***O**rtopedici di domani.*

L'ortopedico di oggi, anche in Italia, svolge la professione in uno scenario complesso e mutevole, mentre da più parti, e con interessi spesso contrastanti, si cerca di condizionarne l'operato: pazienti sempre più (dis)informati, industria, ASL, Ministero, media, web e spettri medico-legali. Per sopravvivere, dovremo essere capaci di trovare un equilibrio, in sintesi, tra fast track e slow medicine. Impossibile? Forse, ma vale la pena di provarci.

Emilio Romanini
Roma

Quanti anni hai?

Tra 30 e 40 anni	**19,2%**
Tra 40 e 50 anni	**15,1%**
Tra 50 e 60 anni	**37,7%**
Oltre 60 anni	**27,9%**

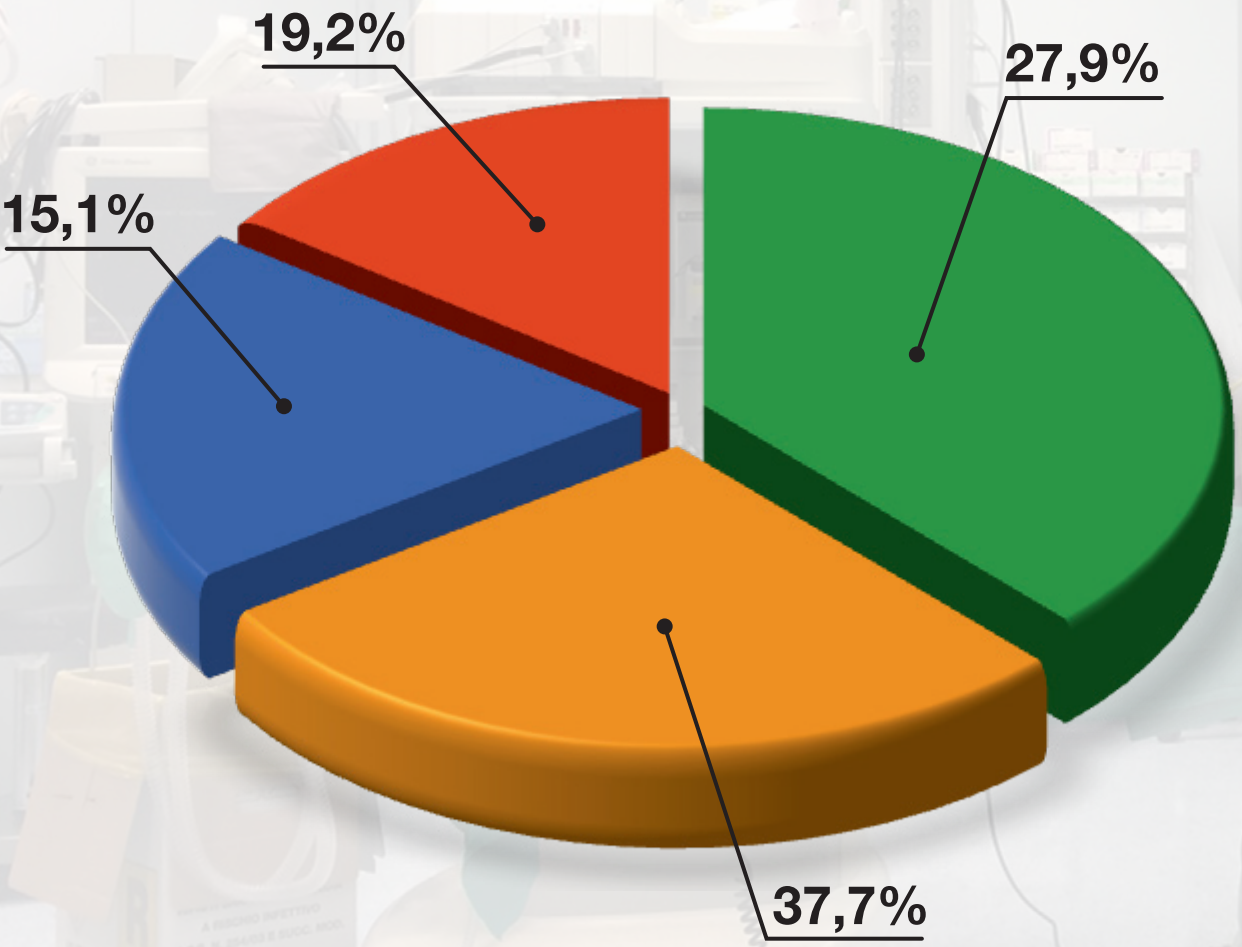

Giuseppe Sessa
Catania

Domanda veramente difficile questa; difficile in generale ma resa ancora più difficile da quell'oggi!
Quando scelsi di diventare ortopedico la motivazione principale era data dalla certezza che era una disciplina in divenire, con tanto da capire e tanto da migliorare: la promessa venne mantenuta e lo dimostra la rivoluzione avvenuta nella nostra specialità negli ultimi venti anni.
Oggi la sfida è capire quali siano le cose da tenere e le mille cose inutili, se non dannose che tecnologia e marketing ci impongono ogni giorno.
Ma riflettendoci anche questa è una motivazione molto importante e intrigante!

Elisa Pala
Rimini

Per un neospecialista ortopedico significa allontanarsi dall'ospedale frequentato durante la specializzazione per non essere più considerato uno specializzando ma un giovane ortopedico. Significa cambiare ospedale e città e ricominciare da capo. Significa avere incarichi a tempo determinato per un periodo di tempo indeterminato.

Bella domanda! Significa fare una professione impegnativa, che richiede molta disponibilità ed un costante aggiornamento. Una chirurgia faticosa e con elevati rischi di insuccesso difficili da spiegare a pazienti con richieste funzionali sempre più elevate; esposta a facili commenti negativi e critiche che aprono la via a vertenze medico-legali con pesanti ripercussioni anche economiche. Significa affrontare carriere lunghe e con esiti incerti, con una immagine sociale meno appealing di altre attività! … Ma significa anche e soprattutto la fortuna di aver scelto la più affascinante, interessante e appagante specialità medico-chirurgica!

Pietro Bartolozzi
Verona

Tommaso Bonanzinga
Bologna

L'attuale digitalizzazione offre opportunità di crescita clinica e scientifica senza precedenti; inoltre la tecnologia e la biologia sono ad un punto tale dal potere potenzialmente trasformare in modo radicale le possibilità di diagnosi e di trattamento. Tali possibilità però coesistono con l'impennata dei contenziosi medico legali, con le assicurazioni professionali a prezzi esorbitanti e con il precariato che rendono molto difficile essere un giovane ortopedico in Italia oggi.

Perché hai deciso di fare l'Ortopedico?

È sempre stato il mio sogno	79,2%
Lo facevano i miei genitori	7%
È un lavoro ben pagato	4,4%
Era l'unico posto libero in specializzazione	9,4%

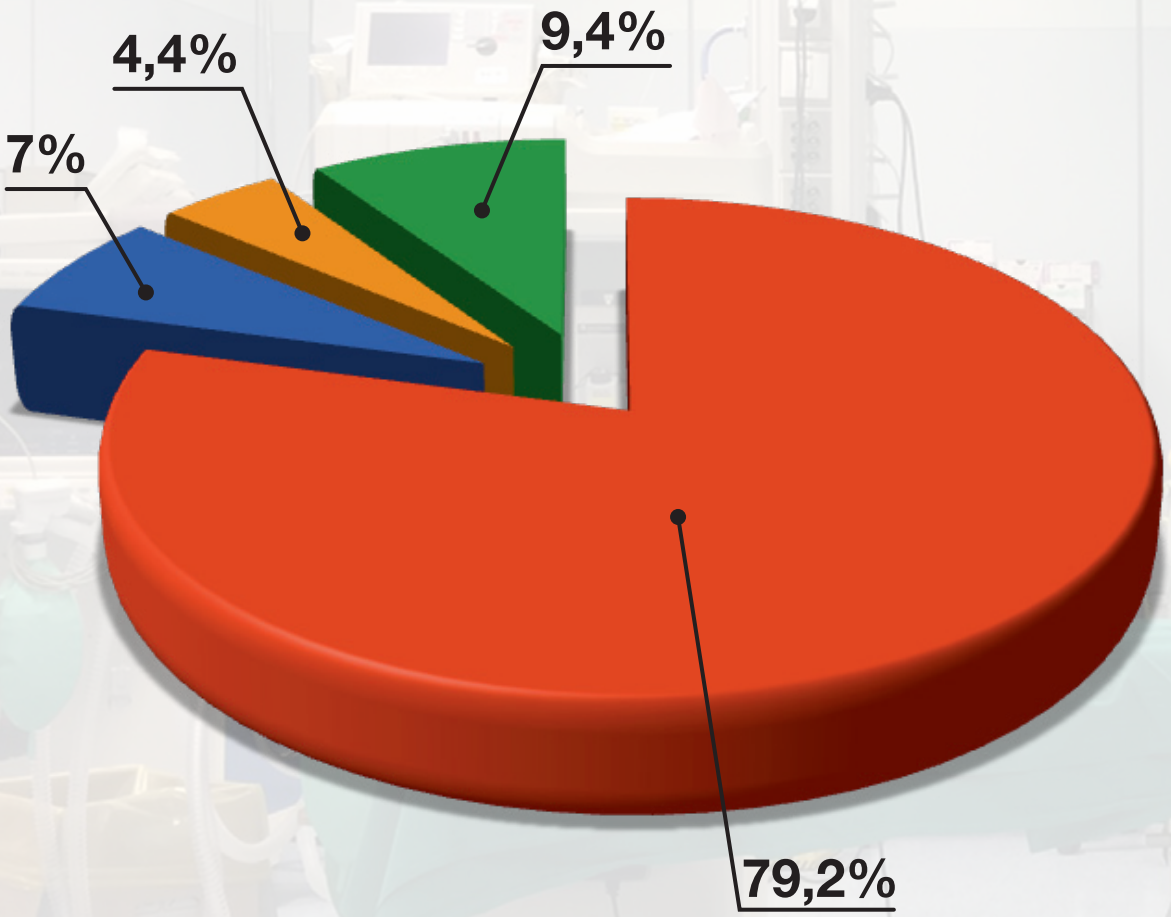

Lanfranco Del Sasso
Milano

Per chiarezza va specificato che in Italia l'ortopedico è anche un traumatologo.
Il Paese nel contesto mondiale è da considerarsi fra i primi 10 paesi del mondo. Ciò comporta un alto tasso di preparazione e saper usare le più importanti e sofisticate tecnologie.
Singolarmente è indispensabile l'iperspecializzazione con la consapevolezza che il chirurgo ortopedico deve anche conoscere tutte le vie chirurgiche e le tecniche per curare il traumatizzato.
Per il futuro ma già nel presente, molta attenzione alla cura del paziente anziano, che assorbirà l'impegno di tutti per le difficoltà medico-chirurgiche e per l'aumento delle risorse economiche da impegnare.

Vito Amorese
Albano Laziale

Non è una domanda semplice perché invade più campi.
Oggi è sicuramente difficile essere un ortopedico nella nostra Italia per i risvolti medico-legali che ci assediano sempre di più; per il blocco delle assunzioni nelle strutture pubbliche dove gli obiettivi sono sempre più pretenziosi e il carico di lavoro sempre più gravoso; per le scarse risorse strutturali a causa della sempre più gravosa spending review.
Conviene quindi continuare a lavorare in strutture pubbliche o, come fanno molti neo-specializzati, fare solo la libera professione in strutture convenzionate e non? Conviene poi specializzarsi solo in una branca dell'ortopedia o sapere fare e l'ortopedico e il traumatologo? Mi sono posto parecchie volte queste domande ma, sinceramente, non mi so dare una risposta. So solo che ad oggi chi sta in un reparto di ortopedia e traumatologia deve sapere affrontare ogni evenienza e l'ospedale rimane la migliore palestra!

Antonio Toro
Salerno

Significa affrontare problemi e traumi sempre più complessi con apparecchiature a volte obsolete e personale vecchio, stanco ed insufficiente per le mancate nuove assunzioni, essere esposti a denunce spesso inconsistenti suffragate dalla pubblicità giornalistica e televisiva, competere con manager e direttori non sempre idonei, mettersi ancora in discussione per impadronirsi di nuove tecniche, ma anche consolarsi per l'affetto, la gratitudine e la stima che molti pazienti ti mostrano.

Umile Giuseppe Longo
Roma

L'ortopedia vive un'epoca di grande trasformazione e crescita grazie a nuove acquisizioni tecnologiche. Si aprono innumerevoli scenari di arricchimento culturale grazie a contatti internazionali facilitati da webinar, social network, comunità scientifiche. Si impone la necessità di applicare la evidence based medicine nella pratica clinica di tutti i giorni per una migliore assistenza dei malati.

Se potessi tornare indietro faresti di nuovo l'Ortopedico?

Sì	54,8%
No	12,2%
Sì ma non in Italia	25%
Non saprei	8%

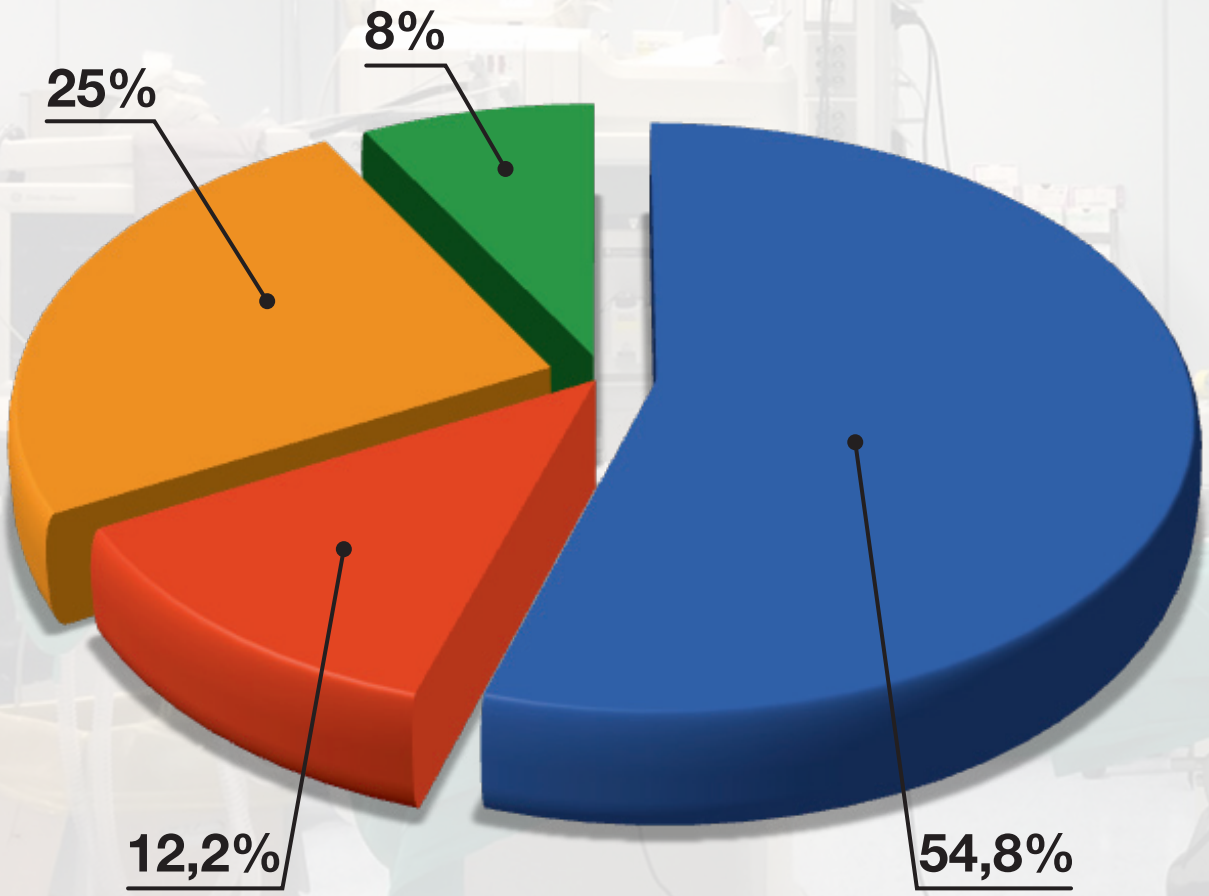

Wikipedia definisce gli ortopedici come "specializzati nella diagnosi e nel trattamento sia chirurgico che non chirurgico dei problemi del sistema locomotore".
La mia definizione è: ***VALIDI PROFESSIONISTI*** *con preparazione competitiva con le altre realtà internazionali che* ***STUDIANO, PREVENGONO E CURANO*** *le patologie e i traumi dell'apparato locomotore.*

Alberto Belluati
Ravenna



Laura Scaramuzzo
Milano

Ortopedico oggi è precariato, burocrazia, complessi rapporti con pazienti e legge. La professione si spoglia del mito. Ortopedico è anche realtà capace di trasmettere la passione e le conoscenze per fare al meglio questo lavoro; in cui capire che niente può sminuire la soddisfazione di contribuire al benessere altrui; per ritrovare quel mito che dà ancora senso a questo complicato, stupendo lavoro.

Umberto Tarantino
Roma

L'ortopedico oggi si inserisce nella più moderna visione traslazionale della medicina, ove il suo naturale orientamento chirurgico è affiancato da una conoscenza "from bench to bedside" e in cui l'health technology assessment è garantito da una collaborazione sempre più multidisciplinare. L'interesse per questa moderna visione è tuttavia condizionato da una suggestiva contrapposizione: una convinta e necessaria esigenza di aggiornamento, volto a riservare al paziente una chirurgia sempre più di eccellenza, e un più realistico trattamento limitato da vincoli economici coercitivi, dettati dalla spending review. Le risorse già carenti sono ulteriormente disperse a causa della medicina difensiva, determinata da richieste di risarcimento, nella maggior parte dei casi infondate, in cui figure mediche e forensi si inseriscono distogliendo l'ortopedico dal corretto iter diagnostico terapeutico. Nonostante ciò, l'ortopedico resta oggi il custode della nostra qualità della vita.

Come giovane universitario credo che oggi dovremmo offrire al paziente soluzioni innovative disponendo di materiali più evoluti e tecnologie avanzate. Tutto ciò richiede nuovi modelli di formazione e continuo aggiornamento in un periodo, tuttavia, di notevole contrazione economica ed elevata conflittualità medico-legale. "Il cuore oltre l'ostacolo" recita un antico motto di cavalleria: entusiasmo, passione e dedizione alla nostra professione non dovrebbero mai mancare, specie nei più giovani.

Olimpio Galasso
Catanzaro

La medicina difensiva è...

L'unica possibilità di questi tempi	16,6%
Cerco di evitarla, ma talvolta è necessaria	68,8%
Sbagliata e non la pratico mai	13,2%
Non ci penso, ho un'ottima assicurazione	1,4%

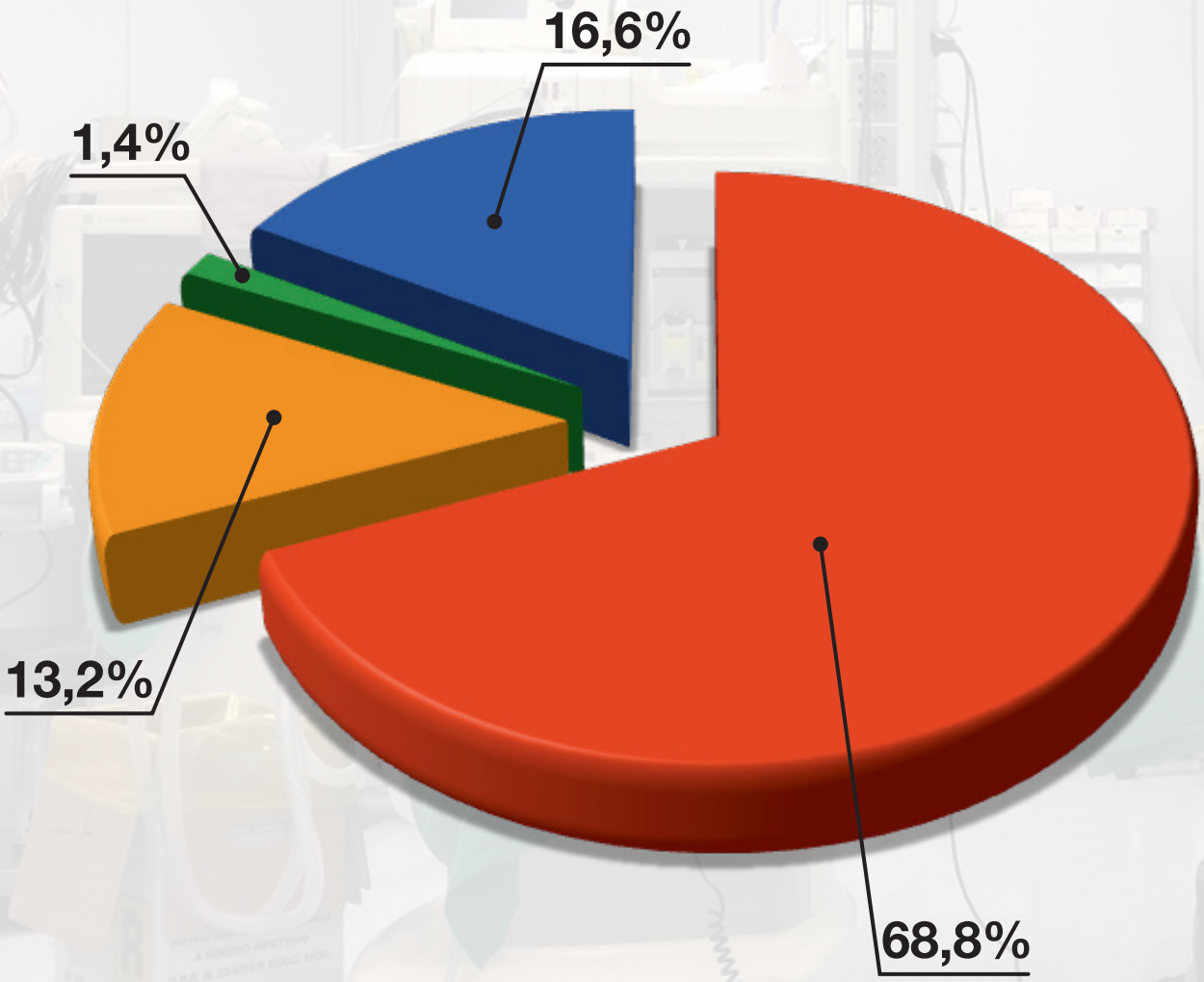

Giannicola Lucidi
Rimini

Ortopedico: grande passione e tanto coraggio!
La passione ti dà lo stimolo per un continuo miglioramento tuo e dei tuoi collaboratori.
Il coraggio ti fa superare il principale ostacolo dei nostri giorni: la problematica medico-legale.
Fai il tuo lavoro rispettando le indicazioni della letteratura, motivando le tue scelte con chiarezza e precisione.
Fare l'ortopedico rimane ancora oggi, per me, la professione più affascinante del mondo.

Le difficoltà professionali e l'aumentata pressione nel raggiungimento degli obiettivi aziendali hanno lasciato intatta la voglia di fare questo mestiere.
Dirigere un reparto nel paese di montagna che mi ha visto crescere è assecondare le esigenze funzionali dei nostri concittadini, spesso orientate alle attività sportive, sfruttando una maggiore propensione all'utilizzo di moderne risorse tecnologiche e specialistiche, senza dimenticare gli insegnamenti di chi mi ha tramandato le basi dell'ortopedia.

Federico Botto
Cortina D'Ampezzo

Maria Lucia Ricciardella
San Benedetto del Tronto

Oggi essere un ortopedico è particolarmente faticoso sia per le difficoltà oggettive, soprattutto se si lavora in un piccolo centro sia per un atteggiamento sempre più diffuso tra i pazienti e familiari, di diffidenza nei confronti dell'operato e della professionalità del personale medico, accompagnato spesso da non sempre velate minacce di ritorsioni legali.

Chirurgo Ortopedico. Non è solo un lavoro. È una passione, un gioco, un po' uno stile di vita. Ed un po', a questo punto e nel nostro Paese, una follia. Se questo lavoro viene svolto con lo spirito giusto. Elencare i motivi mi porterebbe in un triste e noto elenco di ostacoli, pericoli reali e non, che tutti noi ben conosciamo purtroppo.
Troppi tentativi di svilire e rendere rischiosa una professione bella ed importante come la nostra. Le Società scientifiche, con molta buona volontà, sopperiscono a lacune strutturali ed organizzative sostenendo l'entusiasmo e la voglia di crescere di giovani e meno giovani chirurghi ortopedici italiani. Un ringraziamento è dovuto.
In definitiva, ritengo non sia affatto facile attualmente svolgere con adeguata serenità e sicurezza il Nostro lavoro (e dormire la notte, aggiungerei); questo a causa di fattori esterni assolutamente indipendenti dalla nostra pur grande volontà. Ma rimane un mestiere bellissimo. E sono sicuro che chiunque lo svolga con il dovuto entusiasmo lo continuerà a considerare una passione, un gioco, uno stile di vita.

Matteo Troiano
Ostia

Che tipo di contratto hai?

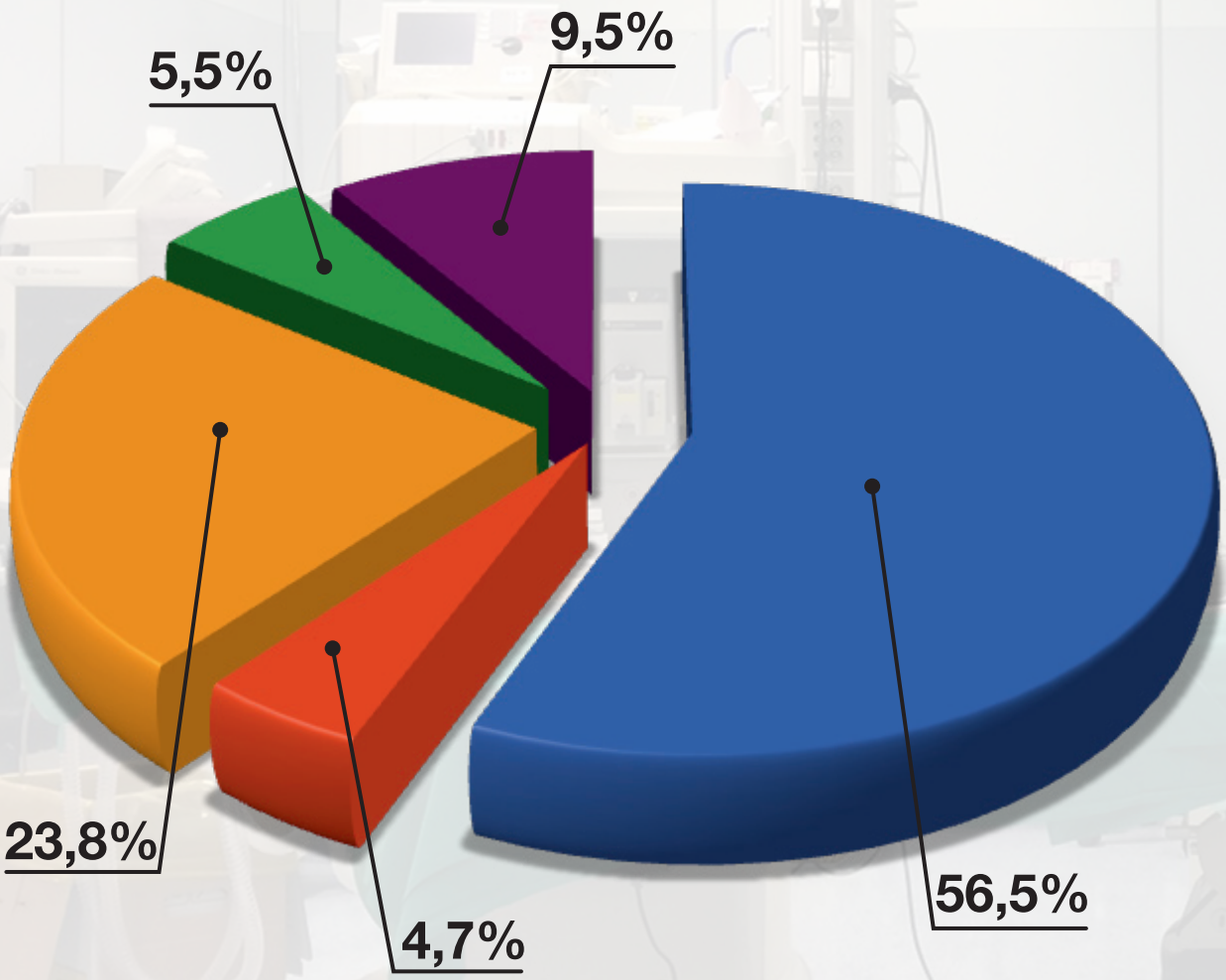

Costantino Errani
Bologna

Lavorare con passione cercando di resistere alla tentazione di trasformare il paziente in un cliente e la professione in un business. Oggi più che mai assumono ancora più valore le parole di Mario Campanacci: centralità del malato, gioco di squadra, rapporti internazionali e meritocrazia. Il nostro compito credo che sia quello di lottare ogni giorno con entusiasmo per proseguire lungo la strada tracciata dai nostri maestri con l'obiettivo di lasciare una sanità migliore a chi verrà dopo di noi.

Michele D'Arienzo
Palermo

L'ortopedico era considerato in passato e nella mentalità popolare un "segaossa" ed un "gessaiolo". L'allungamento della vita ha portato all'incremento di alcune patologie ortopediche, quali l'artrosi, l'osteoporosi e le fratture di collo femore che hanno richiesto l'introduzione di nuove tecniche operatorie, quali le protesi, la cementazione e l'utilizzo di derivati del sangue (PRP) e del midollo osseo (cellule staminali), ecc. Pertanto l'ortopedico è un biomeccanico e un chirurgo che si occupa di bio-ingegneria ed ingegneria tissutale. È compito di noi "vecchi ortopedici" e soprattutto di quelli di estrazione universitaria di inculcare nella mente dei giovani medici questi concetti e spingerli ad innamorarsi di questa bellissima e completa specialità, anche se l'incremento dei contenziosi medico-legali li costringe ad iscriversi a specialità meno rischiose.

L'ortopedico dei nostri giorni non è un "tuttologo" che risolve ogni tipo di patologia scheletrica. Può scegliere tra la struttura pubblica per indirizzarsi alla ricerca, all'insegnamento e allo studio del malato, o l'ospedalità privata per dedicarsi alla chirurgia superspecialistica. Nel pubblico esistono anche centri d'eccellenza per traumi maggiori ove l'ortopedico contribuisce a realizzare un obiettivo ambizioso: ridurre il tasso di mortalità per infortuni, in Italia purtroppo ancora elevato.

Gianfranco Zinghi
Bologna

Mario Sbardella
Roma

Continua ad essere un impegno bellissimo, con enormi difficoltà crescenti, medico-legali, ma con una grande soddisfazione professionale. Pertanto consiglio ancora ai giovani che escono dall'università di intraprendere la nostra specialità.

Quanta parte della tua attività chirurgica è dedicata ad una super-specialità?

Meno del 25%	**35,5%**
Tra il 25% ed il 50%	**27,7%**
Tra il 50% ed il 75%	**17,7%**
Più del 75%	**19,2%**

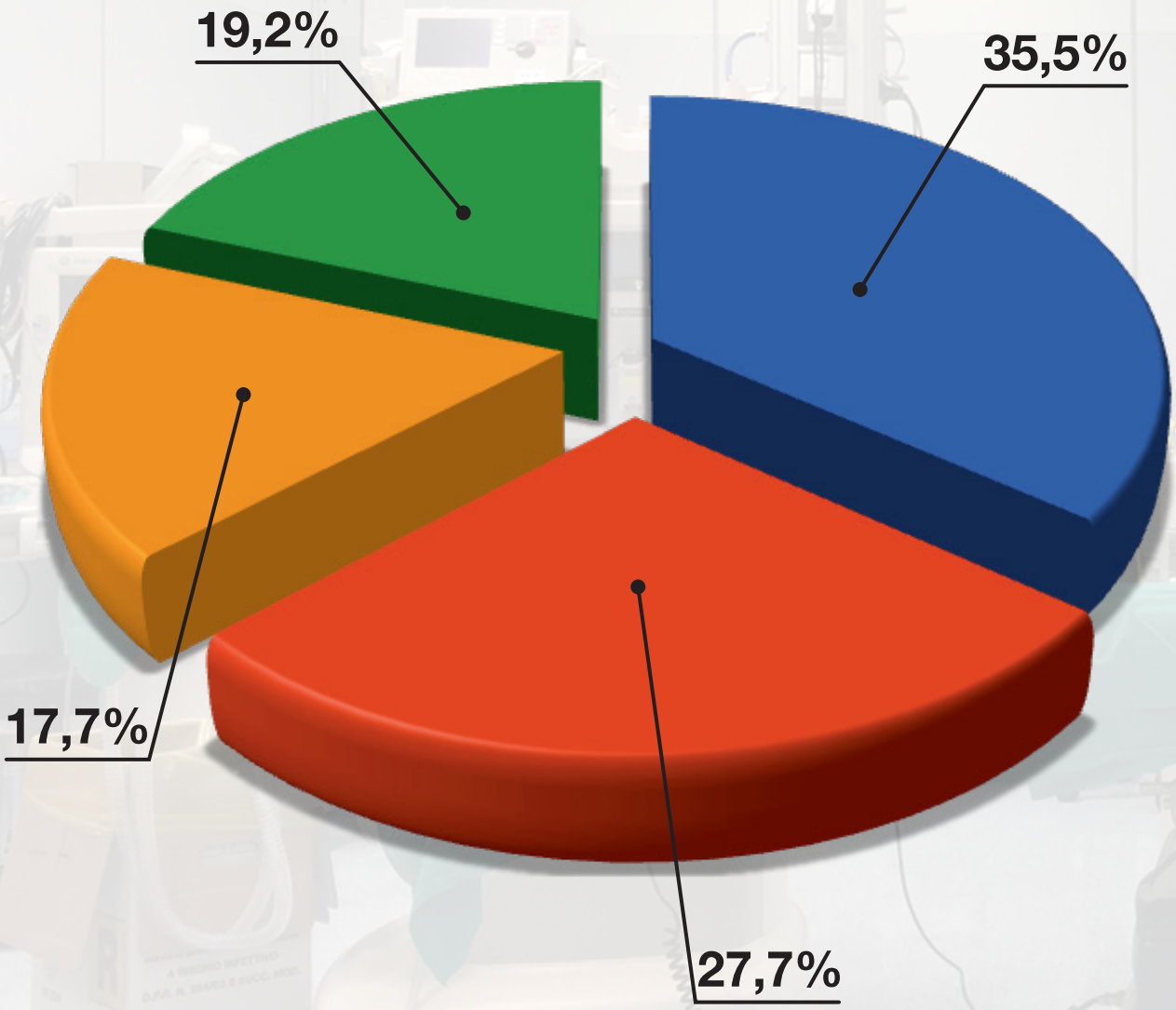

Gran bel mestiere, grandi responsabilità... ma grandi soddisfazioni, grandi emozioni. Poca tutela, tantissimo lavoro, scarsi riconoscimenti dalle istituzioni. Se mi chiedessero lo rifaresti risponderei: certo!

Federico Santolini
Genova

Ortopedico: un medico altamente specializzato in prima linea nella risposta sanitaria, ma spesso lasciato solo da uno Stato che chiede sempre di più senza mai difenderti, anzi... lascia che qualcuno si organizzi contro e ti insegua per tribunali.

Michele Saccomanno
Roma

Impegno. Dedizione. Volontà. Nel rapporto con il paziente, centro nevralgico della pratica medica; motivo dei nostri più grandi successi ma anche, ahimè, di inevitabili fallimenti, espressione della limitatezza ancora troppo tangibile della pratica medica. Punto di partenza quest'ultimo utile per comprendere l'importanza del confronto, dello scambio, presupposti per una ricerca proficua che trova, nell'Ortopedia di oggi, uno dei settori più fertili di applicazione. Ricerca che presuppone il saper trasmettere ai giovani chirurghi non soltanto un mestiere, ma una passione, quella che poi diventa, per chi ha la fortuna di viverla autenticamente, l'unico motivo di vita nella propria quotidianità.

Biagio Moretti
Bari

È un mestiere di sintesi tra innovazione tecnologica continua e costante prendersi cura del malato.
Sintesi tra la rapidità dell'agire e la giusta calma, il giusto tempo per comunicare.
Sintesi tra ciò che vorremmo fare e ciò che è economicamente sostenibile.
Sintesi tra i desideri e le aspirazioni di ciascun membro della nostra équipe.
Ed in ultimo, sintesi tra passione e sacrificio tra lavoro e famiglia.

Raimondo Piana
Torino

Quanto sei soddisfatto del tuo lavoro?

Per niente	3,6%
Poco	28,3%
Molto	58,8%
Moltissimo	9,4%

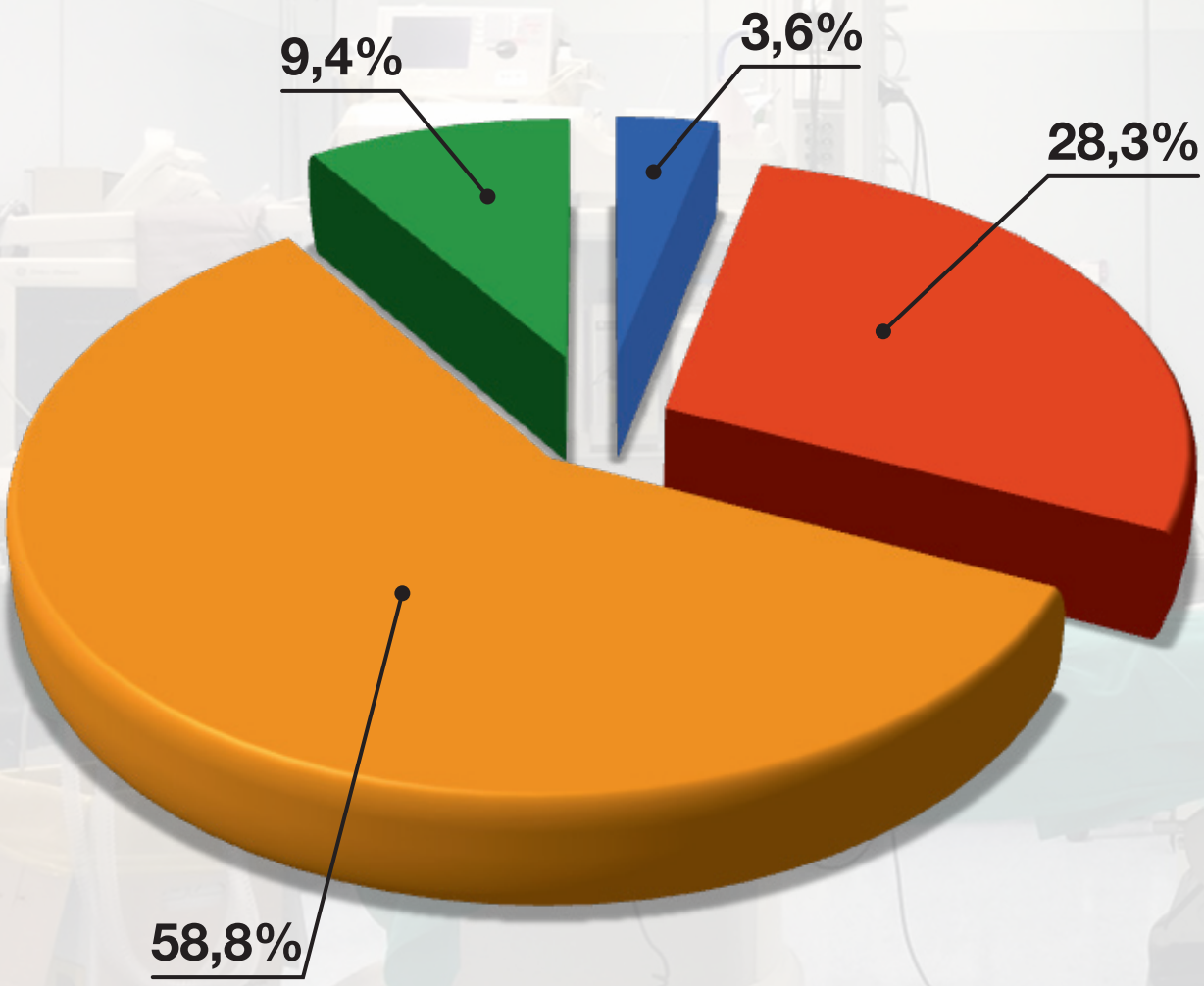

ARTICOLO DI AGGIORNAMENTO

Giornale Italiano di Ortopedia e Traumatologia
2015;41:309-322

Accesso percutaneo sovrarotuleo a ginocchio semi-esteso nella osteosintesi endomidollare delle fratture tibiali

Percutaneous suprapatellar approach with the knee in semiextended position for intramedullary stabilization of tibia fractures

Massimo "Max" Morandi[1] *(foto)*
Sebastiano "Seby" Mangano[2]

[1] Louisiana State University Health Sciences Center, Shreveport, LA, USA;
[2] AOU Policlinico Vittorio Emanuele, Catania, Italia

Riassunto

La via di accesso percutanea sovrarotulea in posizione semiestesa del ginocchio, originariamente ideata per le fratture di tibia prossimali, si è rivelata una eccellente opzione di trattamento per l'inchiodamento endomidollare di tibia a tutti i livelli.
L'allineamento sul piano sagittale,con la tibia mantenuta in posizione semiestesa, parallela al piano del tavolo operatorio, sollevata rispetto all'arto controlaterale, consente un semplificato allestimento della sala operatoria, con una facilitata esecuzione delle scopie intraoperatorie. La riduzione della frattura a qualunque livello viene assistita da una trazione longitudinale in asse e dall'utilizzo eventuale di pinze riduttrici. La incisione cutanea sovrarotulea permette l'inserimento al di sotto della patella di un trochar con una camicia di protezione, che consentirà l'introduzione di un alesatore nel canale per il posizionamento di un chiodo endomidollare bloccato standard. L'allineamento del chiodo all'interno del canale midollare è tale da essere parallelo alla corticale anteriore tibiale, evitando malriduzioni in procurvato o varo-valgo. Il trochar e la camicia di protezione, così come il raccordo di montaggio del chiodo, devono essere specifici per questo tipo di approccio chirurgico.

Parole chiave: inchiodamento tibiale, sovrarotuleo, semiestensione, trochar

Summary

Infrapatellar and parapatellar access routes have historically been utilized for intramedullary nailing of tibia fractures. The argument on the correlation between different entry points and the incidence of anterior knee pain has been extensive. Furthermore, nailing of proximal tibia fracture can be complicated by mal alignment, typically an apex anterior with valgus angulation, coupled with posterior displacement of the distal fragment. The insertion of an intramedullary nail in the tibia utilizing a suprapatellar percutaneous entry point, with the knee in semi-extension, appears to mitigate the establishment of malreduction. Because the suprapatellar route does not directly injure the tendon, it consequently appears to lead to reduced incidence of knee pain.
Originally indicated for proximal tibia fractures, this modification of the classical tibial nailing technique has been proven effective in all tibial locations. It allows for fast setup in the operating room, without the need for cumbersome traction tables and it is coupled by excellent and unobstructed intraoperative radiological projections. It permits the maintenance of fracture reduction with minimal longitudinal traction, and this is paramount in the stabilization of mid-diaphyseal and distal tibia fractures. It simplifies the treatment in polytrauma patients with injuries to the soft tissue surrounding the patellar tendon area and it reduces the manipulation of concomitant fractures, such as femur and pelvis. Cannulas and blunt trochars allow protected passage under the patella.

Key words: *tibia nailing, suprapatellar,semiextended, patellar groove, protective sleeve, trochar*

Indirizzo per la corrispondenza:
Massimo "Max" Morandi
Department of Orthopaedic Surgery
Louisiana State University Health Sciences Center
Shreveport, LA, 71103 USA
E-mail: mmoran@lsuhsc.edu

Introduzione

L'inchiodamento endomidollare è considerato il trattamento di elezione per le fratture della diafisi tibiale, consentendo il carico precoce durante la consolidazione della frattura, con ottimi risultati documentati da ampia letteratura internazionale [1-10]. L'utilizzo dei chiodi endomidollari ha inizio con le esperienze di G. Kuntscher alla fine degli anni trenta; da allora le caratteristiche del chiodo e lo strumentario si sono evoluti notevolmente, mentre la tecnica operatoria e le vie d'accesso utilizzate non hanno subito grossi cambiamenti. Ancora oggi i chiodi tibiali vengono inseriti centralmente dietro il tendine rotuleo, in una zona compresa tra la superficie articolare tibiale (prossimalmente) e la tuberosità tibiale (distalmente). Tale area viene raggiunta con lo "splitting" del tendine rotuleo o con una via d'accesso pararotulea mediale, con il ginocchio flesso fino anche 120 gradi. L'inchiodamento delle fratture tibiali a livello metaepifisario prossimale continua peraltro a rimanere tecnicamente difficoltoso [11]. L'utilizzo di numerose modifiche di tecnica con l'aggiunta di placche adiuvanti, viti ad interferenza tipo "Poller" o fissatori esterni complementari sono state utilizzate per contrastare l'alto indice di malconsolidazioni che risultavano dai tentativi di osteosintesi endomidollare in questa sede di frattura [12-22].
Scopo del presente lavoro è fornire una sintesi dell'evoluzione della tecnica di inchiodamento tibiale e illustrare una via d'accesso alternativa, quella percutanea sovrarotulea con il ginocchio semi-esteso. Originariamente sviluppata proprio per il trattamento delle fratture prossimali di tibia extra-articolari, codesta tecnica è ampiamente utilizzata tutt'oggi negli Stati Uniti d'America ed in Europa come una ottima opzione di inchiodamento delle fratture tibiali non solo prossimali, ma anche diafisarie e distali [23-38]. Il primo intervento eseguito in Italia con tale tecnica è di G. Zatti a Monza nel luglio 2010 [39].

Cenni storici

Gerhard Kuntscher è considerato il pioniere dello sviluppo e dell'utilizzo dei chiodi endomidollari. Per primo descrisse estesamente l'utilizzo di infibuli endomidollari per il trattamento delle fratture diafisarie di femore con un chiodo retto, non alesato, con sezione a V, realizzato in acciaio [40]. In seguito, la sezione a V venne sostituita con una sezione a trifoglio che meglio resisteva alle torsioni. La osteosintesi stabile avveniva in seguito alla compressione subita dal chiodo nella sua introduzione nel canale midollare di diametro inferiore. Un adeguato contatto si otteneva solo nella sezione istmica diafisaria. L'alesaggio meccanico progressivo del canale midollare venne introdotto da Kuntscher nel 1955 [41]. Il chiodo veniva inserito senza aprire il focolaio di frattura, con il ginocchio flesso a circa 50° ed un accesso prossimale alla tuberosità tibiale.
Lottes mise a punto un chiodo tri-flangiato, flessibile e non alesato, progettato per adattarsi all'anatomia della tibia durante l'inserimento nel canale midollare per poi riprendere la forma originale, riducendo e stabilizzando così la frattura [42]. Nella sua casistica Lottes riportava un tasso di consolidazione del 97%. Il chiodo veniva inserito per via pararotulea mediale e il foro d'ingresso era posizionato alla giunzione tra piatto tibiale e corticale anteriore, per consentire al chiodo di entrare agevolmente nel canale midollare.
Zucman e Maurer pubblicarono i risultati del trattamento delle fratture tibiali segmentarie con il chiodo retto di Kuntscher, riportando un tasso di consolidazione delle fratture chiuse dell'88 e del 95% per le fratture esposte e nessun vizio di consolidazione in 36 pazienti [43]. In questo studio erano stati utilizzati un'incisione pararotulea mediana e chiodi non alesati e non bloccati. D'Aubigné riportò un tasso di pseudoartrosi del 1,04% nelle fratture chiuse e del 2,4% nelle fratture esposte [44]. Anche in questo studio, i chiodi tibiali di Kuntscher erano stati inseriti attraverso una incisione pararotulea mediale con il ginocchio mantenuto a 120° di flessione da un supporto imbottito, il foro d'ingresso era stato realizzato il più posteriormente possibile sul piatto tibiale e non erano state utilizzate viti di bloccaggio. L'autore riportava una percentuale di vizi di consolidazione che raggiungeva anche il 22% nelle fratture metafisarie prossimali.
Una complicanza frequentemente associata al chiodo retto di Kuntscher era la perforazione della corticale posteriore. Quando il foro d'ingresso era troppo anteriore sul piatto tibiale, il chiodo entrava in conflitto con la rotula, non risultava allineato nel canale midollare e si appoggiava alla corticale posteriore, con il rischio di causare una frattura iatrogena [45]. Quando viceversa il foro d'ingresso era posizionato correttamente nella porzione più posteriore del piatto tibiale, vi era il rischio di danneggiare la cartilagine intra-articolare, i legamenti e/o i menischi. Per risolvere il problema, Herzog modificò il chiodo di Kuntscher aggiungendo una curvatura posteriore di 20° dall'apice al terzo prossimale e di 5° dall'apice alla porzione distale per consentire al chiodo di assestarsi spontaneamente nel canale midollare [46]. La "curvatura di Herzog" permetteva di utilizzare un foro d'ingresso anteriore eccentrico sulla corticale tibiale, situato tra la tuberosità tibiale e il piatto che consentiva l'inserimento del chiodo senza passare attraverso la cartilagine articolare. Questa curvatura prossimale si ritrova ancora oggi nei chiodi moderni.
Grosse e Kempf aggiunsero viti di bloccaggio che venivano inserite attraverso il chiodo nell'osso, superiormente ed inferiormente al focolaio di frattura [47], allo scopo di

prevenire la rotazione e il "telescopage", aumentare la stabilità alla frattura e consentire la mobilizzazione ed il carico precoci. Il chiodo bloccato permise di ampliare le indicazioni dell'inchiodamento alle fratture prossimali, distali, comminute e segmentarie [48]. I chiodi bloccati erano dotati di fori dinamici per ottenere la compressione della frattura durante il carico oppure di fori statici, che garantivano una maggiore stabilità ma non la compressione [49]. Il chiodo Grosse-Kempf presentava la curva di Herzog nella porzione prossimale e utilizzava la stessa via d'accesso e la stessa posizione del foro d'ingresso [50]. Peraltro, avendo mantenuto la forma flangiata originale, esso continuava a presentare una scarsa rigidità in rotazione. Per sopperire a questo problema, a fine degli anni 1980 un nuovo disegno di chiodo bloccato a diametro chiuso fu concepito da Russell e Taylor [51].

Fino a quel momento, i chiodi endomidollari tibiali venivano comunemente inseriti con il paziente posizionato sul letto di trazione con anca e ginocchio flessi e un supporto imbottito sotto il cavo popliteo. La trazione veniva applicata utilizzando un filo di trazione transcalcaneale od una staffa podalica. Con l'avvento delle viti di bloccaggio il tavolo di trazione ostacolava l'utilizzo della guida per le viti prossimali o distali e anche le tecniche di inserimento cosiddette "a mano libera" incontravano delle difficoltà nel posizionare le viti di distali. I risultati degli studi di Shakespeare e Moed [52 53] dimostrarono che la pressione dei compartimenti muscolari tibiale aumentava quando si applicava la trazione durante l'inchiodamento. Le potenziali implicazioni medico-legali di insorgenza di sindrome compartimentale e le difficoltà oggettive causate dal letto di trazione nella attuazione dell'inserimento delle viti di bloccaggio distali dei chiodi, spinsero ad abbandonare l'uso del letto di trazione durante l'inchiodamento tibiale.

Venne adottata la posizione supina su tavolo operatorio a colonna centrale. Il chirurgo lasciava penzolare la gamba fuori dal bordo del tavolo operatorio e sfruttando la forza di gravità, un assistente applicava una trazione manuale. Un assistente teneva bloccata la tibia e fletteva progressivamente il ginocchio fino a che il chiodo non aveva attraversato il focolaio di frattura; a quel punto il tavolo operatorio veniva alzato distalmente e si potevano così ricercare i fori per le viti distali con la tibia in estensione [54]. Tale tecnica risultava comunque complessa e rendeva difficoltoso ottenere una buona visualizzazione per un adeguato controllo radiografico intraoperatorio.

Per far fronte a tali difficoltà si iniziarono a inserire i chiodi tibiali utilizzando un tavolo operatorio piano e radiotrasparente con il ginocchio del paziente in flessione estrema sostenuto da un supporto imbottito o da un triangolo radiotrasparente: la gamba risultava in posizione quasi verticale [55] e la trazione veniva applicata da un assistente manipolando la tibia distalmente. Ovviamente ciò poteva essere efficace solamente quando la tibia non era di lunghezza superiore al lato del triangolo, altrimenti avrebbe poggiato direttamente con la pianta del piede contro il letto, impedendo la riduzione. Anche in questo caso il raggio dell'amplificatore di brillanza permetteva delle esposizioni sub-ottimali, a causa dei differenti piani ortogonali. L'entusiasmo legato alla estensione delle indicazioni chirurgiche con lo utilizzo dei chiodi tibiali bloccati rivelò peraltro una grande incidenza di malconsolidazioni nelle fratture del terzo prossimale di tibia. In questi casi, infatti, la flessione estrema del ginocchio generava una angolazione anteriore dell'apice prossimale del moncone di frattura secondaria ad una iper-trazione del muscolo quadricipite. La via d'accesso tradizionale con lo splitting del tendine rotuleo e quella pararotulea mediale/laterale [56] producevano deformità inaccettabili nelle fratture del terzo prossimale. In una frattura metafisaria della tibia prossimale infatti, la via pararotulea mediale spinge il chiodo in direzione mediolaterale generando una deformità in valgo mentre la via pararotulea laterale produce una deformità nella direzione opposta. Con lo splitting del tendine rotuleo l'angolo di inserzione del chiodo risulta allineato al canale midollare prevenendo così l'instaurarsi di forze che generano deformità in varo o in valgo. Tuttavia il polo inferiore della rotula spinge il chiodo in direzione posteriore generando la deformità in procurvato [57-62].

Al fine di evitare il maleallineamento nell'inchiodamento delle fratture prossimali, nel 1996 Tornetta iniziò a sperimentare una via di accesso con il ginocchio in semi-estensione, utilizzando uno strumentario convenzionale [13]. Una flessione di circa 15° permetteva di eliminare la forza in estensione del quadricipite sul frammento a monte, che altrimenti avrebbe causato una angolazione anteriore dell'area di frattura. Veniva eseguita una ampia incisione mediale dal polo superiore della rotula alla tuberosità tibiale, associata ad una artrotomia pararotulea. Tale via d'accesso favoriva la sublussazione laterale della rotula e consentiva la visione diretta del punto d'inserzione intra-articolare del chiodo endomidollare ("sweet spot", Fig. 1). Il solco trocleare del femore serviva come guida del chiodo per identificare il punto d'inserzione. Tornetta successivamente modificò ancora la tecnica passando dalla chirurgia a cielo aperto ad un approccio mini-invasivo con incisione sovrarotulea mediale [25 26], utilizzando uno strumentario ad hoc con manico di raccordo allungato.

Cole pubblicò la sua tecnica di inchiodamento nel trattamento delle fratture della tibia prossimale [23]. Per evitare il rischio di un errato posizionamento del chiodo consigliava di eseguire un'artrotomia pararotulea mediana poco estesa e di retrarre la rotula lateralmente al solco femorale per evitare il contatto con il chiodo durante la sua

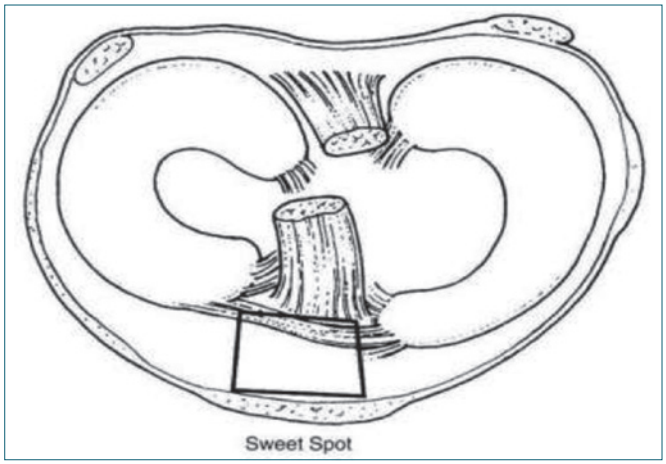

Figura 1. Punto di ingresso tibiale intra-articolare dei chiodi endomidollari, denominato "sweet spot" [63].

introduzione e consentendogli di entrare direttamente nel canale midollare. Raccomandava inoltre di non applicare una trazione transcheletrica alla tibia distale: la gamba veniva fatta penzolare da una catena sospesa collegata ad un filo di Kirschner applicato al femore distale e sfruttando la trazione generata dalla forza di gravità il ginocchio veniva mantenuto in estrema flessione. Il chiodo utilizzato e lo strumentario erano standard. Successivamente Cole perfezionò la sua tecnica con una via di accesso in posizione semiestesa, direttamente sovrarotulea, laterale prima e centrale [24] poi, con incisione cutanea prossimale all'apice superiore della rotula ed ingresso di un trochar di protezione per l'alesaggio del canale midollare direttamente al di sotto della rotula nella gola trocleare. Egli brevettò questa via di accesso e lo strumentario utilizzato già nel 2003 [64]. Sanders fece sue le informazioni di Cole e cominciò ad utilizzare una via soprarotulea in semi-estensione [32 38]. Ad oggi, tutte le maggiori case produttrici di materiale chirurgico ortopedico presentano come opzione di trattamento anche lo strumentario appositamente dedicato alla via soprarotulea secondo Cole.

I chiodi moderni presentano vari gradi di curvatura prossimale e posizioni diverse delle viti di bloccaggio [40]: la decisione di alesare e di bloccare il chiodo dipende dalle caratteristiche della frattura e dalle scelte del chirurgo. La via d'accesso da utilizzare è ormai standardizzata e consiste nello splitting del tendine rotuleo o nella via pararotulea mediale o laterale, ad eccezione delle fratture molto prossimali per le quali si può utilizzare la tecnica sovrarotulea (Fig. 2).

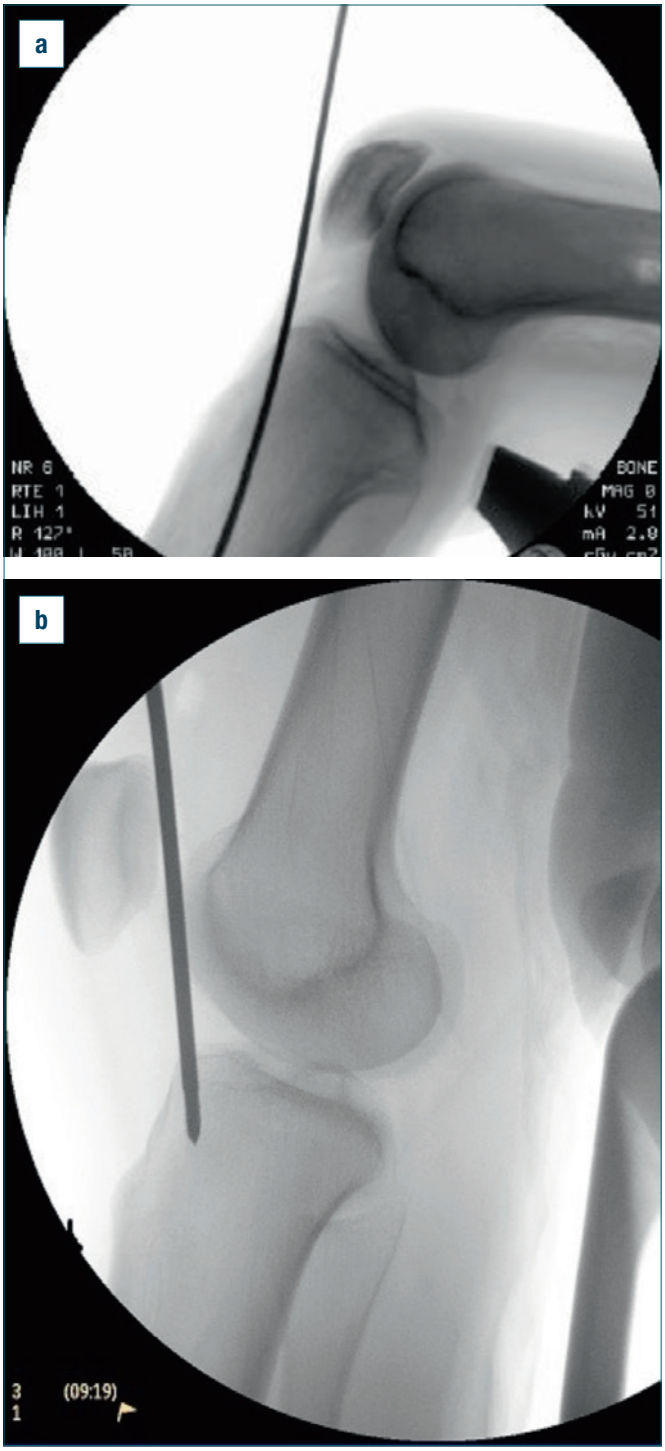

Figura 2. a) Filo guida in via di accesso infrapatellare a ginocchio flesso; **b)** filo di repere in via di accesso sovrarotulea a ginocchio semi-esteso. La sede di aperture del canale midollare è la medesima nelle due vie di accesso.

La via d'accesso classica: pararotulea/splitting del tendine rotuleo

La via d'accesso più comunemente utilizzata per l'inchiodamento tibiale è stata descritta da numerosi autori. La tecnica di seguito riportata rispecchia le tecniche che si ritrovano in testi selezionati [40 54 55]. Per rendere più agevole l'inserimento del chiodo, il paziente può essere posizionato scegliendo tra le diverse opzioni: 1) il paziente sul letto di trazione con anca e ginocchio flessi sui 120°; 2) il paziente in decubito supino a ginocchio flesso oltre il bordo del tavolo operatorio; 3) trazione manuale con il paziente supino su tavolo radiotrasparente e ginocchio flesso oltre 90° su triangolo radiotrasparente (Fig. 3). Quest'ultima soluzione, non prevedendo l'uso dei fili di trazione, riduce il tempo chirurgico, elimina il rischio di danno neurologico iatrogeno o di compressione del nervo causata dal reggipoplite e non causa un aumento della pressione intracompartimentale che si osserva invece con la trazione prolungata [51 52].
Dopo avere ridotto la frattura è possibile utilizzare una incisione longitudinale di 5 cm che corre medialmente al tendine rotuleo, tra la tuberosità tibiale e il margine inferiore della rotula oppure una incisione trasversa a metà strada tra l'articolazione e la tuberosità tibiale. Quest'ultima ha il vantaggio di contenere al minimo il processo cicatriziale, in particolare nei pazienti soggetti alla formazione di cheloidi. Si raggiunge il punto d'inserzione accedendovi medialmente, lateralmente o attraverso il tendine rotuleo. Lo splitting del tendine rotuleo sembra sia associato ad un maggiore dolore al ginocchio nel postoperatorio anche se si tratta di un punto ancora oggi controverso [65]. La posizione corretta del foro d'ingresso per un chiodo di ultima generazione è 1-1,5 cm distalmente alla articolazione del ginocchio in linea col canale midollare sulla proiezione radiografica AP, all'altezza della testa del perone [55]. Tornetta aveva definito "sweet spot" il piatto tibiale antero-superiore dove posizionare il foro d'ingresso [13]. Tale "safe-zone" si trova a 9 mm lateralmente dal centro del piatto tibiale e a 3 mm lateralmente dal centro della tuberosità tibiale, anteriormente ai menischi. Il perforatore manuale viene inserito perpendicolare alla corticale per poi farlo avanzare gradualmente più parallelo alla corticale. In alternativa è possibile utilizzare un filo di Kirschner posizionandolo sul punto d'inserzione prescelto e fresando lungo di esso con una fresa rigida cannulata fino ad entrare nel canale midollare.
Inserito quindi un filo guida con oliva nel canale midollare attraverso il foro d'ingresso lo si fa avanzare passando attraverso il focolaio di frattura sotto controllo ampliscopico e impattandolo nell'osso sub-condrale distale. Se si desidera alesare, eseguire un alesaggio sequenziale con il gi-

Figura 3. Posizionamento su tavolo operatorio. **a)** Flessione estrema; **b)** triangolo radiotrasparente; **c)** semiestensione, con ottima visualizzazione radiografica.

nocchio in flessione per non danneggiare le strutture intra-articolari o la corticale anteriore. Se si utilizza una tecnica senza alesaggio, sarà sufficiente alesare solo la spongiosa intorno al foro d'ingresso. Al termine dell'alesaggio si misura la lunghezza del chiodo da utilizzare.
Il chiodo viene montato sulla apposita guida che permette lo inserimento per le viti di bloccaggio prossimali: dovrà essere affondato per lo meno 0,5-1 cm per evitare di irritare i tessuti molli. Le viti distali vengono inserite preferibilmente con la tecnica a mano libera.

Dolore anteriore al ginocchio

Il dolore anteriore del ginocchio non solo rappresenta uno dei problemi più comuni dopo l'uso di un chiodo endomidollare, ma è anche associato ad un notevole impatto economico, visto che la maggioranza delle fratture tibiali che richiedono un inchiodamento sono sostenute da pazienti maschi con un'età media di 31 anni [66]. Court-Brown riporta un'incidenza del dolore anteriore nel 56% dei casi [67], sottolineando che l'unica differenza riscontrata fra i pazienti era che coloro che lamentavano dolore erano più giovani. Il 99% di tali pazienti provava dolore inginocchiandosi, mentre il 33% aveva dolore a riposo. Le possibili spiegazioni del dolore possono essere sia la protrusione del chiodo, e la conseguente irritazione dei tessuti molli, che il danno causato durante l'inserimento del chiodo ai tessuti che si trovano anteriormente al ginocchio. Secondo alcuni autori lo splitting del tendine rotuleo, a differenza delle vie d'accesso pararotulee, potrebbe essere associato alla retrazione laterale del tendine [65 68].
Keating e collaboratori hanno studiato il dolore al ginocchio dopo accesso pararotuleo e dopo splitting del tendine rotuleo [66] e hanno riscontrato che il dolore si presentava nel 77% dei pazienti dopo splitting del tendine rotuleo e solo nel 50% dopo accesso. Per questo motivo gli autori abbandonarono le incisioni associate allo splitting del tendine rotuleo. Nella casistica di questi autori non è possibile identificare una correlazione tra protrusione del chiodo e dolore al ginocchio, il che suggerisce che il dolore al ginocchio è secondario al danno tessutale causato durante l'inserimento del chiodo.
Toivanen e collaboratori hanno condotto uno studio prospettico randomizzato controllato per raffrontare l'insorgenza del dolore anteriore del ginocchio dopo accesso transtendineo e paratendineo [68]. Contrariamente a Keating, gli autori non hanno riscontrato una differenza significativa nella sintomatologia algica associata ai due tipi di accesso, ma, al pari di Keating, non sono riusciti a stabilire una relazione tra dolore anteriore del ginocchio e protrusione del chiodo dalla corticale. Nelle loro conclusioni, gli autori sostengono che, indipendentemente dalla via d'accesso, il dolore anteriore del ginocchio presenta un'eziologia multifattoriale che include il danno del nervo infrarotuleo e la formazione di tessuto cicatriziale secondaria all'intervento. Con l'intento di prevenire il dolore tibiale anteriore, nel 1996 Karladani ideò una via di accesso extrarticolare, prossimale alla tuberosità tibiale, posteriore al tendine rotuleo, che per la prima volta permetteva ai pazienti di inginocchiarsi senza dolore. Era eseguita a ginocchio flesso, utilizzava una strumentario standard e pur se descritta come "percutanea", veniva eseguita una dissezione a cielo aperto tra retinacolo e capsula articolare [69]. Kubiak fece propria la tecnica extrarticolare di Karladani, aggiungendo la posizione semi-estesa [70].
La via d'accesso percutanea sovrarotulea intrarticolare [32 33] offre la possibilità di ridurre l'incidenza del dolore anteriore del ginocchio; utilizzando questa via d'accesso, il nervo sovrarotuleo è ben protetto e non rischia di essere danneggiato, inoltre il tessuto cicatriziale non si viene a formare nella parte anteriore del ginocchio, ma superiormente alla rotula riducendo così il dolore associato alla flessione e all'inginocchiamento, agevolando il recupero funzionale.

La via d'accesso percutanea sovrarotulea con ginocchio semi-esteso

Per l'esecuzione di questa via d'accesso, l'ideale è posizionare il paziente in decubito supino, su un tavolo radiotrasparente senza colonna centrale, con un supporto in lattice radiotrasparente sotto il gluteo ipsilaterale. Il ginocchio viene mantenuto a 15-20° di flessione su un supporto di gommapiuma o su telini chirurgici, in modo da rilassare il muscolo quadricipite ed evitare il rischio di deformità in procurvato (Fig. 2c). Tale posizionamento permette di mantenere l'arto interessato al di sopra del controlaterale, v cosicché le proiezioni radiografiche in antero-posteriore e laterale possono essere eseguite molto facilmente e rapidamente, senza spostare la tibia [27 28 35]. Parimenti si possono applicare pinze da riduzione percutanee od eseguire osteosintesi aggiuntiva alla tibia prossimale od al perone distale (Fig. 4). Anche il bloccaggio con viti distali risulta molto facilitato dalla posizione semiestesa, avvantaggiato dalla posizione supina stabile del paziente e dalla visualizzazione radiografica non disturbata. L'Autore (MM) sin dall'inizio della sua esperienza con codesta tecnica nel 2006 ha preferito una incisione cutanea trasversale di 1,5 cm a due dita al di sopra dell'angolo sovralaterale della rotula (Fig. 5). Tale incisione è in asse con le linee cutanee e minimizza la formazione di ampie cicatrici retraenti tipiche delle incisioni infrapatellari. Si apre successivamente l'intervallo tra il vasto laterale e il retto femorale per via

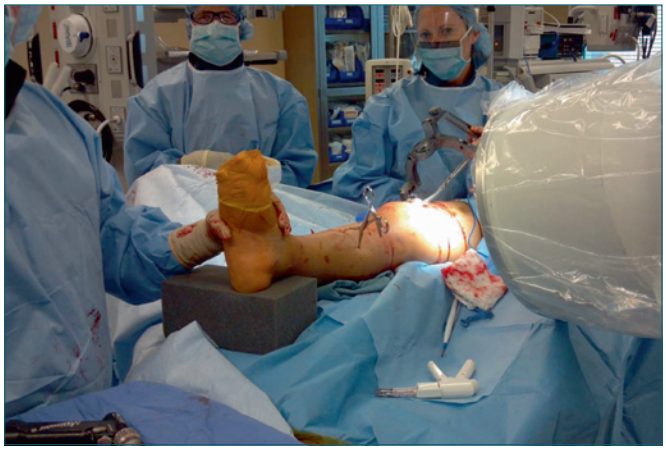

Figura 4. Tibia in semi-estensione, chiodo sovrarotuleo, inserito trazione manuale lineare in asse, pinza riduttrice percutanea, amplificatore di brillanza per proiezione laterale.

smussa e si esegue uno scollamento della capsula articolare, inserendo quindi un trochar con camicia di protezione nell'articolazione del ginocchio, posteriormente alla rotula. Per poter direzionare il trochar verso la "safe zone" sul piatto tibiale e utilizzare come guida il solco trocleare, la rotula può essere sublussata medialmente. Nella via soprarotulea centrale di Cole ripresa da Sanders, la incisione cutanea è longitudinale, all'apice della rotula e prosegue con la incisione del quadricipite in linea con le sue fibre (Fig. 6).
Il punto di inserimento tibiale del trochar è viceversa il medesimo.
Si inserisce un filo guida di 3,2 mm nel complesso trochar/guida d'ingresso per farlo infiggere nel punto d'ingresso alla tibia. Si rimuove il trochar e sotto controllo ampliscopico si verifica di aver scelto il punto di inserzione corretto. Dopo aver inserito il filo guida per alcuni centimetri, si fa passare la fresa rigida cannulata sul filo attraverso la cami-

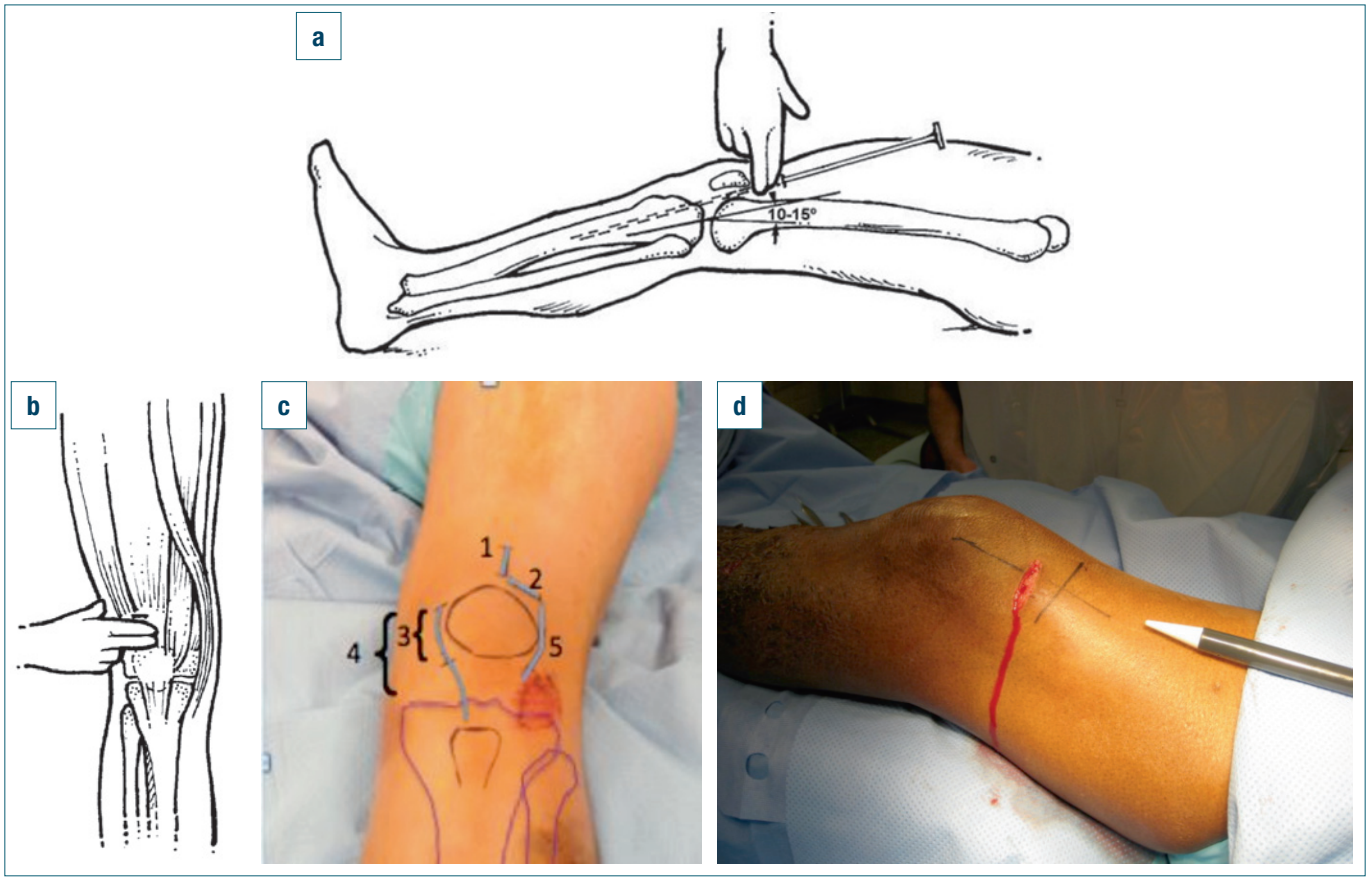

Figura 5. a) Rappresentazione schematica laterale che illustra la posizione appropriata del ginocchio con 10-15° di flessione. **b)** Rappresentazione schematica frontale del ginocchio che illustra la posizione dell'incisione cutanea, a due dita di distanza dall'apice della rotula. **c)** Varie incisioni chirurgiche: sovrapatellare transtendinea (1); sovrapatellare paratendinea laterale (2); parapatellare mediale a minima (3); parapatellare mediale estesa (4); parapatellare laterale estesa (5). La dissezione profonda per gli accessi parapatellari può essere transarticolare od extrasinoviale. **d)** Incisione cutanea trasversale sovrarotulea.

Figura 6. Immagine che illustra il trochar inserito nell'incisione e l'artrotomia effettuata in direzione della "zona sicura" tibiale.

cia del trochar d'ingresso e la si porta ad una profondità di 4-6 cm nella tibia (Fig. 7). È con questa fresa rigida che si può ulteriormente correggere la direzione finale dell'asse. Dopo aver controllato con l'ampliscopio la posizione della fresa all'interno del canale, la si rimuove insieme al filo guida. A questo punto si inserisce nel canale endomidollare un filo guida con oliva e lo si fa avanzare oltre il focolaio di frattura fino ad impattarlo nell'osso subcondrale della tibia distale. Le camicie di protezione in commercio permettono una fresatura fino a 12 mm di diametro. Effettuata la fresatura del diametro desiderato, inserire il misuratore della lunghezza del chiodo. Una volta ottenuta la informazione, si può rimuovere la guida di protezione ed inserire il chiodo (Fig. 8). Si posizionano le viti di bloccaccio prossimali con la guida prossimale esterna che si estende dall'incisione alla tibia prossimale ed è pertanto più lunga rispetto a quella solitamente utilizzata per la via d'accesso standard classica. È consigliabile utilizzare per lo meno tre viti nelle fratture metafisarie, mentre per tutte le altre sono sufficienti due viti, una trasversa ed una obliqua. Le viti di bloccaggio distale vengono inserite a mano libera sotto controllo ampliscopico (Fig. 9).

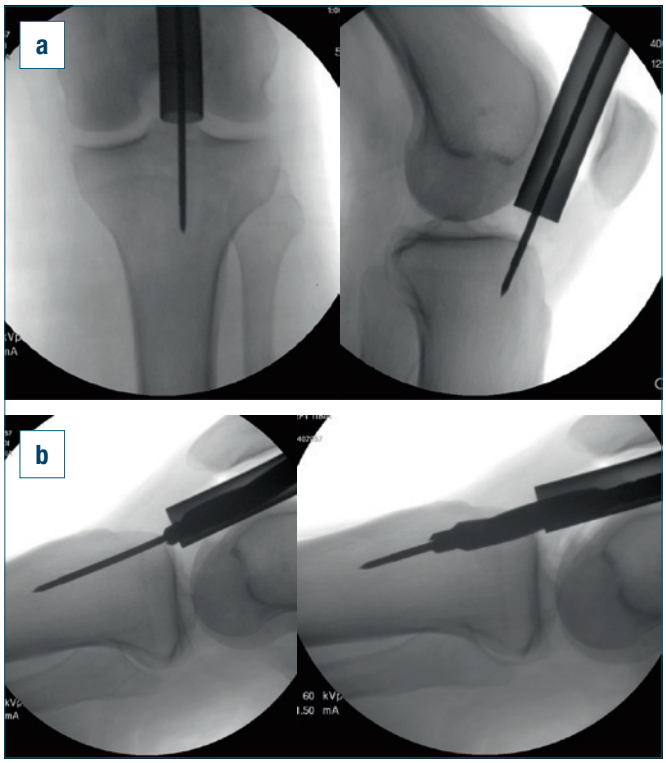

Figura 7. a) Controllo radiografico AP dell'inserimento del filo guida per contrassegnare il punto di infissione; **b)** avanzamento dell'alesatore di apertura del canale attraverso la guida di ingresso.

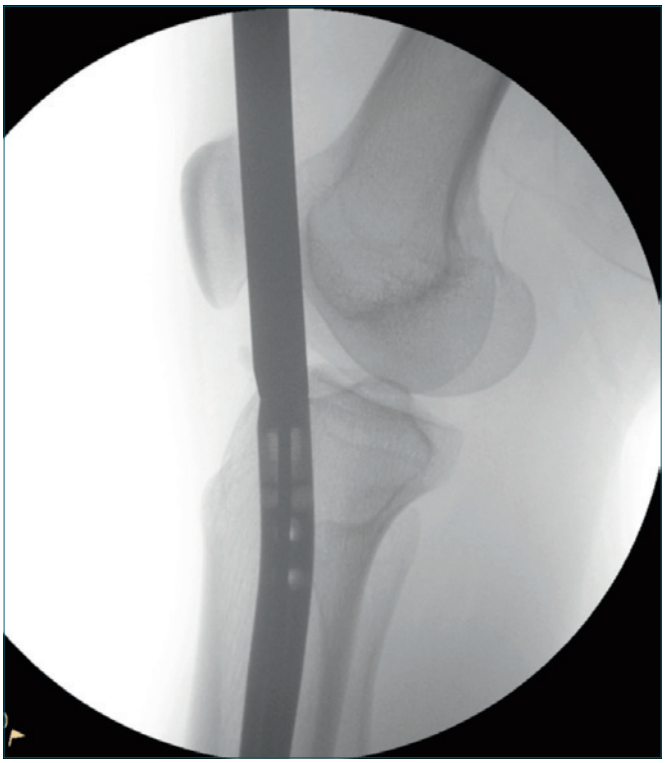

Figura 8. Proiezione laterale intraoperatoria con ginocchio in estensione. Chiodo endomidollare inserito in tibia con manipolo lungo evidente dietro la rotula.

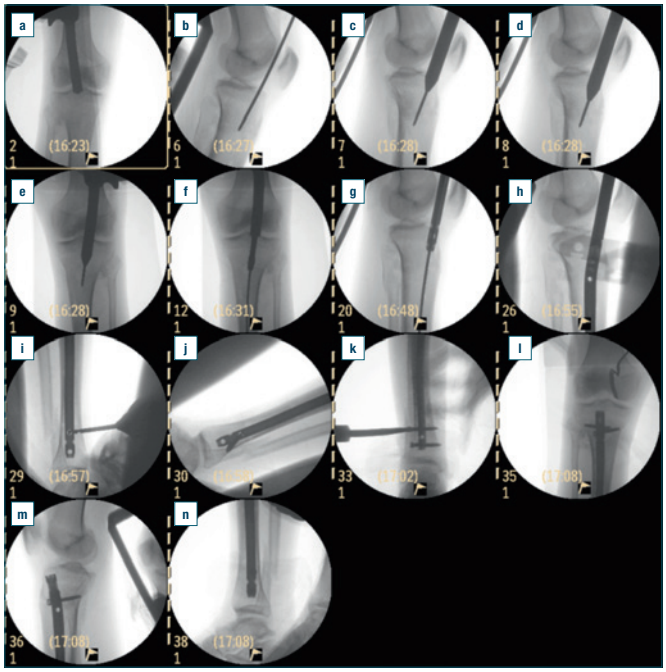

Figura 9. a) Posizionamento del trochar sulla "zona sicura". **b)** Controllo radiografico AP dell'inserimento del filo guida per contrassegnare il punto di infissione. **c-e)** Avanzamento dell'alesatore di apertura del canale attraverso la guida di ingresso. **h)** Inserimento del chiodo nel canale endomidollare. **i-k)** Inserimento a mano libera delle viti di bloccaggio distale. **l-n)** Immagini finali del chiodo tibiale con le viti di bloccaggio in sede.

Conclusioni

Le tecniche utilizzate per l'inchiodamento delle fratture tibiali sono sicuramente migliorate dai tempi di Kuntscher. I progressi della scienza dei materiali ed il miglioramento del disegno dei chiodi hanno consentito di ampliare le indicazioni della stabilizzazione endomidollare delle fratture tibiali. Tuttavia l'approccio all'inchiodamento delle fratture diafisarie è rimasto sostanzialmente inalterato, e cioè splitting del tendine rotuleo o via d'accesso pararotulea mediale o laterale. Tornetta e Cole hanno descritto l'uso delle artrotomie para-rotulee per l'inchiodamento delle fratture tibiali prossimali. Successivamente, Cole ha brevettato la via di accesso sovra rotulea. Tale soluzione consente di ridurre le forze di deformazione e ottenere la stabilizzazione delle fratture prossimali, evitando il problema del procurvato.

Le vie d'accesso tradizionali pararotulee e transtendinee sono associate a dolore al ginocchio. La eziologia è probabilmente legata a diversi fattori che includono la incisione o lo stiramento del tendine durante l'intervento, il danno e la cicatrizzazione dei tessuti molli o la lesione del nervo infrarotuleo. Il dolore ha un impatto significativo sull'outcome dei pazienti, soprattutto nel caso di giovani che svolgono un'attività manuale i quali, ironia della sorte, sono i più comunemente interessati dalle fratture tibiali diafisarie. L'incisione sovrarotulea cutanea trasversale o longitudinale, consente di evitare queste cause potenziali di dolore, migliorando il risultato funzionale. Permette inoltre al paziente di evitare lunghi periodi di ridotta attività, resi necessari per ottenere una buona guarigione dopo splitting del tendine. Per gli atleti questo è particolarmente importante. La presenza di gonartrosi non è di per sé una controindicazione a questa via di accesso (Fig. 10). Nelle fratture metafisarie prossimali la via d'accesso sovrarotulea riduce il rischio di perforazione della corticale posteriore in quanto consente di effettuare il punto di ingresso allineandolo al canale endomidollare, scongiurando il rischio di cattiva riduzione della frattura. Poiché come guida per il posizionamento del punto di ingresso viene utilizzato il solco trocleare, questa tecnica riduce le deformità in varo-valgo e mantiene l'asse meccanico dell'arto inferiore. La via d'accesso sovrarotulea è semplice da gestire e consente al chirurgo ortopedico di accedere facilmente alla zona del piatto tibiale in maniera incruenta [27-38]. Il chiodo può essere facilmente rimosso con la tecnica tradizionale di splitting del tendine.

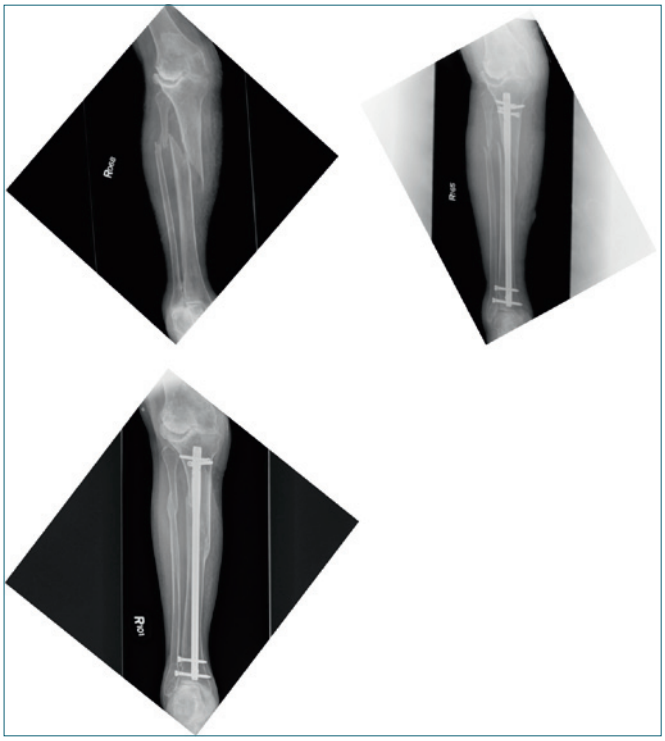

Figura 10. Paziente 83 anni, indipendente, con gonartrosi, risultato a 4 mesi con inchiodamento sovrarotuleo in semiestensione, carico completo concesso a tre settimane.

Una critica che può essere mossa a questa metodica è che implica un coinvolgimento intra-articolare con il conseguente rischio di danneggiare la rotula o la cartilagine della troclea. Tuttavia, benché questa tecnica preveda di attraversare l'articolazione femoro-rotulea, la guida cannulata per proteggere le superfici cartilaginee viene lasciata durante il reperimento del punto di ingresso e durante l'alesaggio. Nel corso della nostra esperienza con questa metodica, sono stati utilizzati diversi tipi di trochar e guide cannulate [27 33]. Le guide possono essere monouso, di plastica, del tipo utilizzato per endoscopia, realizzate su misura, in acciaio o in fibra di carbonio (Fig. 11), con una diametro massimo di 12 mm. Tutte le guide e lo strumentario necessario devono essere realizzati ad hoc (Fig. 12). A causa della posizione semi-estesa, la nostra esperienza suggerisce di fare uso di un filo guida con oliva corto, di 80 cm. Quello più comunemente utilizzato è infatti di 100 cm e può protrudere fuori dal campo operatorio, in direzione craniale al paziente, con rischi di contaminazione (Fig. 13). Lo stesso dicasi per i sistemi di misurazione delle lunghezza dei chiodi, che devono essere parimenti corti ed accurati. Viceversa è meglio avere a portata di mano delle estensioni per le fruste alesaggio flessibile. La camicia del trochar può essere di acciaio, e questo la rende particolarmente utile come repere radiografico. Deve però avere rigorosamente il bordo smusso: il trochar in carbonio si avvita sulla camicia cannulata esterna e la distanza tra la punta del trochar e la circonferenza della guida deve essere minima, per garantire il minore rischio possibile di lesione articolare, quando si rimuoverà il trochar per sostituirlo con l'alesatore. Nella nostra esperienza, così come anche in quella di Zambuto e Poka [71 72], il sistema ideale deve essere semplice e di facile assemblaggio. Il trochar con camicia deve essere maneggevole, con presa superiore ed un braccio di leva che consenta eventuali correzioni dell'asse di ingresso del filo guida (Fig. 6). Deve inoltre essere solidamente avvitabile con il manipolo, onde impedire la fuoriuscita dell'impianto dalla posizione sotto la rotula. Il sistema di misurazione deve essere a lettura diretta e deve essere compatibile con il filo guida da 80 centimetri. Non è possibile utilizzare sistemi di misurazione per chiodi con via di ingresso "standard", specie quelli che funzionano "per sottrazione". Un aspiratore incorporato nel manipolo non è sembrato di essere particolarmente indispensabile quando si ha a disposizione un normale sistema di aspirazione dei liquidi in sala operatoria. Non riteniamo particolarmente utile la camicia flessibile in materiale termoplastico [73], tipo Santoprene^{tm}, che anzi è apparsa più volte ostacolare il buon funzionamento delle frusta alesatrici. Essa rimane in loco fino a quando il chiodo non è stato inserito, inglobandolo, con la funzione di evitare il contatto diretto chiodo-gola trocleare, a differenza di quanto avviene con le camicie in metallo.

A tutt'oggi, infatti, i risultati sperimentali in laboratorio, le dissezioni su cadaveri e la esperienza clinica con risonanza magnetica ed artroscopia sembrano darci ragione sulla utilità di questo gadget. Il contatto tra la cannula di prote-

Figura 11. Trochar a punta lunga in metallo (sopra). Trochar in carbonio a punta corta (sotto). La distanza ottimale tra apice del trochar e bordo smusso della camicia di protezione in acciaio deve essere minima per evitare di danneggiare le cartilagini intra-articolari.

Figura 12. Manipolo per assemblaggio chiodo endomidollare e guida centraggio viti prossimali ed impattatore. Versione corta per via di accesso transtendinea standard a sin. Versione lunga per via di accesso sovrarotulea a destra (Phoenix Tibial Nailing System, Biomet Trauma, 2007, Parsipanny, NY).

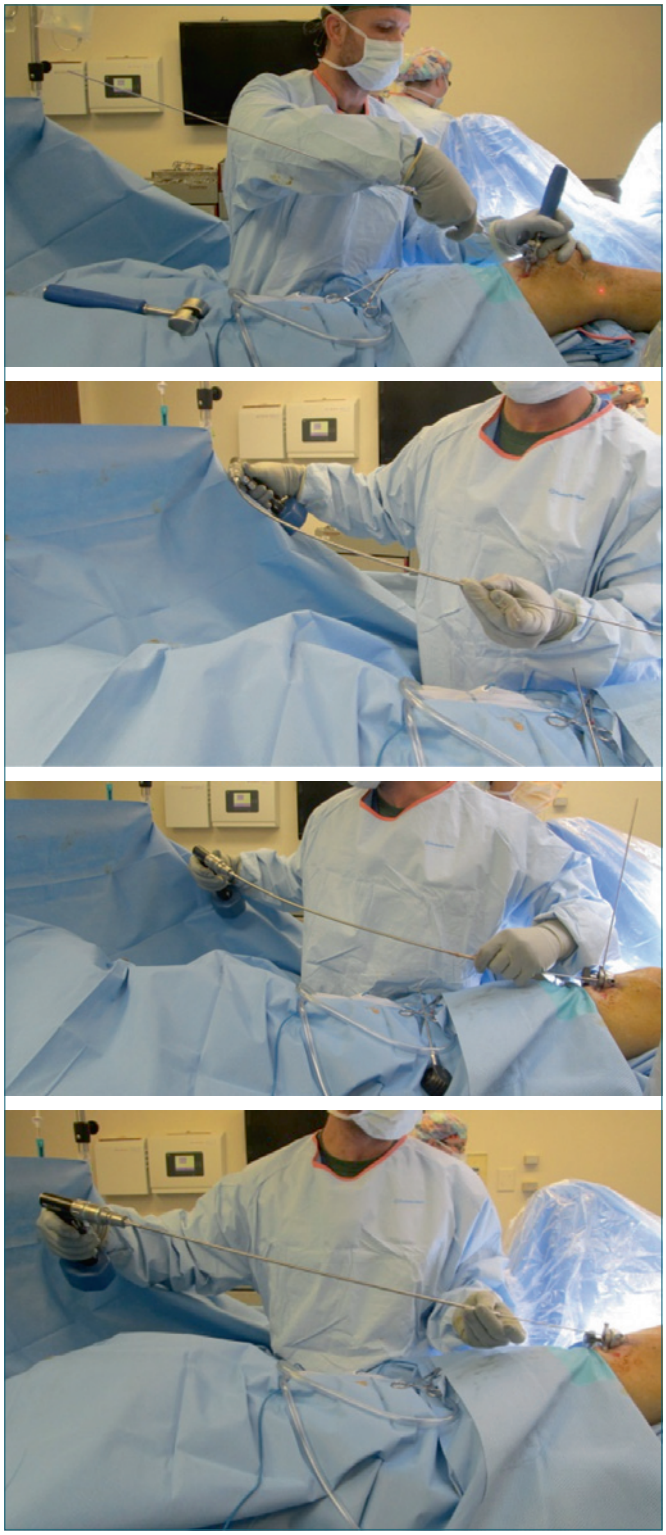

Figura 13. Difficoltà che si possono incontrare con l'utilizzo di strumentario non adeguato (fili guida troppo lunghi, alesatori corti, misuratori obsoleti) (Depuy-Synthes Tibial Nail, Westchester, PA; T2 Tibial Nail: Stryker Orthopaedics, Mahwah, NJ).

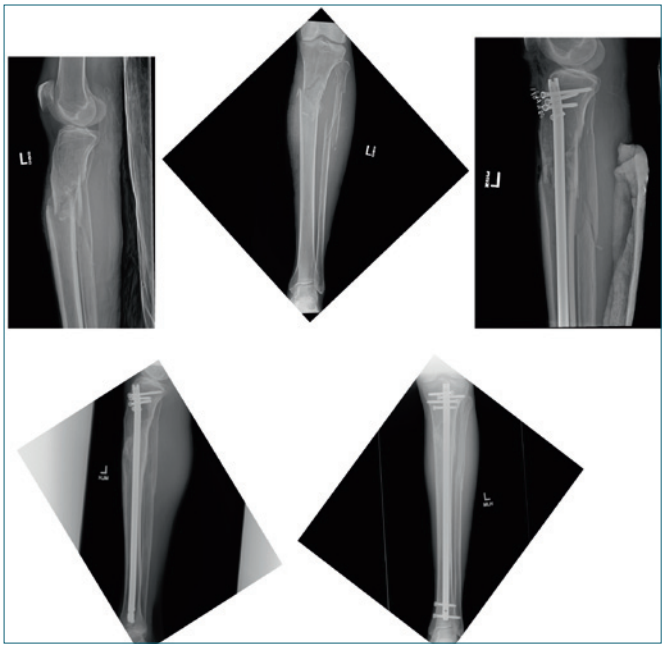

Figura 14. Manipolo per assemblaggio chiodo endomidollare e guida centraggio viti prossimali ed impattatore. Versione corta per via di accesso transtendinea standard a sin. Versione lunga per via di accesso sovrarotulea a destra (Phoenix Tibial Nailing System, Biomet Trauma, 2007, Parsipanny, NY).

zione e le superfici articolari non è fonte di sequele rilevanti sul piano clinico e ben al di sotto dei valori di potenziale danno cellulare alla cartilagine articolare [74-76] rendendo questa cannula flessibile monouso obsoleta.

Per concludere, gli autori ritengono che la via d'accesso percutanea sovrarotulea a ginocchio semi-esteso, con scelta di qualsivoglia incisione cutanea, rappresenti una tecnica eccellente per l'inchiodamento delle fratture tibiali, a livello diafisario e metafisario. La tecnica, oltre a consentire in modo estremamente semplice la stabilizzazione e la sintesi delle fratture prossimali tibiali (Fig. 14), può essere infatti utilizzata per tutte le altre fratture, grazie all'allineamento diretto che può essere facilmente ottenuto dalla posizione supina. Si possono eseguire altri tipi di osteosintesi agli arti od alla pelvi, senza bisogno di cambiare tavolo operatorio. A ciò si unisce la indubbia possibilità di eseguire controlli radiografici intraoperatori nelle due proiezioni senza ostacoli. Non è necessario disporre di un tavolo operatorio di trazione, né tanto meno di apparecchi chirurgici ingombranti e costosi. Anche le viti di assestamento/direzione tipo "poller" possono essere eliminate. Questa metodica deve essere utilizzata con uno strumentario dedicato per il repere, la protezione intra-articolare, l'alesaggio e la misurazione [27 32-35 71].

Bibliografia

1. Kuntscher G, Maatz R. *Technik der Maknagelung*. Thiene-Verlag: Liepzig Publ. 1945.
2. Kuntscher GB. *The Kuntscher method of intramedullary fixation*. J Bone Joint Surg Am 1958;40-A:17-26.
3. Bone LB, Johnson KD. *Treatment of tibial fractures by reaming and intramedullary nailing*. J Bone Joint Surg Am 1986;68:877-87.
4. Gad HF, Abul Kheir IH, Booz MK. *Closed nailing of tibia shaft fractures*. Injury 1990;21:217-9.
5. Hooper GJ, Keddell RG, Penny ID. *Conservative management or closed nailing for tibial shaft fractures. A randomized prospective trial*. J Bone Joint Surg Br 1991;73:83-5.
6. Alho A, Benterud JG, Hogevold HE, et al. *Comparison of functional bracing and locked intramedullary nailing in the treatment of displaced tibial shaft fractures*. Clin Orthop Relat Res 1992;(277):243-50.
7. Keating JF, O'Brien PJ, Blachut PA, et al. *Locking intramedullary nailing with and without reaming for open fractures of the tibial shaft. A prospective, randomized study*. J Bone Joint Surg Am 1997;79:334-4.
8. Schandelmaier P, Krettek C, Rudolf J, et al. *Superior results of tibial rodding versus external fixation in grade 3B fractures*. Clin Orthop Relat Res 1997;(342):164-72.
9. Henley MB, Chapman JR, Agel J, et al. *Treatment of type II, IIIA, and IIIB open fractures of the tibial shaft: a prospective comparison of unreamed interlocking intramedullary nails and half-pin external fixators*. J Orthop Trauma 1998;12:1-7.
10. Bhandari M, Adili A, Leone J, et al. *Early versus delayed operative management of closed tibial fractures*. Clin Orthop Relat Res 1999;(368):230-9.
11. Lang G, Cohen BE, Bosse MJ, et al. *Proximal third tibial shaft fractures: should they be nailed?* Clin Orthop Relat Res 1995;315:64-74.
12. Benirschke SK, Henley MB, Ott JW. *Proximal one-third tibial fracture solutions*. Orthop Transac 1995;18:1055-6.
13. Tornetta P, Collins E. *Semiextended position for intramedullary nailing of the proximal tibia*. Clin Orthop Relat Res 1996;328:185-9.
14. Matthews DE, McGuire R, Freeland AE. *Anterior unicortical buttress plating in conjunction with an unreamed interlocking intramedullary nail for treatment of very proximal tibial diaphyseal fractures*. Orthopedics 1997;20:647-8.
15. Tytherleigh-Strong GM, Keating JF, Court-Brown CM. *Extra-articular fractures of the proximal tibial diaphysis: their epidemiology, management and outcome*. J R Coll Edinb 1997;42:334-8.
16. Buehler KC, Green J, Woll TS, et al. *A technique for intramedullary nailing of proximal third tibia fractures*. J Orthop Trauma 1997;11:218-23.
17. Krettek C, Miclau T, Schandelmaier P, et al. *The mechanical effect of blocking screws ("Poller screws") in stabilizing tibia fractures with short proximal or distal fragments after insertion of small-diameter intramedullary nails*. J Orthop Trauma 1999;13:550-3.
18. Ricci WM, O'Boyle M, Borrelli J, et al. *Fractures of the proximal third of the tibial shaft treated with intramedullary nails and blocking screws*. J Orthop Trauma 2001;15:264-70.
19. Nork SE, Barei DP, Schildauer T. *Intramedullary nailing of proximal quarter tibial fractures*. J Orthop Trauma 2006;20:523-8.
20. Kim KC, Lee JK, Hwang DS, et al. *Provisional unicortical plating with reamed intramedullary nailing in segmental tibial fractures involving the high proximal metaphysis*. Orthopedics 2007;30:189-92.
21. Hiesterman TG, Shafiq BX, Cole PA. *Intramedullary nailing of extra-articular proximal tibia fractures*. J Am Acad Orthop Surg 2011;19:690-700.
22. Salvo GC, Milazzo S, Bonfiglio S, et al. *Il trattamento con chiodo delle fratture del terzo prossimale di tibia*. Lo Scalpello 2015;29:125-31.
23. Cole JD. *Intramedullary fixation of proximal tibia fractures*. Techn Orthop 1998;13:27-37.
24. Cole JD. *Distal tibia fracture: opinion: intramedullary nailing*. J Orthop Trauma 2006;20:73-4.
25. Tornetta P, Ryan S. *Tibial Metaphyseal Fractures: Nailing in Extension*. In: *Orthopaedic Trauma Association Annual Meeting*. Denver, CO008.
26. Tornetta P. *Nailing Proximal Tibia Fracture*. Paper presented at AO Regional Fracture Summit. Stowe, Vermont, February 2, 2009.
27. Morandi M, Banka T, Gaiarsa G, et al. *Intramedullary nailing of tibial fractures: a review of surgical techniques and description of a percutaneous lateral suprapatellar approach in semi extended position*. Orthopedics 2010;33:172-9.
28. Russell Toney: presentation aOTA Residents Comprehensive Fracture Course-IM Nailing of Proximal Tibia Fractures with Semi-Extended Nailing Technique. Friday, October 15th, 2010 Baltimore.
29. Jakma T, Reynders-Frederix P, Rajmohan R. *Insertion of intramedullary nails from the suprapatellar pouch for proximal tibial shaft fractures. A technical note*. Acta Orthop Belg 2011;77:834-7.
30. Beltran MJ, Collinge CA, Patzkowski JC, et al.; and the Skeletal Trauma Research Consortium. *Intra-articular risks of suprapatellar nailing*. Am J Orthop (Belle Mead NJ) 2012;41:546-50.
31. Rothberg DL, Holt DC, Horwitz DS, et al. *Tibial nailing with the knee semi-extended: review of techniques and indications*. J Bone Joint Surg Am 2013;95A:1161-8.
32. Sanders RW, Di Pasquale TG, Jordan CJ, et al. *Semiextended intramedullary nailing of the tibia using a suprapatellar approach: radiographic results and clinical outcomes at a minimum of 12 months follow-up*. J Orthop Trauma 2014;28(Suppl):29.

33 Morandi M, Rose KM, Mangano S. *Update in tibia intramedullary nailing: percutaneous suprapatellar access route with the knee in semiextended position for intramedullary stabilization of tibia fractures*. Techn Orthop 2014;29:56-61.

34 Pallotta F. *Inchiodamento con accesso sovrarotuleo*. Simposio OTODI, Riccione 17/10/2014.

35 Salvo GC, Bonfiglio S, Longo GF. *Inchiodamento tibiale con accesso sovrarotuleo mininvasivo*. Aggiornamenti Lo Scalpello 2014;28:214-8.

36 Polonet D. *Suprapatellar nailing technique for tibial fractures*. Techniq Orthop 2014;29:145-9.

37 Rueger JM, Rucker AH, Hoffmann M. *Suprapatellar Zugang zur Tibiamarknagelung mit magnetfeldgefuhrter, distaler Verriegelung*. Unfallchirug 2015;118:302-10.

38 Sanders RW, Shah AR. *Suprapatellar nailing of tibial shaft fractures: The next advancement*. Orthopedics Today, September 2015.

39 Zatti G. *Comunicazione personale.* Milano, Università Bicocca, Policlinico, Monza 10 Luglio 2010.

40 Kuntscher G. *The Marrow Nailing Method.* Germany: Stryker 2006.

41 Bong MR, Koval KJ, Egol KA. *The history of intramedullary nailing*. Bull NYU Hosp Jt Dis 2006;64:94-7.

42 Lottes JO. *Blind nailing technique for insertion of the triflange medullar nail: report of three hundred nailing for fractures of the shaft of the tibia*. J Amer Med Assoc 1954;155:1039-42.

43 Zucman J, Maurer P. *Two-level fractures of the tibia. Results in thirty-six cases treated by blind nailing*. J Bone Joint Surg Br 1969;51:686-93.

44 D'Aubigne RM, Maurer P, Zucman J, et al. *Blind intramedullary nailing for tibial fractures*. Clin Orthop Relat Res 1974;(105):267-5.

45 Donald G, Seligson D. *Treatment of tibial shaft fractures by percutaneous Kuntscher nailing. Technical difficulties and a review of 50 consecutive cases*. Clin Orthop Relat Res 1983;178:64-73.

46 Herzog K. *Nailing of fractures of tibia shaft with fixed nail*. Langenbecks Arch fur Clin Chir ver Dtsch Z Chir 1953;276:227-9.

47 Grosse A, Kempf I, Lafforgue D. *Treatment of fragments, loss of bony substance and pseudoarthrosis of femur and tibia using screw fixation (40 cases)*. Rev Chir Orthop Reparatrice Appar Mot 1978;64(Suppl 2):33-5.

48 Klemm K, Schellmann WD. *Dynamic and static locking of the intramedullary nail*. Monatsschr Unfallheilkd Versicher Versorg Verkehrsmed 1972;75:568-75.

49 Ruecker AH, Hoffman M, Rupprecht R. *Distal tibial fractures: intramedullary nailing*. Eur J Emerg Surg 2009;6:520-6.

50 Moscato M, Sabetta E, Tigani D, et al. *Il chiodo di Grosse-Kempf nel trattamento delle fratture di tibia*. GIOT 1991;17:321-9.

51 Whittle AP, Russell TA, Taylor JC, et al. *Treatment of open fractures of the tibial shaft with the use of interlocking nailing without reaming*. J Bone Joint Surg Am 1992;74:1162-71.

52 Shakespeare DT, Henderson NJ. *Compartmental pressure changes during calcaneal traction in tibial fractures*. J Bone Joint Surg Br 1982;64:498-9.

53 Moed BR, Strom DE. *Compartment syndrome after closed intramedullary nailing of the tibia: a canine model and report of two cases*. J Orthop Trauma 1991;5:71-7.

54 Court-Brown CM, McBirnie J. *The epidemiology of tibial fractures*. J Bone Joint Surg Br 1995;77:417-21.

55 Whittle AP. *Fractures of the lower extremity*. In: Campbell WC, Canale ST, Beaty JH, eds. *Campbell's operative orthopaedics*. Philadelphia, PA: Mosby/Elsevier 2008.

56 Hoppenfeld S, DeBoer P. *Surgical Exposures in Orthopaedics.* Third ed. Philadelphia, PA: Lippincott Williams & Wilkins 2003.

57 Court-Brown CM. *Fractures of the tibia and fibula*. In: Bucholz RW, Heckman JD, Court-Brown CM, eds. *Rockwood and Green's Fractures in Adults*. 6th ed. Philadelphia, PA: Lippincott Williams & Wilkins 2006.

58 Longo G, Salvo GC. *L'inchiodamento tibiale*. Aggiornamenti Lo Scalpello 2009;22:165-9.

59 Dickson K, Katzman S, Delgado E, et al. *Delayed unions and nonunions of open tibial fractures. Correlation with arteriography results*. Clin Orthop Relat Res 1994;(302):189-93.

60 Friedman FI, Johnson FF. *Radiographic analysis of tibial fracture malalignment following intramedullary nailing*. Clin Orthop Relat Res 1995;(315):25-33.

61 Williams J, Gibbons M, Trundle H. *Complications of nailing in closed tibial fractures*. J Orthop Trauma 1995;9:476-81.

62 Schmidt AH, Finkemeier CG, Tornetta P 3rd. *Treatment of closed tibial fractures*. Instr Course Lect 2003;52:607-22.

63 Tornetta P, Riina J, Geller J, et al. *Intraarticular anatomic risks of tibial nailing*. J Orthop Trauma 1999;13:247-51.

64 Cole DJ. *Percutaneous fixator method of insertion*. Patent US 7476225 B2.

65 Orfaly R, Keating JE, O'Brien PJ. *Knee pain after tibial nailing: does the entry point matter?* J Bone Joint Surg Br 1995;77:976-7.

66 Keating JF, Orfaly R, O'Brien PJ. *Knee pain after tibial nailing*. J Orthop Trauma 1997;11:10-3.

67 Court-Brown CM, Gustilo T, Shaw AD. *Knee pain after intramedullary tibial nailing: its incidence, etiology and outcome*. J Orthop Trauma 1997;11:103-5.

68 Toivanen JA, Vaisto O, Kannus P, et al. *Anterior knee pain after intramedullary nailing of fractures of the tibial shaft. A prospective, randomized study comparing two different nail-insertion techniques*. J Bone Joint Surg Am 2002;84-A:580-5.

69 Karladani AH, Styf J. *Percutaneous intramedullary nailing of tibial shaft fractures: a new approach for prevention of anterior knee pain*. Injury 2001;31:736-9.

70 Kubiak EN, Widmer BJ, Horwitz DS. *Extra-articular tech-*

nique semiextended for tibial nailing. J Orthop Trauma 2010;24:704-8.

71 Morandi M, Zatti G, Longo G. *Corso Istruzione SIOT #10. Inchiodamento Endomidollare Fratture di Tibia*. Genova, 28 ottbre 2013.

72 Zambuto P, Poka A. *Cadaver lab _ Parsipanny 2008,* comunicazione personale.

73 Limouze R, Powell S. *Suprapatellar kit and method*. Synthes USA, Lic patents, applic Ser. n. 61/581, Dec. 29, 2011.

74 Eastman JG, Tseng ST, Lee MA, et al. *The retropatellar portal as an alternative site for tibial nail insertion: a cadaveric study*. J Orthop Trauma 2010;24:659-64.

75 Gelbke MK, Coombs D, Powell S, et al. *Suprapatellar versus infra-patellar intramedullary nail insertion of the tibia: a cadaveric model for comparison of patellofemoral contact pressures and forces*. J Orthop Trauma 2010;24:665-71.

76 Scanavini Cerqueira I, Petersen PA, Mattar R Jr, et al. *Estudo anatômico da via de acesso suprapatelar lateral para a haste intramedular bloqueada na fratura da tíbia*. Rev Bras Ortop 2012;47:169-72.

Gli Autori dichiarano di non avere alcun conflitto di interesse con l'argomento trattato nell'articolo.

ARTICOLO DI AGGIORNAMENTO

Giornale Italiano di Ortopedia e Traumatologia
2015;41:323-329

Le biopsie mini invasive nei tumori ossei e delle parti molli: aspetti gestionali e considerazioni cliniche

Fine needle and Trocar biopsy in bone and soft tissue tumours: management and clinical aspects

Giovanni Beltrami[1] *(foto)*
Antonio D'Arienzo[2]
Guido Scoccianti[1]
Michele D'Arienzo[2]
Rodolfo Capanna[1]

[1] SOD Ortopedia Oncologica e Ricostruttiva AOU Careggi, Firenze;
[2] Clinica Ortopedica, Università degli Studi di Palermo

Riassunto

Gli autori espongono l'orientamento attuale nell'esecuzione delle biopsie mininvasive dei sarcomi ossei e delle parti molli. Vengono trattate la tecnica di agobiopsia con ago sottile e con trocar da eseguire sotto guida ecografica o sotto controllo TC. È riportato l'elenco dei principi da seguire e i più comuni errori da evitare al fine di eseguire un corretto esame bioptico, ponendo particolare attenzione al fatto che la biopsia dovrebbe essere eseguita dal chirurgo che effettuerà l'intervento definitivo se necessario. È una procedura da eseguire preferibilmente in centri specializzati. Complesso e da non sottovalutare è l'aspetto della gestione del dolore in questo tipo di procedure, mancando a tutt'oggi un protocollo specifico per il controllo del dolore nelle biopsie con ago delle lesioni osteoarticolari.

Parole chiave: biopsia mininvasiva, tumori ossei, tumori parti molli

Summary

The authors explain the current approach in performing minimally invasive biopsies of bone and soft tissue sarcomas. The fine needle biopsy and the trocar biopsy must be perfomed under ultrasound guidance or CT-control. In the paper is shown a list of principles to be followed and the most common mistakes to avoid in order to perform a proper biopsy. The biopsy should be performed by the surgeon who will perform the definitive surgery if necessary. Preferably a biopsy should be done in a referral center. Complex, and not least, is the pain management in such procedures, still lacking an official protocol for pain control in needle biopsies of bone and soft tissue tumours.

Key words: *minimally invasive biopsy, bone tumors, soft tissue tumours*

Introduzione

"La biopsia è un atto chirurgico fondamentale, che deve essere fatta dal chirurgo od in accordo col chirurgo, seguendo esatte vie di accesso e con metodologia chirurgica adeguata".

Infatti, secondo quanto già stigmatizzato da Mankin et al. nel 1982 [1], la biopsia influenza il trattamento definitivo ed il risultato nel 18,2% (da resezione ampia a radicale, da chirurgia conservativa a demolitiva), una biopsia errata determina un'amputazione nel 4,5% e condiziona negativamente la prognosi e il risultato nell'8,5%. Sulla base di questa considerazione, un paziente di qualunque età, affetto da sospetto tumore osseo o delle parti molli, deve essere trattato presso un Centro Specialistico con adeguata esperienza specifica. Questa osservazione di apparente "buon senso" è confermata anche dagli studi di Gustafson et al. del 1994 [2], dove è stato rilevato un numero di interventi chirurgici e un tasso di recidive più alti nei pazienti non trattati nei Centri Specialistici. Più recentemente nel 2007 Gutierrez

Indirizzo per la corrispondenza:
Giovanni Beltrami
SOD Ortopedia Oncologica e Ricostruttiva
AOU Careggi
largo Palagi, 1
50139 Firenze
E-mail: giovannibeltrami@virgilio.it

et al.[3] hanno dimostrato una sopravvivenza maggiore nei pazienti con lesioni sarcomatose trattati in Centri con elevati volumi di attività, rispetto a quelli trattati in Centri non Specialistici (9,4% *vs* 13,8%).
Questa considerazione clinica può portare ad inviare presso il Centro Specialistico un numero eccessivo ed improprio di pazienti, visto che le lesioni benigne sono 200 volte più frequenti dei tumori maligni. Occorre pertanto stabilire delle strategie razionali, per identificare i casi da inviare agli accertamenti specifici.
Il diagramma di flusso proposto dalla Società Italiana Ortopedia e Traumatologia nel 2009[4], aiuta a decidere la tempistica e le modalità migliori per un trasferimento presso il Centro Specialistico più vicino, che potrà essere intra- o extra-regionale (Fig. 1).

Indicazioni

La biopsia di una lesione muscoloscheletrica può essere eseguita con ago o essere incisionale o escissionale[5]. Quest'ultima metodica è riservata solo a lesioni francamente benigne, con clinica specifica e imaging definito (es. osteoma osteoide, osteocondroma, fibroma non ossificante, cisti ossea, miosite ossificante, lipoma, etc.). Esistono anche rari casi di tumori maligni dove la biopsia preoperatoria può essere eccezionalmente omessa e si può eseguire direttamente una biopsia escissionale. Questo vale per alcuni sarcomi delle parti molli superficiali e localizzati o nel condrosarcoma periferico, e nell'osteosarcoma parostale, dove la diagnosi è possibile in base ai reperti clinici e strumentali e una resezione ampia è comunque indicata. Fondamentale è comunque eseguire sempre l'esame istologico del pezzo di resezione, che confermi l'indicazione terapeutica e indirizzi il follow-up. Nella pratica clinica purtroppo si verificano ancora interventi di escissioni inadeguate di lesioni "teoricamente benigne" che risultano essere all'istologia (o ancora peggio alla recidiva) delle lesioni aggressive. Quindi, qualora il clinico o il radiologo abbiano qualche dubbio diagnostico, si impone sempre e comunque una biopsia preoperatoria.
Nella moderna visione della medicina, nell'ottica della presa in carico complessiva del paziente, della riduzione dei tempi di attesa e del contenimento della spesa sanitaria, la biopsia con ago rappresenta una metodica potenzialmente vantaggiosa rispetto alla chirurgia convenzionale. Infatti, a parità di potenziale risultato diagnostico rispetto alla biopsia incisionale, questa metodica minimizza l'insulto chirurgico ed emozionale del paziente, contiene la degenza operatoria e razionalizza le spese ospedaliere[6].
Scopo di questo lavoro è focalizzare le indicazioni cliniche, i limiti tecnici, le possibili complicanze e la terapia antalgica dell'agobiopsia dell'osso e delle parti molli.

Generalità

La finalità della biopsia è di ottenere un tessuto adeguato per la diagnosi istologica, minimizzare la morbidità, limitare al massimo la potenziale diffusione del tumore, e non compromettere il successivo trattamento definitivo. La biopsia non è un intervento facile, con tecnica di esecuzione ed expertise dedicato, supportato da necessarie competenze specialistiche nell'ambito dei tumori dell'apparato locomotore[7 8].
In una visione moderna, la strategia della biopsia (modalità e tecniche) per ciascun paziente deve essere discussa da un team multidisciplinare (chirurgo ortopedico, radiologo, oncologo, anatomopatologo) dopo il completamento di tutti gli esami necessari[8].
È indispensabile che il chirurgo ortopedico e il radiologo che hanno eseguito la biopsia non considerino concluso il lavoro con il prelievo, ma continuino a collaborare con l'isto-patologo fino alla conclusione della diagnosi istologica. Questo perché l'anatomia patologica dei tumori dell'osso e delle parti molli è assolutamente complessa, con possibile sovrapposizione morfologica tra sarcomi di alto grado e lesioni benigne o simil-tumorali. Quindi la correlazione tra dati clinici, morfologici, di imaging e istopatologici è fondamentale per una diagnosi definitiva corretta.
Il consenso informato alla procedura deve essere comprensibile, esplicativo ed adeguato alla complessità della procedura, oltre che omnicomprensivo del rapporto rischio-beneficio del precorso terapeutico intrapreso col paziente.
Dopo un accurato studio clinico e dell'imaging, il chirurgo che esegue la biopsia deve riflettere sulle possibili diagnosi differenziali e i trattamenti chirurgici definitivi. Ipotesi diagnostiche diverse possono guidare scelte di prelievo di tessuto da porzioni diverse della lesione o l'associazione con ulteriori esami (ad esempio, esame culturale, ricerca micobatteri, ecc.).
Quindi ad eseguire o a guidare la biopsia deve essere il chirurgo con maggiore esperienza di servizio, capace di valutare le diverse opzioni e le diverse vie di accesso chirurgiche utili a quel paziente. Il tramite bioptico deve essere sempre in linea con l'escissione chirurgica definitiva, per poter essere asportato in blocco col tumore e per minimizzare la possibilità di residuo tumorale in situ (Fig. 2)[6-8].
I principi generali di esecuzione di una biopsia sono quindi i seguenti:

- l'accesso chirurgico deve essere tale che tutto il tramite bioptico dalla pelle fino al tumore possa essere incluso ampiamente ed in blocco nella asportazione chirurgica finale;
- l'accesso chirurgico deve essere in linea con l'incisione che verrà usata per la resezione o ampiamente distale a quella usata nei casi in cui si dovrà eseguire un'amputazione;

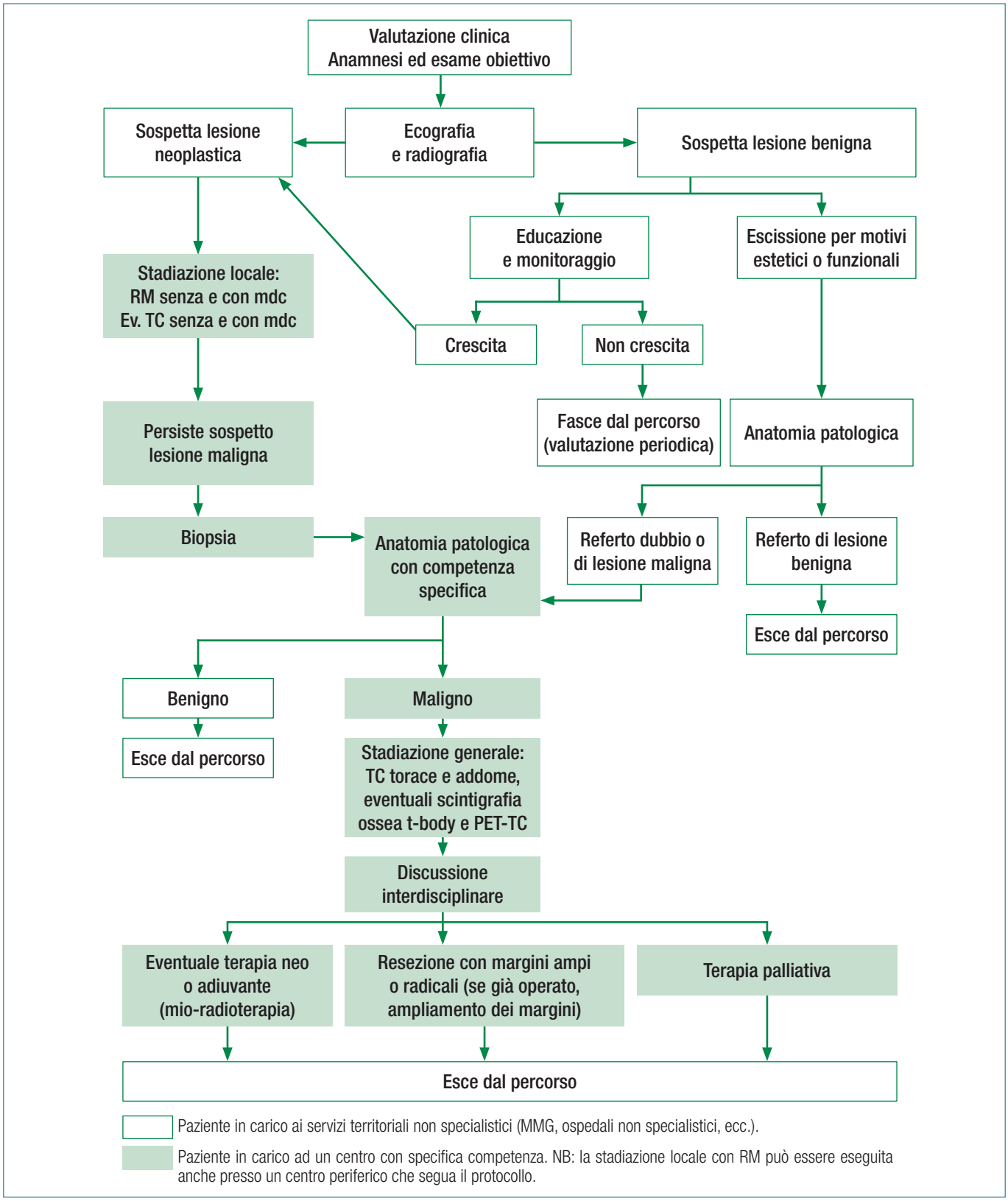

Figura 1. Diagramma di flusso Linee Guida SIOT: il trattamento dei sarcomi dei tessuti molli.

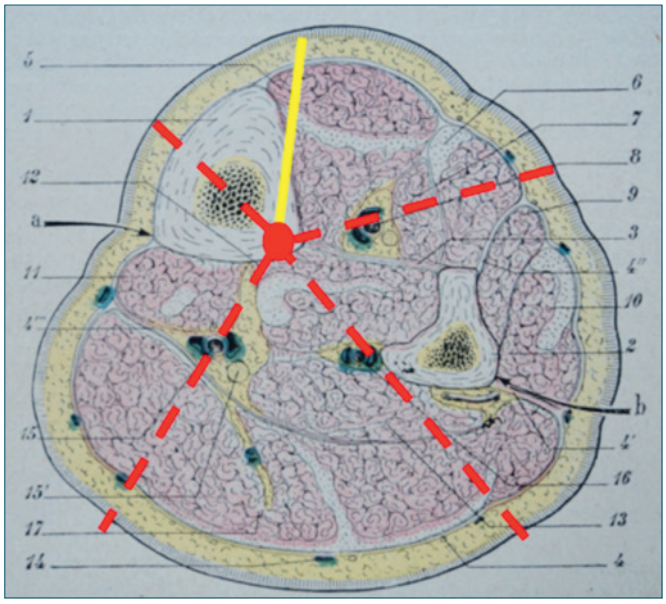

Figura 2. Diagramma di corretto accesso chirurgico ad una lesione della regione postero-laterale di tibia: le righe rosse discontinue sono accessi errati per contaminazione dell'osso, per accesso da cute sottile e potenzialmente complicabile, per la possibile lesione dei fasci vascolo-nervosi principali della gamba. La linea gialla rappresenta l'approccio chirurgico corretto, su cute teoricamente riparabile, su porzione di muscolo escidibile, con contaminazione minimale dell'osso perilesionale.

- non si devono contaminare spazi extracompartimentali, come i piani muscolari, il tessuto che circonda i fasci vascolo-nervosi, lo spazio articolare e quello peridurale;
- le zone colliquate, necrotiche, emorragiche intensamente ossificate o calcificate, fibrotiche devono essere evitate;
- la capsula o la pseudo-capsula deve essere inclusa nel prelievo perché fornisce informazioni sulla modalità di crescita e sull'invasività del tumore;
- il triangolo di Codman deve essere evitato;
- il tessuto prelevato non deve essere schiacciato e se grande deve essere diviso in pezzi di circa 0,5 cm utilizzando un bisturi.
- il campione deve essere immediatamente immerso in una soluzione di fissaggio appropriata.

Tecniche di biopsia

La biopsia con ago può essere eseguita usando principalmente due differenti tecniche: biopsia con ago fine tranciante e biopsia con ago grosso o trocar.

Biopsia con ago fine

La biopsia con ago fine è la meno traumatica tra tutte le biopsie ed è quella che contamina meno i piani anatomici [9]. Si effettua con un ago sottile a ghigliottina con diametro variabile (15-18 Gauge) (Fig. 3).

La biopsia può essere eseguita sotto controllo ecografico [10], radiografico o TC [11]. Ha un livello di accuratezza medio del 90% nello stabilire se una lesione è benigna o maligna, ma per la tipizzazione dell'istotipo o del grado di malignità l'accuratezza è più bassa (efficacia 70-80%, Simon [12]). Questo specialmente se è presente necrosi tumorale all'interno della lesione o se vi sono aree emorragiche o aspecifiche. È importante quindi informare sempre il paziente del teorico rischio di "falso negativo" e della eventuale necessità di ripetere o cambiare la procedura chirurgica.

La biopsia con ago sottile fornisce al patologo cellule sparse o piccoli gruppi di cellule e si può utilizzare soltanto in tumori molli non avvolti da un guscio osseo; non permette di eseguire studi più sofisticati quali la citogenetica o lo flow-citometria [7-9]. È pertanto più uno studio citologico che un esame istologico. È importante ricordare che il punto di ingresso dell'ago nella pelle dovrebbe essere marcato con inchiostro indelebile, in quanto tutto il tragitto deve essere asportato.

Questa metodica con ago sottile ha il vantaggio di offrire una potenziale diagnosi istologica nelle lesioni delle parti molli, può essere eseguita in Day Hospital (se la lesione è profonda) o in regime ambulatoriale (in caso di lesioni superficiali). Essa è quindi facilmente accessibile, con minimo impatto per il paziente e con bassi costi di spesa sanitaria.

Permette inoltre di eseguire prelievi su lesioni potenzialmente sanguinanti, con minor impatto e rischio per il malato (specialmente se eseguita sotto guida ecografica) (Fig. 4).

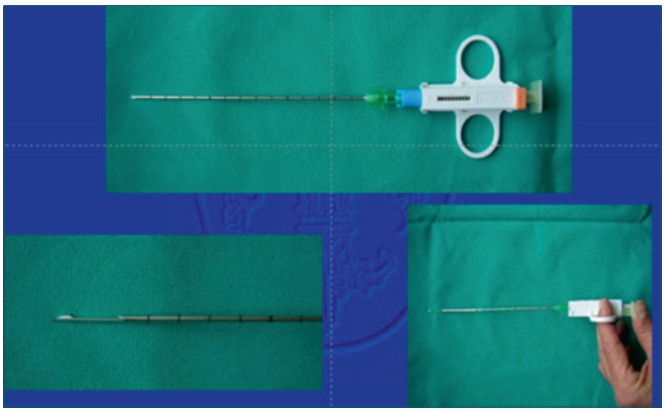

Figura 3. Esempio di ago sottile a ghigliottina.

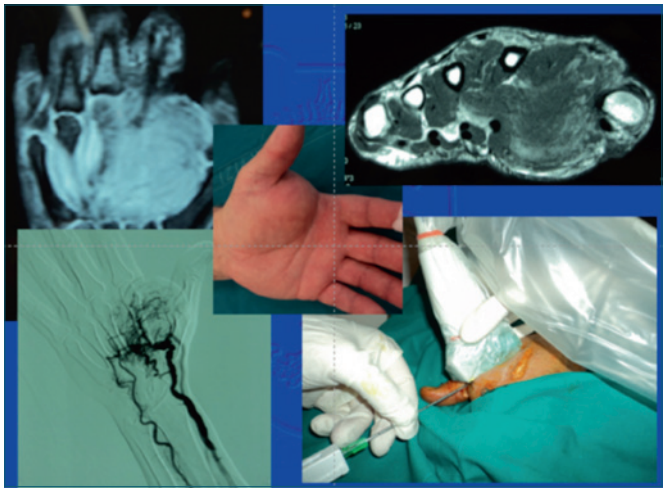

Figura 4. lesione ipervascolarizzata potenzialmente aggressiva in paziente con dominanza della arteria radiale nella vascolarizzazione della mano: agobiopsia eco guidata con prelievo di tessuto macroscopicamente significativo prelevato dalle aree non emorragiche senza interferire con l'arteria radiale.

Biopsia con trocar

La biopsia con trocar (o tru-cut biopsy) utilizza aghi di 8-11 gauge e permette un esame istologico con prelievo di tessuto neoplastico idoneo ad una diagnosi istologica [6-8 13].
Questa metodica presenta un basso rischio di complicazioni, offre un tramite facilmente escidibile, si esegue in anestesia locale ed in regime ambulatoriale o di DH.
Il limite di questa metodica è rappresentato dal fatto che, nonostante la corretta sede del prelievo sia confermata dalla guida ecografica o TC, il campione può essere modesto. Esistono infatti possibili errori di diagnosi e di grading di malattia, con prelievo di tessuto da zone morfologicamente alterate ma con aree di necrosi o colliquazione non diagnostiche. La certezza della significatività del materiale si ha solo quindi dopo l'esame istologico definitivo, con percentuale di "falsi negativi" di circa il 10%. La possibilità di dover ripetere la biopsia in caso di falso negativo deve, anche in questo caso, sempre essere specificata nel consenso informato, così come le possibili complicanze intrinseche anche a questa procedura (ematomi, infezioni, contaminazioni, modifiche del teorico planning chirurgico successivo, ecc.) (Fig. 6).
La biopsia con trocar può essere eseguita sotto controllo ecografico o TC ed è il metodo di scelta dei tumori delle parti molli, dei tumori ossei localizzati in profondità (colonna, sacro, pelvi), dei cingoli e delle estremità [6-8 11]. La presenza di corticale ipertrofica (esempio diafisi di ossa lunghe),rappresenta un limite di questa metodica, per la difficoltà tecnica di perforazione manuale dell'osso ipertrofico.

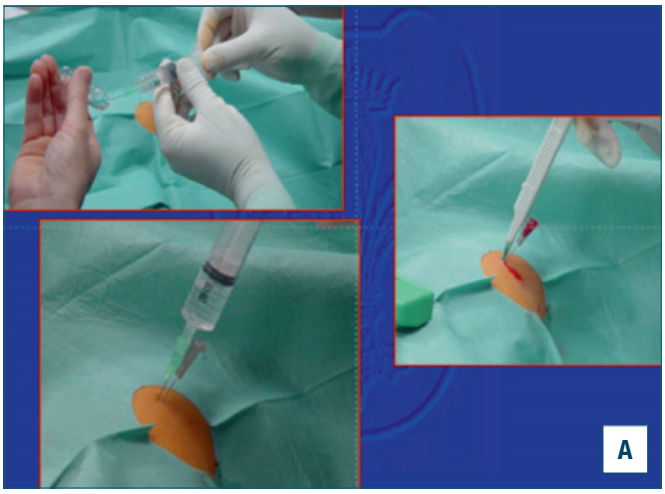

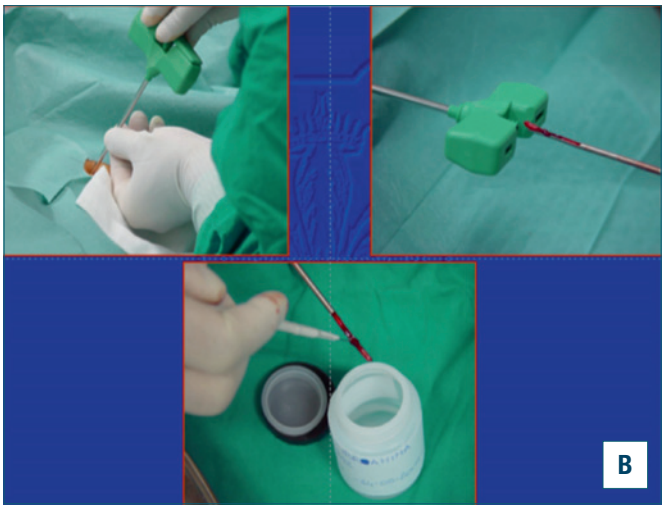

Figura 5. A. tecnica chirurgica di agobiopsia TC guidata con ago 8 gauge: campo sterile, infiltrazione locale perilesionale lungo il tragitto dell'ago e nella pseudocapsula. Successiva incisione con bisturi lanceolato della cute, con diametro del tramite equivalente e a quello dell'ago. **B.** Ingresso del trocar mantenendo il mandrino e, dopo la conferma TC del corretto posizionamento dell'ago, rimozione del mandrino ed avanzamento dell'ago nella lesione, sempre sotto guida TC. Successiva manovra di prelievo con movimenti di rotazione del polso, inserimento di specifico bisturi all'interno dell'ago ed aspirazione del prelievo con siringa Luer-Lock 60 cc. Il tessuto, se macroscopicamente significativo, viene messo subito in formalina.

Anche con questa metodica il tramite dell'agobiopsia deve essere asportato completamente in blocco con il tumore, l'introduzione del trocar deve essere in linea con l'incisione chirurgica e deve attraversare il muscolo o il segmento osseo che deve essere resecato insieme al tumore (Fig. 7).

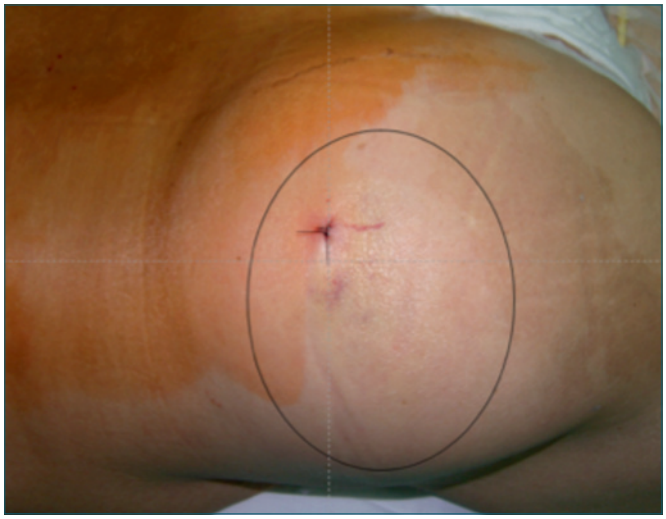

Figura 6. Complicanza con ematoma perilesionale di agobiopsia con trocar: ampia contaminazione sottocutanea nonostante la metodica mini invasiva.

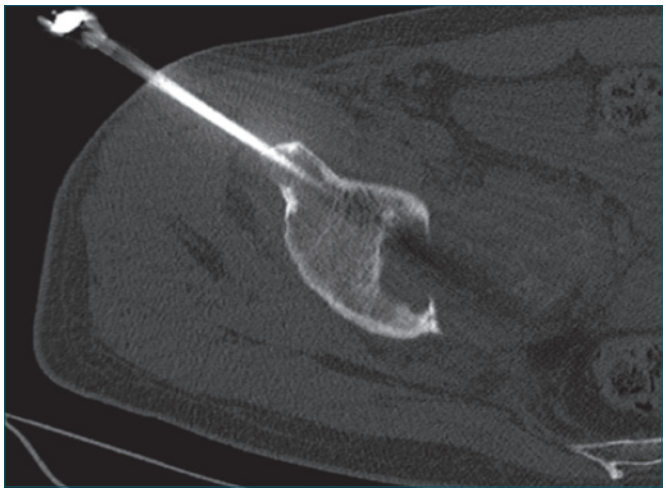

Figura 7. Agobiopsia TC guidata di lesione aggressiva del bacino con estensione extraossea: accesso chirurgico in linea con la potenziale resezione successiva, senza contaminazione delle parti molli e del peritoneo e senza rischi emorragici.

Nel caso, invece, in cui si è certi che l'intervento definitivo debba essere un'amputazione, l'ago può essere introdotto distalmente all'incisione dei lembi di amputazione. Anche in questo caso, il punto di ingresso del trocar, deve essere marcato con inchiostro indelebile.
Il campione bioptico prelevato non va né rotto né schiacciato. Se vi sono zone di tessuto necrotico, reattivo, emorragico, cicatriziale o calcifico, il prelievo deve essere eseguito in zone meno danneggiate utilizzando, se possibile, la stessa finestra.
Bisogna evitare di eseguire un prelievo scarso o frammentato ed esso va posto immediatamente nel fissativo, la cui quantità deve essere 20 volte il volume del prelievo.
Per minimizzare i tempi di attesa della risposta istologica, per verificare la significatività del materiale inviato, per capire se stadiare ulteriormente il paziente con esami impegnativi per la radioprotezione e per il Sistema Sanitario Nazionale, è possibile inviare parte del campione per biopsia estemporanea al congelatore [7]. È necessario selezionare la parte non calcifica del prelievo (unica diagnostica con questa metodica) e mantenere una porzione vitale di tessuto da fissare in formalina (per evitare che l'intero prelievo possa divenire inutilizzabile in caso di anomalie tecniche della metodica).

Considerazioni generali ed assistenza al paziente

La biopsia con ago di una lesione muscoloscheletrica necessita di un'assistenza complessiva al paziente, dove oltre che all'approccio psicologico, clinico, comportamentale e relazionale, risulta di primaria importanza anche l'attenzione e la cura del dolore. Infatti mentre in generale la chirurgia mini invasiva del sistema muscolo-scheletrico richiede spesso solo un approccio con infiltrazione di anestetico locale, il controllo del dolore nelle lesioni muscolo-scheletriche può apparire complesso e multifattoriale.
Il dolore oncologico è infatti dato dalla sommatoria tra fattori endogeni (produzione di fattori flogistici locali e sistemici come reazione alla crescita tumorale) [14], da fattori epigenetici, ambientali e psicologici (consapevolezza, paura, resistenze, ansia…).
La prevenzione e la cura del dolore nella procedura chirurgica mininvasiva del sistema muscolo-scheletrico assume quindi un ruolo di rilievo [15 16].
In letteratura ci sono pochi report sulla prevenzione del dolore nelle agobiopsie, e la maggior parte di questi riguardano i prelievi di agobiopsie prostatiche [17 18].La biopsia transrettale ecoguidata è il metodo più comune per arrivare alla diagnosi di carcinoma della prostata ed è ben noto che tale procedura causa dolore e disagio al paziente. Per ovviare a questi inconvenienti, mentre appare di scarso beneficio l'utilizzo di gel anestetici locali, alcuni Autori propongono di associare, all'infiltrazione di anestetico perilesionale, una sedoanalgesia intravenosa con fans o un trattamento preoperatorio con diclofenac in supposte. I risultati clinici sono comunque disomogenei e non definitivi.
Anche per la prevenzione e cura del dolore nelle biopsie osteoarticolari, non vi sono ad oggi protocolli condivisi.

L'utilizzo di anestetici locali è ben conosciuto nella pratica clinica (lidocaina, marcaina, bupivacaina, ecc.) ed il controllo del dolore medio-lieve peri-postoperatorio è affidato a farmaci convenzionali (diclofenac, tramadolo, ibuprofene, paracetamolo, codeina, ecc.), con risultati discordanti. Recentemente è stato pubblicato uno studio osservazionale per il controllo del dolore peri-post operatorio nelle agobiopsie del sistema muscolo-scheletrico tra due gruppi di pazienti [19]. Il primo trattato con iniezione sottocutanea di diclofenac HPβCD 50 mg via s.c. un'ora prima e 12 ore dopo l'intervento (a scopo profilattico), il secondo con somministrazione postoperatoria per os di tramadolo 100 mg ogni 6-8 ore (a scopo terapeutico). Entrambi i gruppi eseguivano intra-operatoriamente un'infiltrazione locale di lidocaina 2%, 5-10 ml. Con i limiti di uno studio non randomizzato e solo osservazionale, il gruppo trattato preventivamente con diclofenac HPβCD 50 mg via s.c. ha mostrato un miglior controllo del dolore intra-post operatorio rispetto al gruppo di controllo.
Questo dato sottolinea come il dolore nelle agobiopsie del sistema muscolo-scheletrico vada prevenuto e trattato efficacemente, rispettando l'eziologia multifattoriale e la complessità del paziente. È necessario quindi istituire protocolli condivisi, confermati da studi multicentrici e multidisciplinari, per la prevenzione ed il controllo del dolore nella diagnostica mininvasiva del sistema muscolo-scheletrico.

Conclusioni

I tumori dell'osso e delle parti molli rappresentano una patologia eterogenea, rara, insidiosa, di difficile trattamento e con prognosi gravata da elevato impegno funzionale e mortalità.
L'approccio al malato affetto da questa patologia deve essere sistematico, scientifico e multidisciplinare, e si deve avvalere di ogni metodica e tecnica a disposizione della Comunità Scientifica.
L'utilizzo di metodiche mini invasive per la diagnosi istologica è possibile e auspicabile, in termine di riduzione di morbidità ed ospedalizzazione. Tali metodiche sono però gravate da possibili rischi e complicanze (falsi negativi, accessi sbagliati, contaminazioni tissutali, ematomi, infezioni), che devono essere a conoscenza del clinico per una corretta informazione del paziente.
Il controllo del dolore non deve essere sottovalutato e sono necessari studi clinici per nuovi protocolli terapeutici. Visto che i risultati clinici, funzionali e di sopravvivenza sono direttamente proporzionali alla qualità del trattamento, si devono assolutamente proscrivere approcci personali avventurosi e pionieristici ed affidarsi a Centri selezionati con sperimentata e documentata esperienza in questo specifico ambito.

Bibliografia

1 Mankin HJ, Lange TA, Spanier SS. *The hazards of biopsy in patients with malignant primary bone and soft-tissue tumors*. J Bone Joint Surg Am 1982;64:1121-7.
2 Gustafson P, Dreinhofer KE, Rydholm A. *Soft tissue sarcoma should be treated at a tumor center. A comparison of quality of surgery in 375 patients*. Acta Or-thop Scand 1994;65:47-50.
3 Gutierrez JC, Perez EA, Moffat FL, et al. *Should soft tissue sarcoma be treated at high volume centers? An analysis of 4205 patients*. Annals of Surgery 2007;245:952-8.
4 Piccioli A, Capanna R, Mercuri M,. et al. *Il trattamento dei sarcomi dei tessuti molli*. Linee Guida SIOT 2009.
5 Heslin MJ, Lewis JJ, Woodruff JM, et al. *Core needle biopsy for diagnosis of extremity soft tissue sarcoma*. Ann Surg Oncol 1997;4:425-31.
6 Errani C, Traina F, Perna F, et al. *Current concepts in the biopsy of musculoskeletal tumors*. ScientificWorldJournal 2013;2013:538152.
7 Campanacci M, Mercuri M, Gamberini G. *La biopsia: tecniche chirurgiche*. Chir Organi Mov 1995;LXX13-23.
8 Capanna R, De Biase P. *Biopsy of Bone Tumors su EMC*. Paris: Elsevier 2000.
9 Vincent Y, Cristen T, Martha C, et al. *Fine needle aspiration for clinical triage of extremity soft tissue masses*. Clin Orthop Relat Res 2010;468:1120-8.
10 Peer S, Freuis T, Loizides A, et al. *Ultrasound guided core needle biopsy of soft tissue tumors; a fool proof technique?* Med Ultrasonogr 2011;13:187-94.
11 Rimondi E, Staals EL, Errani C, et al. *Percutaneous CT-guided biopsy of the spine: results of 430 biopsies*. Eur Spine J 2008;17:975-81.
12 Rougraff BT, Kneisl JS, Simon MA. *Skeletal metastases of unknown origin. A prospective study of a diagnostic strategy*. J Bone Joint Surg Am 1993;75:1276-81.
13 Maciel MJ, Tyng CJ, Barbosa PN, et al. *Computed tomography-guided percutaneous biopsy of bone lesion: rate of diagnostic succes and complications*. Radiol Bras 2014;47:269-74.
14 Diakos I, Charles A, McMillan C, et al. *Cancer related inflammation and treatment effectiveness*. Lancet Oncol 2014;15:493-503.
15 Svjtlík S, Hronová K,Bakhouche H. *Pharmacogenetics of chronic pain and its treatment, mediators of inflammation*. Volume 2013. Article ID 864319,.
16 Smith MT, Muralidharan A. *Pharmacogenetics of pain and analgesia*. Clin Genet 2012;82:321-30.
17 Lee C, Woo HH, *Current methods of analgesia for transrectal ultrasonography (TRUS)-guided prostate biopsy – a systematic review*. BJU Int 201413(Suppl 2):48-56.
18 Ooi WL, Hawks C, Tan AH. *A randomised controlled trial comparing use of lignocaine periprostatic nerve block alone and combined with diclofenac suppository for patients undergoing transrectal ultrasound (TRUS)-guided prostate biopsy*. BJU Int 2014;114(Suppl 1):45-9.
19 D'Arienzo A, Beltrami G, Mancini D. *Pre-operative diclofenac HP_CD for pain control of needle biopsy in musculoskeletal neoplasm: preliminary results*. Clin Cases Miner Bone Metab 2015;12:47-51.

Gli Autori dichiarano di non avere alcun conflitto di interesse con l'argomento trattato nell'articolo.

ARTICOLO DI AGGIORNAMENTO

Giornale Italiano di Ortopedia e Traumatologia
2015;41:330-335

Interazioni tra osso e muscolo nella fragilità scheletrica

Muscle-bone connection in age-related fragility

Umberto Tarantino[1] *(foto)*
Jacopo Baldi[2]
Eleonora Piccirilli[2]
Manuel Scimeca[3]
Elena Gasbarra[1]

[1] Dipartimento di Ortopedia e Traumatologia, Università di Roma "Tor Vergata", Roma; [2] Scuola di Specializzazione Ortopedia e Traumatologia, Università di Roma "Tor Vergata", Roma; [3] Agenzia Spaziale Italiana, Centro di Biomedicina Spaziale, "Multidisciplinary study of the effects of microgravity in bone cells", Roma

Riassunto

La sarcopenia è una condizione patologica in cui la riduzione della massa e della forza muscolare e l'alterazione della qualità e della performance fisica possono essere predittive di un aumentato rischio di cadute e conseguentemente di fratture da fragilità negli anziani. Per connotare meglio il complesso processo di degenerazione del sistema muscolo-scheletrico del paziente anziano è necessario un modello clinico di valutazione multimodale che tenga conto della complessità del paziente anziano fragile. Il trofismo muscolare rappresenta lo stimolo fondamentale per il rimodellamento meccanico delle strutture scheletriche ed il suo fallimento è il primo responsabile del deterioramento della qualità ossea cui consegue un aumento dell'incidenza di fratture da fragilità nei pazienti anziani. Osteoporosi e sarcopenia risultano quindi connesse sotto numerosi aspetti, dalla scienza di base alla clinica: la conoscenza dei meccanismi fisiopatologici che sottendono allo sviluppo di queste complesse patologie muscolo scheletriche è essenziale per la pianificazione di una strategia terapeutica personalizzata, prima e dopo una eventuale procedura chirurgica.

Parole chiave: sarcopenia, osteoporosi, fratture da fragilità

Summary

Sarcopenia is a pathological condition in which the alteration of the quality of physical performance and reduced muscle mass may be predictive of an increased risk of falls and consequently of fragility fractures in the elderly. To characterize the degeneration process of musculoskeletal system in elderly patient, we need a multimodal clinical evaluation, taking into account the complexity of the frail patient. Muscle quality is essential to the mechanical remodeling of skeletal structures and its failure is primarily responsible for the deterioration of bone quality which results in an increased incidence of fragility fractures in the elderly. Osteoporosis and sarcopenia are connected in many ways, from basic science to the bedside: the knowledge of the pathophysiological mechanisms underlying the development of these complex musculoskeletal disorders is essential for the planning of a personalized therapeutic strategy before and after any surgical procedure.

Key words: *sarcopenia, osteoporosis, fragility fractures*

Indirizzo per la corrispondenza:
Umberto Tarantino
Dipartimento di Ortopedia e Traumatologia, Università di Roma "Tor Vergata", Fondazione Policlinico "Tor Vergata", viale Oxford, 81
00133 Roma
E-mail: umberto.tarantino@uniroma2.it

Introduzione

Il tessuto osseo e quello muscolare condividono un comune destino durante tutta la vita di un individuo non solo da un punto di vista funzionale ma anche da un punto di vista morfologico e strutturale [1]. Descritta da Rosenberg nel 1989 come una riduzione in termini di massa muscolare, oggi sappiamo che la sarcopenia si connota anche per una riduzione della forza e della resistenza muscolare da cui dipende una progressiva perdita di autonomia nelle comuni attività della vita quotidiana e un aumento del rischio di cadute. Il muscolo di un paziente sarco-

penico subisce una riduzione della forza muscolare pari a circa il 75%, una riduzione della potenza muscolare del 40% e una diminuzione della resistenza pari al 65%. Da un punto di vista morfologico il tessuto muscolare dei pazienti sarcopenici presenta innanzitutto gravi alterazioni nel turnover cellulare, in parte dipendenti da un aumento dello stress ossidativo, da cui dipendono peculiari alterazioni mitocondriali, vacuolizzazione cellulare, nei processi (Fig. 1). Un'altra tipica dal tessuto del paziente sarcopenico è rappresentata dalla riduzione del numero delle cellule satelliti a cui consegue una significativa perdita del potere rigenerativo muscolare (Fig. 1). Il processo di invecchiamento cui è soggetto il muscolo inizia con la progressiva denervazione delle singole unità motorie a cui fa seguito la sostanziale riduzione delle fibre muscolari a contrazione rapida di Tipo II [2]; mentre una parte delle unità motorie perse verranno rimpiazzate da fibre muscolari a contrazione lenta di Tipo I, la maggior parte delle fibre di Tipo II verranno rimpiazzate da tessuto adiposo (Fig. 1). Dalla letteratura sappiamo che nell'uomo si realizza una riduzione del numero delle fibre muscolari pari quasi al 50% dopo gli 80 anni. Mentre rimane ancora controverso il ruolo dell'influenza ormonale sul tono muscolare, sappiamo che una scarsa attività fisica, un'alterazione del metabolismo lipidico e una riduzione dell'*intake* proteico derivante dall'alimentazione condizionano negativamente il trofismo delle masse muscolari. La letteratura sostiene che lo stile di vita, le situazioni ambientali e le mutazioni epigenetiche, associate a fattori modificabili come l'attività o la performance fisica e immodificabili come l'età contribuiscano nell'insieme a determinare il patrimonio muscolo-scheletrico di ciascun individuo. È noto come un basso apporto di vitamina D, di proteine e di nutrienti con proprietà antiossidanti come i carotenoidi, il selenio, le vitamine E e C sono strettamente correlati alla sarcopenia e, più in generale, a quella condizione di fragilità tipica dell'anziano. Un buono *status* nutrizionale incide positivamente sull'equilibrio muscolo scheletrico. In quest'ambito, il ruolo della vitamina D rimane ancora oggi oggetto di numerosi studi e controversie. Il dibattito è attualmente motivato dalla mancanza di univoche evidenze scientifiche riguardo il meccanismo d'azione e la distribuzione tissutale del recettore VDR (Vitamin D Receptor), specifico per la 25(OH)D. Per quanto concerne il ruolo della 25(OH)D a livello del tessuto muscolare, recenti trial clinici hanno dimostrato come una condizione di ipovitaminosi D duratura (< 50 nmol/L) possa contribuire a ridurre la performance muscolare, influenzando negativamente l'equilibrio, la forza muscolare ed il tono posturale con un aumentato rischio di cadute [3]. D'altro canto, è stato riportato come una supplementazione di vitamina D in grado di ripristinare i valori sierici fino a 60 nmol/L determini una riduzione del rischio di cadute pari al 23% [4]. Tale effetto potrebbe risultare dall'azione di stimolo, ad opera della vitamina D, sulla proliferazione cellulare, sulla sintesi proteica muscolare e sul trasporto del calcio, essenziale ai fini della contrazione.

La perdita di massa muscolare tipica dell'anziano, che si connota come principale causa di sarcopenia, influenza negativamente la funzione muscolare. Ciò nonostante manca ancora una definizione clinica univoca che connoti la condizione sarcopenica. Un primo tentativo di definirne le caratteristiche è stato fatto nel 2010 dallo *European Working Group on Sarcopenia in Older People* (EWGSOP) [5] secondo il quale dovrebbero essere utilizzati come criteri diagnostici la riduzione della massa muscolare, della funzione muscolare che ne consegue e della performance fisica. Secondo quanto stabilito dalla EWGSOP si possono distinguere due forme di sarcopenia: una primaria (dovuta all'invecchiamento) ed una secondaria (dovuta ad affezioni a carattere sistemico come la cachessia, la malnutrizione, le patologie neurodegenerative). Inoltre è possibile definire tre differenti stadi degenerativi sulla base della massa muscolare (misurata attraverso la TC, la RM o la DeXA), della forza muscolare (valutata attraverso la determinazione del *grip strength*) e della performance fisica (determinate attraverso lo *Short Physical Performance Battery*, lo *usual gait speed*, il *timed get-up-and-go-test* o lo *stair climb power test*): la pre-sarcopenia, la sarcopenia e la sarcopenia severa. Nella pre-sarcopenia c'è una riduzione della massa muscolare ma non della forza muscolare e della performance fisica. Nella sarcopenia, alla riduzione della massa muscolare si associa la riduzione della forza muscolare o della performance fisica. Infine la sarcopenia severa si connota per la compresenza di tutti e tre i parametri.

Osteoporosi, fratture da fragilità e sarcopenia: la "Muscle-Bone Unit"

Osso e muscolo sono intimamente connessi l'uno con l'altro e, quando il processo di invecchiamento inizia a manifestarsi su uno dei due, anche la funzionalità dell'altro ne risente [6].

In quest'ottica, sarcopenia e osteoporosi si configurano come due facce della stessa medaglia, quella della fragilità ossea, e si manifestano parallelamente nel soggetto anziano. A sostegno di queste osservazioni, il Paradigma dello Utah ad opera di Frost [7] rappresenta uno strumento efficace nella comprensione dei meccanismi che sottendono il *cross-talk* tra muscolo ed osso e che influenza il processo di *modeling* e *remodeling*. In una recente *review* abbiamo delineato come la letteratura scientifica sia concorde nell'elaborazione di questo paradigma al fine

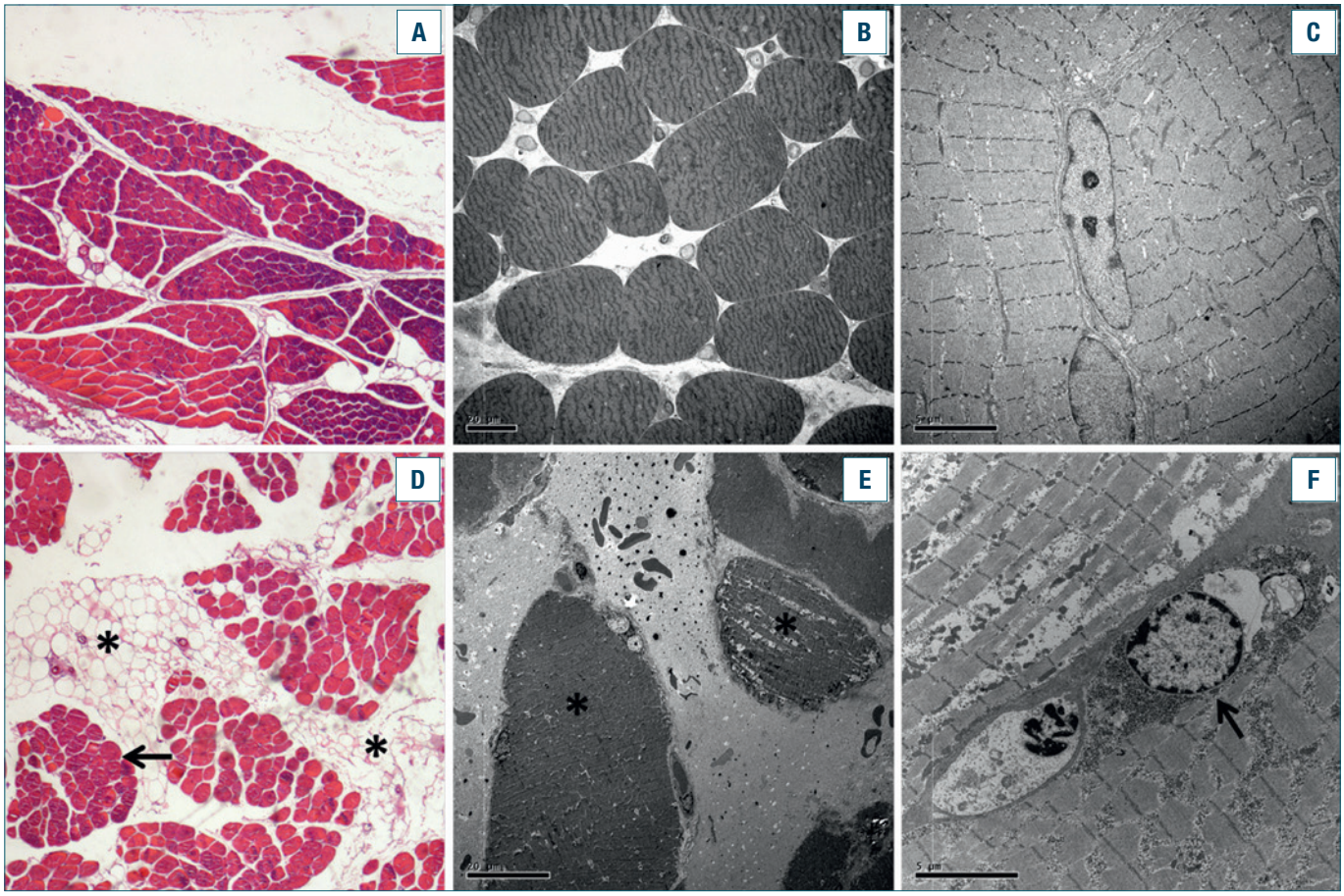

Figura 1. Analisi morfologica di biopsie muscolari del vasto laterale. A-B-C) Biopsie muscolari di pazienti di età inferiore a 50 anni. La colorazione ematossilina-eosina ci permette di apprezzare un fascicolo muscolare privo di lesioni patologiche e/o segni di degenerazione legata all'età. Le immagini della microscopia elettronica a trasmissione evidenziano la preservazione dell'ultrastruttura delle fibre osservate sia per un piano trasversale (B) che longitudinale (C). Nella sezione C osserviamo due fibre muscolari con le relative cellule satelliti. D-E-F) Biopsie muscolari di pazienti di età superiore a 60 anni. La colorazione ematossilina eosina mostra un tessuto muscolare di un paziente sarcopenico. In particolare possiamo osservare fibre atrofiche, degenerate (freccia) e tessuto adiposo infiltrante (asterisco). Le micrografie della microscopia elettronica a trasmissione evidenziano fibre atrofiche (asterisco), materiale necrotico (E) e cellule satellite in degenerazione (F; freccia).

di sottolineare come le caratteristiche del tessuto osseo (massa, conformazione e architettura) possono essere influenzate dal tessuto muscolare[8]. Tutti gli elementi cellulari responsabili del turnover metabolico dell'osso, compresi gli osteoblasti, gli osteociti, gli osteoclasti, i condroblasti e i condrociti agiscono sotto l'influenza del muscolo sottolineando ancora che il ruolo di questo tessuto rappresenta la chiave di volta nella definizione della *bone quality*.

Le più recenti acquisizioni scientifiche del nostro gruppo di lavoro confermano indiscutibilmente la stretta interconnessione esistente fra tessuto muscolare e tessuto osseo. A tale proposito, abbiamo recentemente indagato il ruolo delle Proteine Morfogenetiche dell'osso (BMP), in particolare BMP-2 e BMP-4, un sottogruppo di fattori di crescita della famiglia del TGF-β, nel dialogo tra questi due tessuti. Queste proteine regolano l'espressione genica tramite la fosforilazione di alcuni fattori trascrizionali (Smad 1, 5 e 8), mentre la loro attività è inibita da dalla secrezione di fattori come Noggin e Chordin, che impediscono il legame di fattori di crescita ai loro recettori. Esse sono prodotte dal tessuto muscolare ma, in vitro, inducono la differenziazione delle cellule satelliti in cellule osteoblastiche. Sulla base dei risultati immunoistochimici e morfologici ottenuti, possiamo supporre che queste svolgano a livello muscolare, un'azione ulteriore rispetto a quello stimolante la formazione di tessuto osseo; infatti, la nostra esperienza

ci ha mostrato come i soggetti osteoporotici esprimano muscolarmente livelli di BMP-2 e BMP-4 più bassi di circa la metà se confrontati con pazienti osteoartosici, in associazione ad una minore attività delle cellule satelliti e ad una ridotta formazione di sincizi e strutture sarcomeriche.
Il processo di rimodellamento osseo è un momento in cui osteoblasti e osteoclasti agiscono in maniera simultanea ed opposta in risposta agli stessi stimoli; insieme questi elementi cellulari costituiscono le *Basic Multicellular Unit* (BMUs). Da queste unità dipende l'attivazione della sequenza attivazione-riassorbimento-formazione che rinnova il tessuto osseo in circa 3 mesi. Quando la massa muscolare è adeguata, gli stimoli meccanici applicati dal muscolo sano sull'osso stimolano le BMUs. Durante il processo fisiologico di *remodeling*, i carichi applicati dal muscolo sull'osso superano il valore soglia di tensione minima efficace per il rimodellamento mantenendo attivo il cosiddetto *conservative mode*. Nel momento in cui la forza muscolare si riduce, come accade nei pazienti anziani affetti in cui è presenta una condizione di sarcopenia, il rimodellamento osseo attiva il cosiddetto *disuse mode*, da cui dipenderà un prevalente riassorbimento osseo. Alla riduzione degli stimoli meccanici tuttavia si accompagna una disregolazione degli stimoli non meccanici che dipendono dagli ormoni sessuali (estrogeni e testosterone), dagli ormoni implicati nel metabolismo osseo e dalle citochine proinfiammatorie come l'interleuchina-1 e 6 (IL-1; IL-6) e il tumor necrosis factor-α (TNF-α) [9]. Le cellule osteoblastiche e le fibre muscolari sono influenzate positivamente dagli ormoni sessuali, dall'insulin growth factor-1 (IGF-1) e dall'ormone della crescita. La ridotta produzione di questi ormoni, tipica dell'età senile, conduce all'aumento delle concentrazioni di citochine pro-infiammatorie come IL-1, IL-6 e TNF-α con un conseguente aumento dell'attività osteoclastica e della degradazione proteica tipiche del soggetto anziano. Lo squilibrio tra attività osteoclastica e osteoblastica affligge il processo di rimodellamento del tessuto osseo causando disordini scheletrici come l'osteoporosi. Numerosi studi sperimentali e clinici hanno valutato l'effetto della 25(OH)D sul metabolismo del tessuto osseo. I risultati ottenuti hanno evidenziato come la vitamina D giochi un ruolo essenziale nel regolare non solo l'omeostasi sierica del calcio ma anche la concentrazione plasmatica di ormoni osteoattivi come il PTH endogeno. Inoltre è stata ulteriormente dimostrata una diretta correlazione tra bassi livelli sierici di 25(OH)D ed aumentate concentrazioni dei marker del riassorbimento osseo. A livello biochimico, l'effetto della vitamina D sembra essere legato alla stimolazione della differenziazione osteoblastica con una conseguente promozione della mineralizzazione ossea ed un miglioramento delle proprietà strutturali. La visione, sempre più condivisa, delle patologie cronico-degenerative dell'anziano in un'ottica di alterazione diffusa a carico dell'apparato muscolo-scheletrico, sta avvalorando l'ipotesi che la provata efficacia della vitamina D sul tessuto osseo potrebbe, in realtà, riflettersi anche sul trofismo del tessuto muscolare e cartilagineo.
Nei soggetti osteoporotici, la disorganizzazione strutturale dell'osso è accompagnata da una riduzione del modulo elastico, della forza e dello spessore dell'osso corticale e trabecolare, a cui si associa l'aumento del rischio di cadute e di frattura negli anziani a seguito di traumi a bassa energia. In aggiunta, la riduzione di densità minerale ossea (*bone mineral density*, BMD) e dell'integrità strutturale del tessuto scheletrico rappresentano una delle caratteristiche principali dell'osteoporosi e predispongono ad una elevata incidenza di fratture da fragilità soprattutto nelle donne in età post menopausale [10]. L'osteoporosi è una patologia in continuo aumento che attualmente interessa circa il 30% delle donne di età superiore ai cinquanta anni. Si stima che una donna su tre dopo i cinquanta anni e un uomo su cinque oltre i sessantacinque anni vadano incontro ad una frattura da fragilità nel corso della loro vita. Anche l'attività degli osteociti interessa il rimodellamento osseo. È stato osservato come l'osso osteoporotico sia caratterizzato dall'aumento del numero di lacune osteocitarie ipermineralizzate [11] (Carpenter et al.), suggerendo la rilevanza di queste cellule nell'ambito del metabolismo osseo. In aggiunta, nel tessuto osseo dei soggetti osteoporotici sono evidenziabili alcune anomalie strutturali: la riduzione dei legami crosslink tra le fibre collagene, la diminuzione delle trabecole orizzontali e l'assottigliamento delle trabecole verticali (Fig. 2). Tutti questi fattori influenzano negativamente la resistenza ossea.
Tale disorganizzazione strutturale del tessuto osseo è ben valutabile attraverso moderne tecniche di imaging, in vivo ed in vitro. In particolare, la Risonanza Magnetica in Vitro ad alta risoluzione e ad alto campo a 9,4 Tesla ci ha consentito di apprezzare come l'osso osteoporotico sia caratterizzato da una diminuita densità trabecolare e da un grado elevato di porosità ossea che si mantiene costante procedendo dalla porzione subcondrale a quella metafisaria a livello femorale [12]. Tale disarrangiamento trabecolare evidente alla Risonanza Magnetica può essere positivamente correlato alla disorganizzazione delle fibre muscolari del paziente sarcopenico. Queste moderne tecniche di imaging ci consentono infatti di analizzare campioni derivanti da biopsie muscolari con lo scopo di evidenziare eventuali differenze nella morfologia delle fibre sulla base dello studio della diffusione delle molecole d'acqua nei campioni di muscolo. Stiamo delineando la presenza di diversità strutturali tra le fibre muscolari di pazienti artrosici ed osteoporotici. In particolare, il parametro di Risonanza Magnetica della Mean Diffusivity

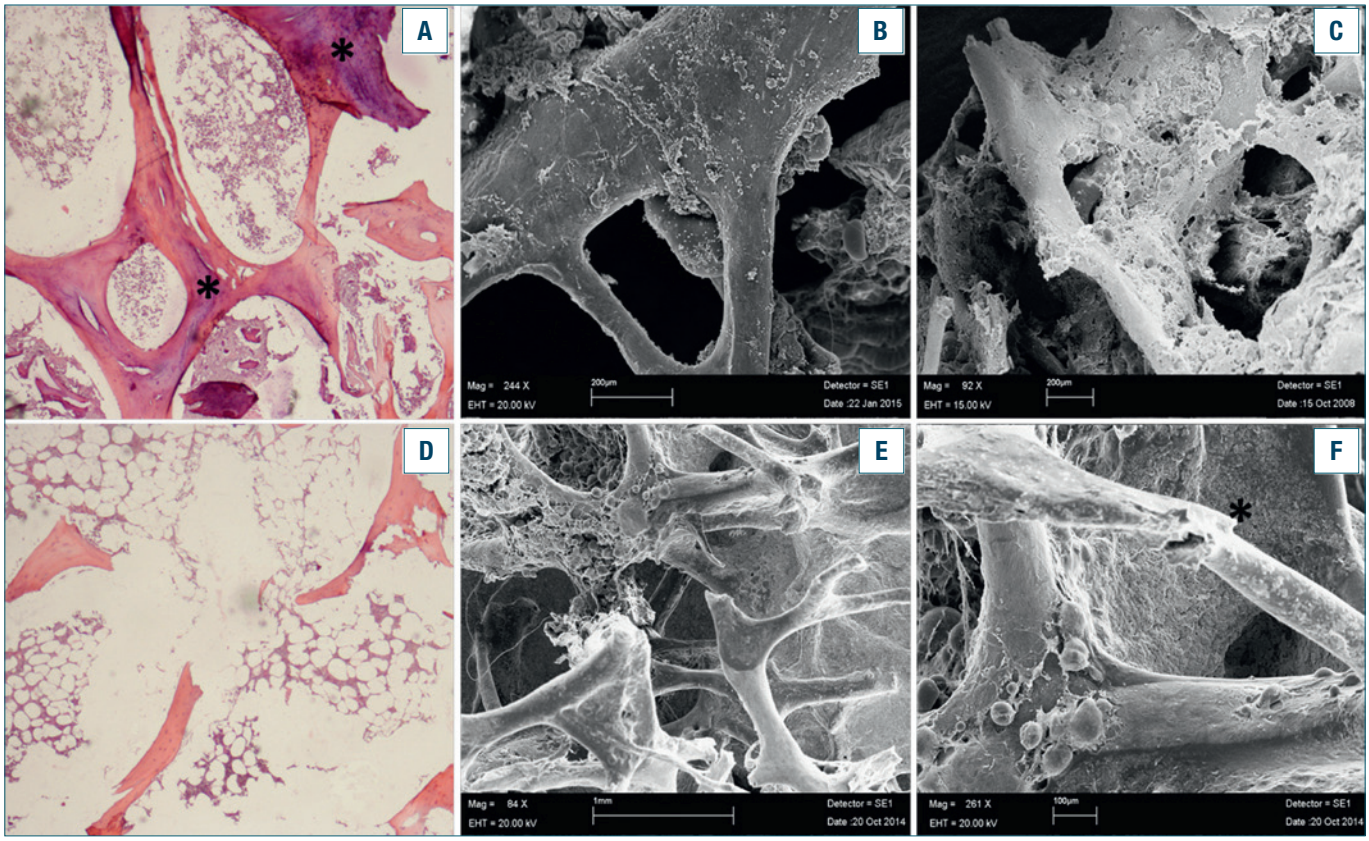

Figura 2. Analisi morfologica di biopsie ossee della testa del femore. A-B-C) biopsie ossee di pazienti di età inferiore a 50 anni. La colorazione ematossilina eosina (A) ci consente di evidenziare una trama trabecolare morfologicamente conservata, con aree di mineralizzazione attiva (asterisco). Tra le trabecole è possibile apprezzare tessuto adiposo e midollo osseo residuo. Le immagini della microscopia elettronica a scansione mostrano trabecole di spessore maggiore di 200 µm (B) e una ricca popolazione cellulare composta di osteoblasti, osteoclasti e adipociti (C). D-E-F) biopsie ossee di pazienti di età maggiore di 60 anni. La colorazione ematossilina eosina ci consente di osservare la riduzione delle trabecole trasversali e l'assottigliamento delle trabecole verticali. Tra le trabecole non si osserva midollo osseo residuo. Le micrografie delle microscopia elettronica a scansione mostrano fibre di spessore minore a 30 µm (E) con evidenti punti di frattura (F, asterisco).

(diffusività media delle molecole d'acqua) ci permette di valutare l'orientamento e le caratteristiche morfologiche delle fibre muscolari. Nei campioni prelevati da pazienti osteoporotici è riscontrabile una diminuzione del valore della Mean Diffusivity, in accordo con la presenza di diffuse infiltrazioni di grasso tra le fibre muscolari. Tali accumuli adiposi riflettono lo stato di "*sarcopenic obesity*" tipico del soggetto anziano osteoporotico e riducono lo spazio a disposizione per il movimento delle molecole d'acqua tra le fibre muscolari.

La perdita progressiva delle proprietà biomeccaniche dell'osso come la capacità di resistere alle deformazioni, di assorbire energia e carichi ripetuti e di inibire la progressione di microcrack gioca un ruolo determinante nella genesi delle fratture da fragilità. In questo tipo di fratture, infatti, il danno scheletrico si verifica a seguito dell'applicazione di forze meccaniche che normalmente non avrebbero causato un danno. In questo quadro di progressivo disarrangiamento del tessuto osseo, il depauperamento muscolare contribuisce a ridurre la stimolazione biomeccanica necessaria al mantenimento di un buon trofismo scheletrico. La sarcopenia e l'osteoporosi rappresentano due disordini metabolici connessi non solo da un punto di vista biologico e funzionale ma anche clinico. Per tale motivo, Crabtree ha descritto l'osso e il muscolo come una singola entità, la *bone-muscle unit*, una unità funzionale globale per il cui corretto funzionamento le componenti non possono assolutamente essere considerate singolarmente [13].

Raccomandazioni cliniche

La stretta relazione esistente tra osso e muscolo deve essere profondamente compresa non solo da chi studia la scienza di base ma anche dal chirurgo ortopedico in quanto le interconnessioni esistenti tra questi due sistemi possono profondamente influenzare la decisione terapeutica prima e dopo una procedura chirurgica. Lo stato di salute del tessuto muscolare dovrebbe essere indagato durante l'ospedalizzazione. Sarebbe necessario, laddove possibile, sostituire il calcolo del Body Mass Index (BMI) con la misurazione della DeXa total body per ottenere una stima più accurata della massa magra nel paziente. Comunque, laddove non fosse possibile eseguire l'esame DeXa, il BMI dovrebbe essere sempre calcolato per inquadrare il paziente e per pianificare, eventualmente, una strategia nutrizionale adeguata. È ben noto che i pazienti con fratture da fragilità spesso hanno livelli sierici ridotti di vitamina D e di calcio; pertanto, questi livelli dovrebbero essere monitorati al fine di fornire una terapia supplementativa laddove fosse necessario. La valutazione nutrizionale globale del paziente anziano è raccomandata per la programmazione di una dieta adeguata che comprenda un corretto intake proteico per evitare la continua perdita di massa muscolare. In questo contesto, una corretta strategia terapeutico-riabilitativa prevede, dopo l'intervento chirurgico per frattura, una precoce mobilizzazione del paziente anziano sulla base di protocolli fisioterapici personalizzati. Esercizi di rinforzo muscolare dovrebbero essere attuati per evitare la continua perdita di massa muscolare e per fornire un valido stimolo biomeccanico al fracture healing. Alcuni test funzionali, come lo Short Physical Performance Battery o l'handgrip test costituiscono un valido strumento per il monitoraggio della ripresa funzionale del paziente. La complessità delle interazioni tra tessuto muscolare e tessuto osseo pone quotidianamente l'ortopedico di fronte alla necessità di guardare oltre il semplice esame radiografico. Le indagini di laboratorio e strumentali, in particolare la DeXa, i dosaggi di vitamina D, calcio sierico, fosfatasi alcalina osso-specifica, osteocalcina e PTH e i test di performance fisica consentono una comprensione globale della qualità del sistema muscolo scheletrico del singolo paziente e permettono un approccio multidisciplinare al paziente anziano fratturato per consentirne un rapido recupero funzionale.

Bibliografia

1. Tarantino U, Baldi J, Celi M, et al. *Osteoporosis and sarcopenia: the connections*. Aging Clin Exp Res 2013;25(Suppl 1):S93-5.
2. Terracciano C, Celi M, Lecce D, et al. *Differential features of muscle fiber atrophy in osteoporosis and osteoarthritis*. Osteoporos Int 2013;24:1095-100.
3. Lagari V, Gómez-Marín O, Levis S. *The role of vitamin D in improving physical performance in the elderly*. J Bone Miner Res 2013;28:2194-201.
4. Bischoff-Ferrari HA, Dawson-Hughes B, Staehelin HB, et al. *Fall prevention with supplemental and active forms of vitamin D: a meta-analysis of randomised controlled trials*. BMJ 2009;339:b3692.
5. Cruz-Jentoft AJ1, Baeyens JP, Bauer JM, et al. *Sarcopenia: European consensus on definition and diagnosis: Report of the European Working Group on Sarcopenia in Older People*. Age Ageing 2010;39:412-23.
6. Di Girolamo DJ1, Kiel DP, Esser KA. *Bone and skeletal muscle: neighbors with close ties*. J Bone Miner Res 2013;28:1509-18.
7. Frost HM. *Muscle, bone, and the Utah paradigm: a 1999 overview*. Med Sci Sports Exerc 2000;32:911-7.
8. Tarantino U, Piccirilli E, Fantini M et al. *Sarcopenia and fragility fractures: molecular and clinical evidence of the bone-muscle interaction*. J Bone Joint Surg Am 2015;97:429-37.
9. Giganti MG, Liuni F, Tarantino U, et al. *Changes in serum levels of TNF-alpha, IL-6, OPG, RANKL and their correlation with radiographic and clinical assessment in fragility fractures and high energy fractures*. J Biol Regul Homeost Agents 2012;26:671-80.
10. Sjoblom S, Suuronen J, Rikkonen T, et al. *Relationship between postmenopausal osteoporosis and the components of clinical sarcopenia*. Maturitas 2013;75:175-80.
11. Carpentier VT, Wong J, Yeap Y, et al. *Increased proportion of hypermineralized osteocyte lacunae in osteoporotic and osteoarthritic human trabecular bone: implications for bone remodeling*. Bone 2012;50:688-94.
12. Capuani S, Piccirilli E, Di Pietro G, et al. *Microstructural differences between osteoporotic and osteoarthritic femoral cancellous bone: an in vitro magnetic resonance micro-imaging investigation*. Aging Clin Exp Res 2013;25(Suppl 1):S51-4.
13. Crabtree N. *Effects of body composition on bone and the "Muscle Bone Unit" in healthy youth*. Read at the American Society for Bone and Mineral Research Forum on Aging and Skeletal Health; 2011 Mar 21-22; Bethesda, Maryland.

Gli Autori dichiarano di non avere alcun conflitto di interesse con l'argomento trattato nell'articolo.

ARTICOLO ORIGINALE

Giornale Italiano di Ortopedia e Traumatologia
2015;41:336-342

Risultati a lungo termine delle riparazioni artroscopiche delle lesioni sovra-equatoriali (SLAP Lesions) negli sportivi *overhead* con ancore riassorbibili e microfratture

Long-term results of arthroscopic repair of superior labrum lesions (SLAP lesions) in overhead athletes with absorbable anchors and microfactures

Giuseppe Della Rotonda[1 2] *(foto)*
Fabio Cautiero[2]
Michele Ciccarelli[2]
Raffaele Russo[2]

[1] Clinica Ruesch, Napoli;
[2] UO di Ortopedia e Traumatologia Ospedale dei Pellegrini, Napoli

Riassunto

Introduzione. Il trattamento delle lesioni sovra-equatoriali del cercine glenoideo isolate o associate rappresenta un problema ancora molto dibattuto soprattutto negli atleti overhead. La classificazione, la patomeccanica ed il trattamento chirurgico di queste lesioni è stato ben descritto da Snyder già alla fine degli anni '90 ma ancora tuttora le soluzioni chirurgiche sono ancora molto discusse, soprattutto negli sportivi per l'alto numero di complicanze post operatorie come la rigidità ed il dolore. Scopo di questo studio è quello di analizzare i risultati a lungo termine (follow-up maggiore di 10 anni) ottenuti nella riparazione artroscopica delle lesioni S.L.A.P. (superior labral tear from anterior to posterior) isolate ed associate con una tecnica chirurgica semplice e con utilizzo di ancore riassorbibili senza nodo e microfratture.

Materiali e metodi. Dal settembre 2002 al settembre 2014 sono stati operati per via artroscopica 43 pazienti sportivi overhead affetti da questa patologia dolorosa. Le lesioni isolate erano 16, quelle associate ad instabilità minore 27. Solo in 3 casi è stato utilizzato un portale accessorio di Wilmington. 25 pazienti sono stati valutati clinicamente utilizzando la scheda di Rowe e quella di Constant e radiologicamente con il protocollo di Weber. 20 pazienti sono stati sottoposti ad esame di Risonanza Magnetica. 18 pazienti sono stati valutati telefonicamente con la Simple Shoulder Test (SST).

Risultati. I pazienti che praticavano sport a livello amatoriale sono ritornati agli stessi livelli in circa il 75% dei casi mentre gli sportivi professionisti sono tutti ritornati allo stesso livello. I risultati ottenuti valutando la scheda di Rowe, quella di Constant e la SST sono stati eccellenti in 36 casi (83,7%), buoni in 5 casi (11,7%), discreti in 1 caso (2,3%) e cattivi in 1 caso (2,3%). Il Constant score è passato da un valore di 64 a 95 e quello di Rowe da 47 a 96. Il valore del SST è stato di 10,9.

Conclusioni. La tecnica artroscopica con ancore senza nodo può semplificare la riparazione delle SLAP riducendo i tempi chirurgici di esecuzione ed una scelta ragionata della stabilizzazione della SLAP isolata o associata può garantire un buon risultato molto valido anche a lungo termine sia sul dolore che sulla stabilità.

Parole chiave: lesione slap, sportivi overhead, ancore riassorbibili, microfratture

Summary

Introduction. *The treatment of superior glenoid labrum lesions isolated or associated is still very debated, especially in overhead athletes. Classification, pathomechanics and surgical treatment of these lesions has been well described by Snyder in the late 90s' but surgical solutions are still much debated, especially in sportive patients due to the high number of postoperative complications as the stiffness and pain. The aim of this study is to analyze the long-term results (follow-up greater than 10 years) obtained in the arthroscopic repair of SLAP lesions (superior labral tear from anterior to posterior) isolated and associated with a simple surgical technique with the use of absorbable knotless anchors and microfractures.*

Indirizzo per la corrispondenza:
R. Russo
UO di Ortopedia e Traumatologia
Ospedale dei Pellegrini
via Portomedina
80134 Napoli
E-mail:raffrusso@tin.it

Materials and methods. *From September 2002 to September 2014, 43 patients were operated arthroscopically for this painful disease. The isolated lesions were 16, those associated with less instability 27. Only in 3 cases it was used a Wilmington accessory portal. 25 patients were evaluated clinically using the Rowe and the Constant score and radiologically with Weber protocol, 20 patients underwent MRI examination. 18 patients were evaluated by telephone with SST.*

Results. *Patients who practiced in recreational sports returned to the same levels in about 75% of cases while professional athletes are all back at the same level. The results obtained were excellent in 36 cases (83.7%), good in 5 cases (11.7%), fair in 1 case (2.3%) and bad in 1 case (2,3%). The Constant score increased from a value of 64 to 95 and that of Rowe 47 to 96.*

Conclusions. *The arthroscopic technique with knotless anchors can simplify the SLAP repair reducing surgical times of execution and a reasoned choice of the isolated or associated SLAP stabilization can guarantee a very good result in the long term both on pain and stability.*

Key words: *shoulder instability, SLAP lesion, knotless anchors, overhead athletes, long term results*

Introduzione

La prima descrizione della lesione sovraequatoriale del cercine glenoideo fu riportata da Andrews et al. [1] nel 1985 e nel 1990 una più ampia valutazione critica fu introdotta da Snyder et al. [2] il quale ne descrisse l'etiopatogenesi e la classificazione in quattro forme (Fig. 1) con l'acronimo di "SLAP lesions" indicandone il trattamento e la tecnica di riparazione per via artroscopica e riconoscendo ad esse una identità anatomo-patologica e patomeccanica importante nella genesi del dolore e della instabilità soprattutto negli sportivi di lancio ed overhead. Successivamente Habermeyer [3] aggiunse alla classificazione di Snyder altre 3 tipologie di lesione SLAP. La gestione di questo tipo di lesioni è stata ed è tuttora molto controversa e difficile perché diversi fattori hanno dimostrato di influenzare negativamente i risultati del trattamento chirurgico: l'età del paziente, il livello di attività, la qualità dei tessuti del labbro, la patologia concomitante sia della capsula che della cuffia e non ultima la tecnica di fissazione della lesione ed i materiali [4]. All'inizio degli anni 2000 la lesione SLAP isolata o associata degli sportivi overhead veniva in genere diagnosticata e sottoposta a trattamento artroscopico sistematico per la convinzione che solo riparando in modo stabile queste lesioni, il dolore alla spalla veniva eliminato e la ripresa del gesto sportivo diveniva possibile [5].

Nel decennio successivo il trattamento sistematicamente chirurgico della SLAP soprattutto isolata è stato messo in discussione specialmente negli sportivi e nei lavoratori al di sopra del capo con età tra la terza e quarta decade, preferendo una indicazione riabilitativa piuttosto che riparativa della lesione [6].

La sutura con ancore descritta da Snyder [2,] rimane a tutt'oggi il gold standard in tema di tecnica chirurgica ed in particolare per l'uso di mini-ancore a doppio filo con cui viene riparata sia la parte anteriore che quella posteriore della lesione. L'esecuzione tecnica di questa riparazione oramai non riserva particolari difficoltà grazie al miglioramento degli strumentari e dei materiali di sutura tuttavia la presenza dei nodi può riservare gli inconvenienti di tenuta descritti in Letteratura, oppure essere motivo di dolore per contatto secondario con altre strutture endoarticolari sinoviali, tendinee e cartilaginee [6].

La necessità di abbreviare i tempi chirurgici, l'evoluzione tecnologica delle ancore senza nodo con sicurezza di tenuta, il basso profilo d'impianto, la semplice tecnica ed il supporto della letteratura [6] ci indussero già dall'inizio del 2000 ad usare sistematicamente questa tecnica nella riparazione lesioni SLAP, anche se con accorgimenti tecnici differenti. Scopo di questo studio è quello di riportare i risultati clinici con follow-up superiore a 10 anni di 43 sportivi di contatto e overhead affetti da lesione sovrae-

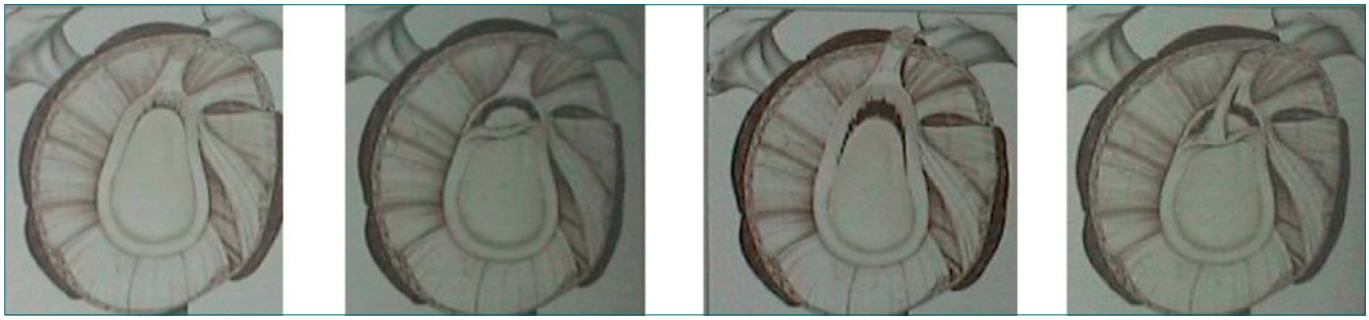

Figura 1. Schematizzazione delle lesione SLAP secondo la classificazione di Snyder.

quatoriale del cercine selezionati da 407 record di instabilità cronica gleno-omerale trattati artroscopicamente preso la UOC di Ortopedia e Traumatologia dell'Ospedale dei Pellegrini, con sutura della lesione del cercine mediante ancore riassorbibili e senza nodo dal 2002 al 2014.

Materiale e metodi

Dai 407 pazienti affetti da instabilità cronica antero-inferiore di spalla trattati per via artroscopica con ancore riassorbibili e senza nodo sono stati selezionati per questo studio 43 soggetti (10,5%) in cui è stata effettuata una riparazione per lesioni SLAP isolate ed associate ad altre lesioni tendinee e del cercine sovraequatoriale anteriore e posteriore. Le lesioni isolate erano 16 (37,2%), quelle associate a micro instabilità e a lesione della faccia profonda del sovraspinoso 27 (62,8%). Solo in 3 casi (6,5%) è stato utilizzato un portale accessorio di Wilmington.
Ventinove pazienti erano maschi (67,4%) e 14 (32,6%) erano femmine, l'età media era di 27 anni (minimo 21 max 41), in 8 casi (18,6%) si trattava di sportivi professionisti (Palla a mano, Anelli, Judo Palla a nuoto - uno olimpionico- Nuoto tennis).
Tutti i pazienti sono stati sottoposti preoperatoriamente ad esame clinico e studio radiografico e RMN o ARTRO RMN (13) (28,2%) e valutati secondo la scheda di Constant e di Rowe.
Tutti i soggetti sono stati esaminati con test dell'apprensione, load and shift test, relocation test e fulcrum test; particolare attenzione è stato dato al O'Brien test il quale è risultato positivo in 16 casi (37,2%), e il load and shift test II di Kim positivo in 27 casi (62,8%).

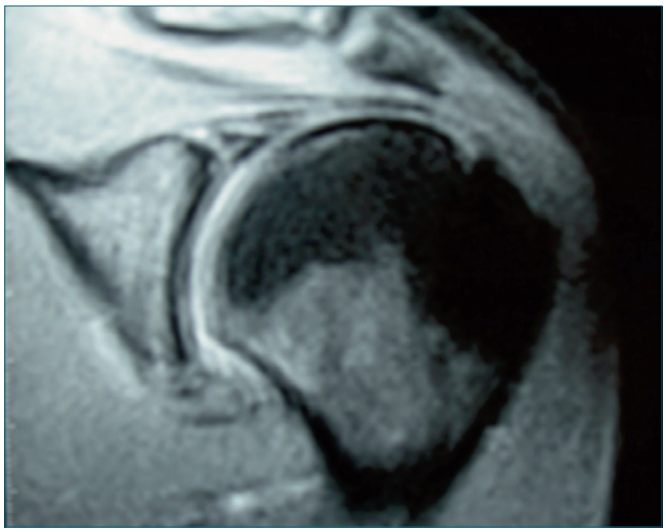

Figura 2. Spalla Sin Proiezione coronale. Presenza di lesione SLAP II.

La valutazione della lesione SLAP ha evidenziato in due casi una lesione Muffet, in 32 casi (74,4%) una lesione SLAP II a prevalenza anteriore e in sei casi a prevalenza posteriore e in tre casi una lesione SLAP I. In un caso della lesione Muffet è stata effettuata una sezione del bicipite ed una tenodesi intra-articolare secondo Rodosky. Nelle lesioni SLAP I non è stata effettuata alcuna stabilizzazione. Il Constant score preoperatorio aveva un valore di 46 e quello di Rowe di 48.

Tecnica chirurgica

L'intervento è stato condotto in decubito laterale, con anestesia generale fino al 29 e dal 2009 al 2014 con anestesia del plesso cervicale e generale. L'arto è stato posizionato con trazione di 5 kg con inclinazione di 45° e spalla anteposta di 15°.
L'accesso artroscopico posteriore standard è servito alla esplorazione articolare. Sono stati praticati gli accessi medio glenoideo e l'antero-superiore (Fig. 3) in 40 casi su 43. Una volta identificata la lesione (Fig. 4) con full radius motorizzato è stato attentamente cruentato il polo glenoideo superiore fino ad esporre la superficie ossea sottocorticale, gesto indispensabile per una corretta cicatrizzazione del cercine glenoideo e dell'ancora bicipitale e in tutti i casi sono state effettuate due o tre micro fratture ad ore 11 per la spalla destra e alle ore 1 per la sinistra sul bordo glenoideo decorticato e comunque posteriormente all'ancora bicipitale.
In 6 casi, con lesioni ampie dell'ancora posteriormente, è stato necessario utilizzare 2 ancore una anteriore ed un'altra posteriore all'ancora per una più stabile riparazione. All'inizio della nostra esperienza il portale supero anteriore, è stato penetrato con una cannula di 8 mm poiché veniva utilizzata la pinza di Caspari, successivamente è stata sempre utilizzata una cannula di 6 mm

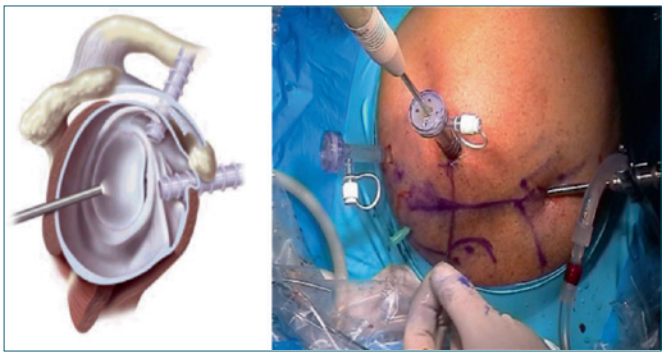

Figura 3. Disegno schematico dei portali artroscopici standard, con foto intraoperatoria degli accessi (ottica posteriore).

Figura 4. Reperto intraoperatorio di lesione SLAP II.

avendo utilizzato poi suture-grasper. La glenoide è stata perforata sistematicamente superiormente nella zona dell'attacco dell'ancora alle ore 12 con punta di 2,9 mm (Fig. 5 a, b).
Le lesioni SLAP, sono state riparate utilizzando un penetrating grasper o un clever hook introdotti attraverso l'accesso antero-superiore, il filo trasportatore è stato recuperato quindi dal portale antero-inferiore, in questo modo il wire-loop si è venuto a trovare nel portale cannulato superiore. (Fig. 6 a, b).
Dopo aver fatto scivolare all'interno dell'articolazione il filo trasportatore dell'ancora, l'ottica è stata orientata in modo da seguire il passaggio del loop nel tessuto da reinserire,

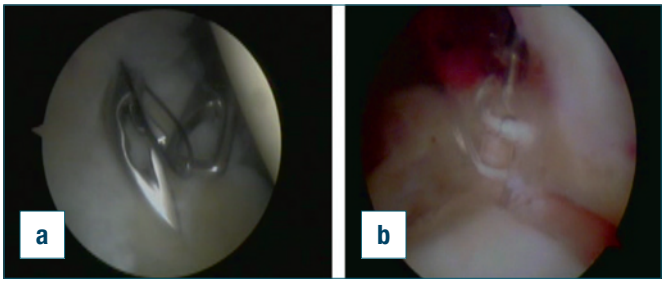

Figura 6. a) Penetrating grasper attraverso l'accesso antero-superiore e recupero del filo guida; b) ancora nel portale cannulato superiore.

per poi dirigere l'ancora senza nodo nel foro preparato sul tubercolo (Fig. 7 a, b).
La riparazione della lesione SLAP è stata effettuata in 6 casi con due ancore sul polo superiore associata ad una terza ancora per il legamento gleno-omerale medio. In undici casi è stata utilizzata una sola ancora al centro del polo superiore glenoideo e associata una ancora per la riparazione del legamento gleno-omerale medio. In un caso il tendine è stato tenodesizzato con tecnica di Rodosky e negli altri è stata utilizzata una sola ancora sul polo glenoideo per isolata lesione SLAP II. In 11 casi è stata riscontrata una lesione della faccia articolare del sovraspinoso e parziale del sottospinoso trattata con debridement perché inferiore al 50%. In un caso la lesione è stata riparata perché a tutto spessore. In due casi (nuoto) è stata effettuata una esplorazione dello spazio sottoacromiale ed una acromionplastica.
I pazienti sono stati immobilizzati con tutore post-operatorio per 4 settimane. Partendo dal 18° giorno post-operatorio i pazienti praticano esercizi di mobilizzazione passiva assistita in acqua ed esercizi autoassistiti passivi nel piano scapolare. L'articolarità completa è stata raggiunta in media dopo 40 giorni, lo sport è consentito dopo 6 mesi.

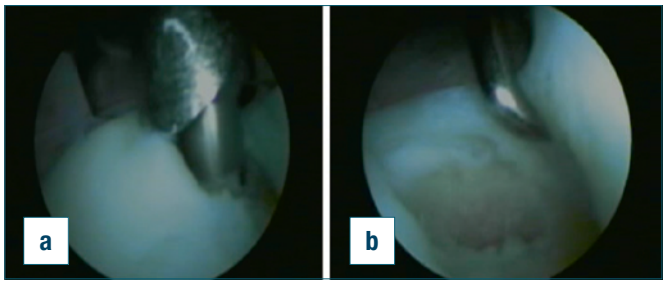

Figura 5. a) Perforazione della glenoide superiormente; b) esposizione della lesione.

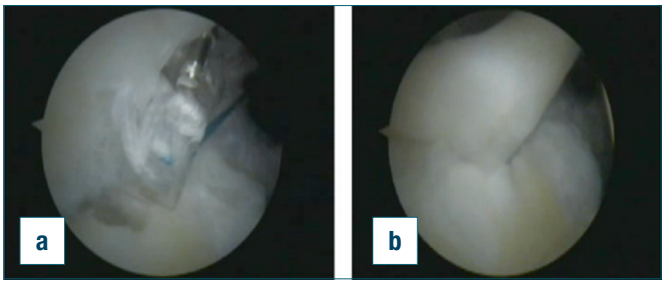

Figura 7. a) Passaggio del loop nel tessuto da reinserire; b) inserire dell'ancora nel foro sul tubercolo.

Risultati

I risultati clinici ottenuti sono stati eccellenti in 36 casi (83,7%), buoni in 5 casi (11,7%), discreti in 1 caso (2,3%) e cattivi in 1 caso (2,3%). Il caso con risultato definito discreto è stato valutato più volte clinicamente in 10 anni e sempre con ottimo risultato ma a 14 anni dalla stabilizzazione artroscopica è stata osservata dopo una gara di nuoto dolore alla spalla e con RMN è stata ritrovata una lesione small a tutto spessore della cuffia mentre nessun danno visibile vi era all'ancora bicipitale. Il paziente con risultato cattivo è stata sottoposto a revisione chirurgica a distanza di un anno dall'intervento per l'instaurarsi di una rigidità (2,3%) dolorosa della spalla sottoposta a riparazione ed è stata effettuata una tenotomia del capo lungo del bicipite ed una capsulectomia completa (Fig. 8).

In 20 casi è stata anche valutata la guarigione della SLAP con un esame di controllo di Risonanza Magnetica che ha mostrato in tutti i casi una buona cicatrizzazione nella regione sovraglenoidea. Nel 85% dei casi persistevano i segni dell'ancora (Fig. 9). Non sono state osservate aree cistiche o ingrandimenti geodici della sede di infissione dell'ancora riassorbibile.

In nessun caso sono state ritrovate aree di sofferenza condrale diffuse della testa omerale. In un caso è stata osservata una lesione GLAD con un danno del polo inferiore della testa (Samilson stadio II) asintomatica

Il Constant score è passato da un valore medio di 64 a 95 e quello di Rowe da un valore medio di 48 a 96. Il punteggio SST nei diciotto casi è stato 10,9 (8-12).

I pazienti sportivi semiprofessionisti sono ritornati a fare sport allo stesso livello nel 75% dei casi mentre i sei sportivi professionisti sono tutti ritornati allo stesso livello.

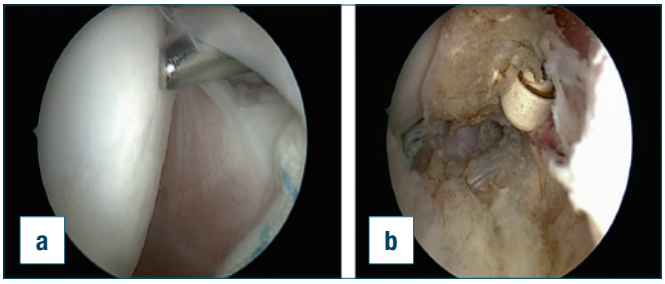

Figura 8. Tenotomia del capo lungo del bicipite.

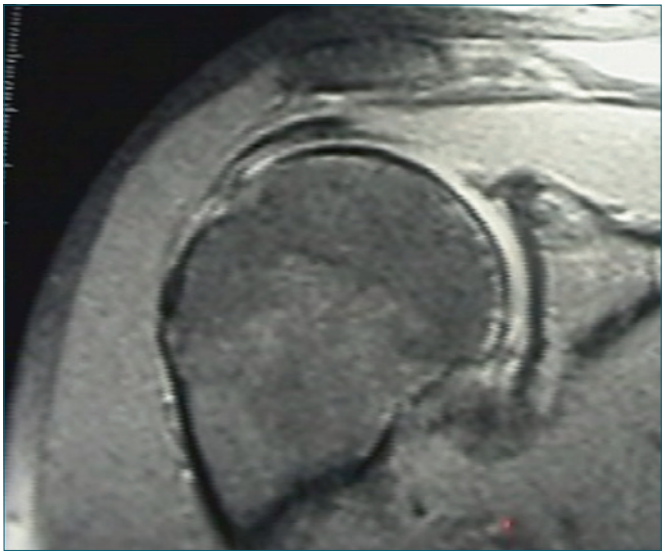

Figura 9. Controllo di RMN a 90 mesi.

Discussione

L'importanza del complesso labrale superiore nella stabilizzazione della gleno-omerale è stata dimostrata in diversi studi clinici e biomeccanici [7]. Il capo lungo del bicipite, nella sua componente intraarticolare contribuisce alla stabilità anteriore dell'articolazione gleno-omerale, aumentando la resistenza della spalla alle forze torsionali nella posizione di rotazione esterna ed abduzione ed inoltre aiuta anche a diminuire lo stress articolare sul legamento gleno-omerale inferiore [1]. Dopo l'inquadramento nosologico negli sportivi di lancio, fatto per primo da Andrews [1] e seguito poi dall'approfondimento di Snyder [2] negli anni '90, la diagnosi ed il trattamento delle lesioni SLAP isolate e cosiddette sovra equatoriali è stata oggetto di dibattito sia sulla indicazione che sulle metodiche tecniche di riparazione. Mentre gli studi sull'argomento sono diventati più numerosi, con pubblicazioni di molte serie di pazienti trattati, dove è stato evidenziata la necessità di passare dalle iniziali tecniche consigliate di semplice debridment, a tecniche più sofisticate di riparazione del difetto, non ci sono state molte ricerche nella Letteratura degli ultimi 20 anni, di tipo prospettico, che dimostrino come il numero di casi sia realmente aumentato negli sportivi overhead e che il trattamento chirurgico sia la scelta prioritaria. Al contrario, dopo le prime indicazioni sistematiche alla chirurgia artroscopica, a seguito della potenzialità terapeutiche mini-invasive artroscopiche in questa nuova patologia, è apparso evidente che il trattamento chirurgico era difficile, perché diversi fattori avevano dimostrato di influenzare negativamente i risultati del trattamento stesso: la diagnosi strumentale, non sempre corrispondente a quella anatomo-chirurgica, che a sua volta spesso era di difficile interpretazione intraoperatoria, l'età del paziente, il livello di attività, la qualità dei tessuti del labbro, la patologia concomitante sia della capsula che della cuffia

e, non ultima, la tecnica di fissazione della lesione ed i materiali [3]. Il numero di complicanze riportato è risultato vario ed ampio. Tra le forme più significative Weber [6] riporta una percentuale alta di danni condrali legati alla tecnica di riparazione e rigidità dolorose caratterizzate da condropatie irreversibili della testa e della glena, dolore residuo e soprattutto basse percentuali di non ritorno allo sport. Da non trascurare il numero di falsi positivi descritti e poi trattati chirurgicamente come pubblicato in uno studio di Blaine [8] che ha sottolineato la difficoltà di riscontrare il danno anatomo-patologico e come molti dei pazienti trattati non avevano bisogno della chirurgia. Nella nostra casistica il numero di complicanze condrali ed i falsi positivi sono stati molto bassi (4,3%) poiché abbiamo sempre dato importanza alla selezione dei pazienti sia con attento esame clinico che con una diagnostica per immagini molto accurata e soprattutto perché abbiamo da sempre osservato la regola di non porre sul tavolo operatorio un paziente sportivo giovane con spalla dolorosa prima di aver provato a rieducare la spalla e a tenere a riposo il soggetto almeno per tre mesi. Rischi potenziali che abbiamo osservato nella nostra tecnica, in particolare quando abbiamo impiantato due ancore perforando dal portale antero superiore la parte posteriore dell'ancora bicipitale, ma che anche in altre studi sono stati segnalati in maniera anche più numerosa, sono lo "slippage" della punta del trapano anteriormente o posteriormente alla rima glenoidea, con formazione di piccole abrasioni cartilaginee.

Dopo i lavori di Weber [6] e Kim [9], relativi alla incidenza dell'aumento della lesione SLAP con l'aumentare dell'età, l'attenzione a non trattare i pazienti o addirittura ad annullare l'effetto dell'ancora bicipitale sulla patomeccanica del dolore, ha indotto i chirurghi a prediligere la tenodesi del bicipite piuttosto che la riparazione ed ha determinato la consapevolezza di non dovere trattare chirurgicamente sistematicamente questi pazienti, in particolare gli sportivi sintomatici tra 30 e 40 anni [10]. Anche nella nostra esperienza, dopo i primi entusiasmi relativi alla diagnostica per immagini per la nuova patologia degli sportivi e la spinta verso il trattamento chirurgico, considerando le difficoltà interpretative anche delle indagini più sofisticate (artro-RMN) e le complicanze secondarie riportate dalla Letteratura ed osservate in un nostro paziente nei primi casi della serie, abbiamo modificato ulteriormente il protocollo allungando fino a sei mesi il periodo riabilitativo. Altri risultati incoraggianti della riabilitazione sono stati riportati in modo positivo anche dalla recente Letteratura, in oltre il 50% dei pazienti. Eduards S.L. [8] ha riportato su 371 pazienti con lesione SLAP trattati con la sola riabilitazione il ritorno sistematico allo sport, anche se non tutti allo stesso livello: il 71% era tornato agli stessi o migliori livelli antecedenti alla sintomatologia dolorosa, ma praticavano sport non di lancio. Dei 15 atleti overhead solo 10 (67%) erano tornati agli stessi livelli, mentre 5 erano peggiorati.

Dall'analisi critica della nostra breve serie i casi clinici con cattivi risultati a breve medio termine sono stati bassi (2,3%) e le complicanze osservate sono relative alla prima fase della nostra esperienza, quindi probabilmente più compatibili con l'inizio della curva di apprendimento tecnico forse anche per un iper-trattamento avendo ritrovato nel caso sottoposto a second look lo sfondato sovrabicipitale completamente ristretto dalla cicatrice.

Il miglioramento della tecnica chirurgica per la sua semplificazione con l'uso di ancore senza nodo e la scelta di non avere bloccato sistematicamente posteriormente l'ancora bicipitale ed il cercine postero superiore in modo troppo stabile e di avere praticato microfratture sul bordo osseo, potrebbero spiegare il numero significativamente alto di pazienti (circa 80%) con buon risultato e rivisti a distanza senza dolore e con segni strumentali di guarigione del cercine fibroso osservato alla RM.

Nel nostro studio i 6 pazienti che praticavano sport overhead in maniera agonistica sono ritornati allo stesso livello rispetto alla quota del 75% nei pazienti amatoriali. Questi dati sono molto importanti poiché enfatizzano alcuni aspetti del recupero funzionale sportivo, che è diverso a seconda di come i soggetto viene seguito. Infatti il controllo continuo e la gradualità della ripresa nonché la motivazione dei soggetti potrebbero essere la spiegazione di questa differenza significativa. Anche se i casi da noi studiati sono numericamente molto limitati e appartenenti a gruppi non omogenei di soggetti per attività sportiva, la bontà del risultato osservato con bassa percentuale di complicazioni quali rigidità e persistenza del dolore, potrebbe essere legata all'utilizzo di una sola ancora centrale e alla stabilizzazione naturale della parte posteriore del cercine ottenuta con cicatrizzazione meno rigida determinata dalla biologia delle microfratture. Queste ultime, usate anche sistematicamente nella riparazione ampie della cuffia, hanno dimostrato il loro apporto favorevole alla cicatrizzazione. L'utilizzo di ancore senza nodo e la tecnica semplice di impianto ha potuto semplificare la riparazione delle SLAP riducendo il contatto eccessivo dei nodi con i tessuti dello sfondato sinoviale superiore [10]. Il nostro studio anche se riguarda una serie molto piccola di pazienti, sembrerebbe interessante poiché In Letteratura sono riportati buoni risultati compresi tra il 3,4% ed il 97% dei pazienti, ma con follow-up solo a breve e medio temine compresi tra i 12 ed i 63 mesi [6]. I nostri risultati positivi in oltre 80% dei casi hanno invece un follow-up di oltre 10 anni e questo dato non si ritrova facilmente in Letteratura e da esso si può dedurre che quando l'indicazione è corretta e la procedura viene effettuata in modo attento e delicato, ed i pazienti ben seguiti sui temi di ripresa allo

sport il risultato può essere duraturo nel tempo rifacendo sistematicamente lo stesso gesto sportivo. Infatti i test di valutazione del dolore sono stati negativi ed il risultato è stato buono anche sul dato della microinstabilità per l'assenza di segni positivi di apprensione osservati a distanza. L'importanza di stabilizzare la SLAP nella instabilità antero-inferiore conclamata è stato sostenuto anche da Patzer et al. [7] che hanno mostrato come l'effetto stabilizzante del complesso del labbro superiore aumenta la stabilità della gleno-omerale e questo risultato spingerebbe l'indicazione alla riparazione delle lesioni SLAP sia isolate che associate, soprattutto nei pazienti più giovani e di alto livello sportivo. Tuttavia, appare evidente che anche se la riparazione restituisce la stabilità articolare non restituisce una biomeccanica tale da permettere ad atleti overhead di ritornare con percentuali molto alte allo stesso livello sportivo [5]. Il caso occorso alla nostra osservazione della nuotatrice che ha avuto un risultato ottimo per dieci anni e dopo 14 anni dalla riparazione è stata osservata la lesione del sovraspinoso sintomatica, potrebbe essere proprio spiegato con la modificazione del gesto atletico e successivo impingement cronico sottoacromiale.

Limitazioni

Questo studio ha diverse limitazioni. Non tutti i pazienti hanno praticato controlli di RMN sistematici nei dieci anni dopo l'intervento per poter studiare nel tempo la risposta del tessuto osseo e delle parti fibrose del cercine all'impianto delle ancore e delle perforzazioni ossee praticate. I venti pazienti avrebbero dovuto avere una valutazione con Artro RMN, infatti solo questa metodica ha dimostrato di avere una sensibilità e specificità alta nella valutazione delle lesioni SLAP e degli esiti. Non abbiamo potuto valutare con calcoli statistici i risultati perché i record studiati sono stati esigui ed i casi riguardavano gruppi molto eterogenei tra di loro per il gesto sportivo praticato.

Conclusioni

Alla luce della osservazione clinica di questi piccola serie di pazienti sportivi visti a lungo termine, avendo valutato oggettivamente e soggettivamente i risultati, si può concludere che la selezione e l'inquadramento clinico e strumentale è fondamentale per ottenere un ritorno allo sport dei pazienti affetti da SLAP isolata o associata a instabilità minore. La tecnica delle ancore senza nodo non ha creato danni iatrogeni importanti e severe complicazioni intraoperatorie, ha garantito una ottima tenuta e non ha creato significativi problemi di conflitto con altre strutture endoarticolari. L'associazione con microfratture potrebbe essere un gesto terapeutico accessorio per ottenere una cicatrizzazione più idonea e biologica per lo sport di lancio. In nessun caso sono state evidenziate alterazioni legate a sindrome disreattive da materiali sia nello scheletro glenoideo che nei tessuti viciniori.

Bibliografia

1. Andrews JR, Carson WG Jr, McLeod WD. *Glenoid labrum tears related to the long head of the biceps*. Am J Sports Med 1985;13:337-41.
2. Snyder SJ, Karzel RP, Del Pizzo W, et al. *SLAP lesion of the shoulder*. Arhroscopy 1990;6:274-9.
3. Habermeyer P, Walch G. *The biceps tendon and rotator cuff disease*. In: Burkhead WZ, ed. *Rotator cuff disorders*. Baltimore: Williams & Wilkins 1996, pp. 142-159.
4. Alpert JM, Wuerz TH, O'Donnell TF, et al. *The effect of age on the outcomes of arthroscopic repair of type II superior labral anterior and posterior lesions*. Am J Sports Med 2010;38:2299-303.
5. Brockmeier SF, Voos JE, Williams RJ III, et al. *Outcomes after arthroscopic repair of type-II SLAP lesions*. J Bone Joint Surg Am 2009;91:1595-603.
6. Weber SC, Martin DF, Seiler JG III, et al. *Superior labrum anterior and posterior lesions of the shoulder: incidence rates, complications, and outcomes as reported by American Board of Orthopedic Surgery. Part II candidates*. Am J Sports Med 2012;40:1538-43.
7. Russo R, Cautiero F, Della Rotonda G. *Risk factors for recurrent shoulder dislocation arthroscopically managed with absorbable knotless anchors.* Advances in Orthopedic Surgery, 2014), Article ID 964358.
8. Edwards SL, Lee JA, Bell JE, et al. *Nonoperative treatment of superior labrum anterior posterior tears: improvements in pain, function, and quality of life*. Am J Sports Med 2010;38:1456.
9. Kim TK, Queale WS, Cosgarea AJ, et al. *Clinical features of the different types of SLAP lesions: an analysis of one hundred and thirty-nine cases*. J Bone Joint Surg Am 2003;85-A:66-71.
10. Oh JH, Lee HK, Kim JY, et al. *Clinical and radiologic outcomes of arthroscopic glenoid labrum repair with the Bio-Knotless suture anchor*. Am J Sports Med 2009;37:2340-8.

Gli Autori dichiarano di non avere alcun conflitto di interesse con l'argomento trattato nell'articolo.

ARTICOLO ORIGINALE

Giornale Italiano di Ortopedia e Traumatologia
2015;41:343-349

Il trattamento delle fratture del radio distale con placca INTEOS® Radius M3 Hofer: nostra esperienza e risultati preliminari

The treatment of distal wrist fractures with INTEOS® Radius M3 plate: experience and preliminary results

Giancarlo De Marinis[1] *(foto)*
Fabrizio Vitullo[2]
Alberto Di Gregorio[2]
Barbara Rossi[3]

[1] Ortotraumatologia e P.S.I.C.O.T., Latina; [2] Ortopedia, Casa di Cura "Città di Aprilia", Latina; [3] UO Ortopedia e Traumatologia, USL Umbria 1

Riassunto

Introduzione. Come gold standard di trattamento delle fratture distali di radio (FDR), le moderne placche volari anatomiche a stabilità angolare garantiscono una riduzione stabile e un recupero precoce dell'articolarità. Scopo del lavoro è descrivere l'esperienza e i risultati di FRD trattate con placca volare INTEOS® Radius M3 Hofer.

Metodi. È uno studio retrospettivo su 50 FRD (28 donne 22 uomini, età 27-81 anni) trattate con tecnica ORIF e placca volare ad angolo fisso e 2 mm di spessore INTEOS® Radius M3 Hofer. E' stato eseguito uno specifico protocollo di imaging preoperatorio e riabilitazione postoperatoria. La valutazione funzionale postoperatoria includeva parametri radiografici, palmar tilt, inclinazione e angolazione radiale, questionario DASH e il Mayo Modified Wrist Score.

Risultati. Tutte le fratture sono guarite in 6-8 settimane con ottima congruenza articolare e senza complicanze. La motilità media del polso a 6 mesi è stata 80° flessione, 83° estensione, 35° deviazione ulnare. Il punteggio DASH era compreso tra 0 e 10 per la maggior parte dei pazienti. In nessun caso il punteggio Mayo Modified Wrist Score è risultato scarso.

Discussione. L'impianto condivide con le placche in titanio di ultima generazione la doppia filiera prossimale di viti con stabilità angolare e un sottile profilo anatomico. Presenta maggiore rigidità e resistenza a carichi assiali, spessore e lunghezza variabili, maschera guida, possibilità di inserire fino a 9 viti a stabilità angolare nella regione epifisaria di varia filettatura. Questo impianto esprime infine l'innovativa poliassialità delle viti sia epifisarie che diafisarie, personalizzando la sintesi alla morfologia della frattura.

Parole chiave: fratture di radio distale, placca volare, placche di ultima generazione, placca INTEOS® Radius M3

Summary

Introduction. *As gold standard in the treatment of the fractures of the distal radius (FDR), the modern anatomic volar plates with angular stability guarantee a stable reduction and early recovery of motion. The aim of the study is to describe the experience and results of FDR treated with the INTEOS® Radius M3 Hofer volar plate.*

Methods. *A retrospective study of 50 FRD (28 women 22 men, aged 27 to 81 years) treated with ORIF technique and fixed-angle and 2 mm thick INTEOS® Radius M3 Hofer volar plate. A specific imaging protocol preoperative and postoperative rehabilitation were performed. Postoperative functional assessment included radiographic parameters, palmar tilt, radial inclination angle, the DASH questionnaire and Modified Mayo Wrist Score.*

Results. *All fractures healed in 6-8 weeks with favorable joint congruence and with no complications. The average motility of the wrist at postoperative 6 months was 80° flexion, 83° extension, 35° ulnar deviation. The DASH score was a value between 0 and 10 for the majority of patients. The Modified Mayo Wrist Score was positive in all cases.*

Discussion *The implant is similar to latest generation- titanium plates for its dual proximal row*

Indirizzo per la corrispondenza:
Barbara Rossi
Dipartimento Chirurgico, UO Ortopedia e Traumatologia, USL Umbria 1, Presidio Ospedaliero Gubbio-Gualdo Tadino
largo Unità d'Italia
06024 Loc. Branca, Gubbio (PG)
E-mail: barbararossi82@yahoo.it

of screws with angular stability and thin contoured. However, it shows a greater rigidity and resistance to axial loads, variables thickness and length, a driving mask, the possibility of inserting up to 9 varying threaded screws with angular stability in the epiphyseal region. This system finally expresses the innovative multiple angular displacement of both epiphyseal that diaphyseal screws, customizing the osteosynthesis to the morphology of the fracture.

Key words: *fractures of distal radius, volar plate, latest generation plate, INTEOS® Radius M3 plate*

Introduzione

Le fratture del radio distale (FRD) sono tra le lesioni più frequenti dello scheletro (20% delle fratture totali), nonché le fratture a maggior indicazione di trattamento chirurgico dopo le fratture del femore prossimale. L'incidenza in Italia è 85.000 nuove fratture/anno, con costi annuali stimabili in 88 milioni di euro. Nonostante il noto picco bimodale (età pediatrica e senile), la loro incidenza è crescente sia per l'allungamento dell'aspettativa di vita sia per l'aumentato livello di attività della popolazione anziana; inoltre, le fratture più complesse si riscontrano nei giovani adulti per traumi ad alta energia (incidenti stradali, lavorativi, traumi sportivi). Considerando l'eterogeneità dei pazienti, le esigenze funzionali e la frequente necessità di un recupero precoce e completo, la notevole complessità di alcune fratture e che circa il 50% sono articolari con potenziale esito in artrosi secondaria di polso, le FRD continuano ad essere una sfida impegnativa per il chirurgo ortopedico [1-5]. Grazie all'affinamento della procedura chirurgica e al miglioramento dei mezzi di sintesi negli ultimi vent'anni, l'attuale trend di trattamento delle FRD pluriframmentarie meta-epifisarie, di tipo C secondo la classificazione AO [6], è la riduzione a cielo aperto e fissazione interna (ORIF) con placche volari, indipendentemente dall'età del paziente e dalla qualità dell'osso [3 4 7 8]. Nonostante la non-univocità di risultati da metanalisi recenti, le placche sembrano rivelarsi migliori rispetto alla fissazione esterna e ai fili di Kirschner poiché consentono di ottenere una riduzione più anatomica, stabile e duratura della frattura e quindi una precoce mobilizzazione articolare con maggior garanzia di risultati funzionali ottimali a breve e lungo termine [3 4 9-12]. I sistemi di fissazione a viti bloccate si sono dimostrati superiori in termini sia di rigidità che di stabilità sul focolaio di frattura quando paragonato con le placche volari e dorsali con viti convenzionali [5]. Le placche ad angolo fisso, garantendo una sufficiente stabilità anche se posizionate sul lato opposto alla scomposizione, consentono di trattare con un approccio volare anche fratture a scomposizione dorsale [13 14]. L'evoluzione dei materiali e del design, con l'intento di realizzare un'osteosintesi con minor ingombro e sempre maggiore stabilità e versatilità di fissazione, ha permesso dapprima l'introduzione di placche a stabilità angolare che si comportano biomeccanicamente da fissatore interno, minimizzando le possibilità di mobilizzazione e ampliando le indicazioni anche nei casi di comminuzione od osteoporosi; le placche di ultima generazione, dette anche a stabilità angolare "multidirezionale", permettono al chirurgo di variare, entro un certo range premodellato, l'angolazione delle viti [15 16]. Inoltre, le placche a stabilità angolare anatomiche a basso profilo, oltre a possedere caratteristiche di valida tenuta dell'impianto, danno un minor conflitto con le strutture tendinee e vascolo-nervose adiacenti rispetto alle placche di vecchia generazione [17 18]. Non è più la frattura che si adegua alla placca: abbiamo ormai a disposizione una vasta gamma di impianti che possano adeguarsi al meglio alla morfologia della frattura in ogni singolo caso. Scopo del lavoro è descrivere l'esperienza dell'Istituto Chirurgico Ortopedico Traumatologico di Latina e i risultati a breve-medio termine nel trattamento di FRD trattate con placca volare INTEOS ® Radius M3 Hofer.

Materiali e metodi

In un periodo compreso tra settembre 2013 e dicembre 2014 sono state trattate 50 fratture di polso tipo A, B e C della Classificazione AO [6]. Ventotto donne e 22 uomini di età compresa tra 27 e 81 anni sono state trattate chirurgicamente dai medesimi operatori con la placca volare ad angolo fisso da 2 mm di spessore tipo INTEOS® Radius M3 Hofer. Sono stati trattati 23 polsi sinistri e 27 destri. Le fratture sono state distinte secondo la classificazione AO [6], 16 identificate come A (5 A1, 4 A2, 7 A3), 13 come B (2 B1, 4 B2, 7 B3) e 21 come C (5C1, 10 C2 e 6 C3). In 7 pazienti è stata eseguita una TAC pre-operatoria con ricostruzione 3D della superficie articolare. Tutte le sintesi sono state eseguite con paziente in posizione supina e con fascia ischemica, utilizzando un approccio volare secondo Henry [13], anche in caso di frattura a scomposizione dorsale, stabilizzazione temporanea della frattura previa riduzione con fili di Kirshner e solo successivamente si è posizionata la placca volare. Il corretto posizionamento della placca e la riduzione della frattura sono state sempre controllate sotto guida fluoroscopica, seguito da reinserzione finale del pronatore quadrato (Fig. 1).

Il protocollo post-operatorio ha previsto la tutela in stecca di zimmer modellata in leggera dorsiflessione con appog-

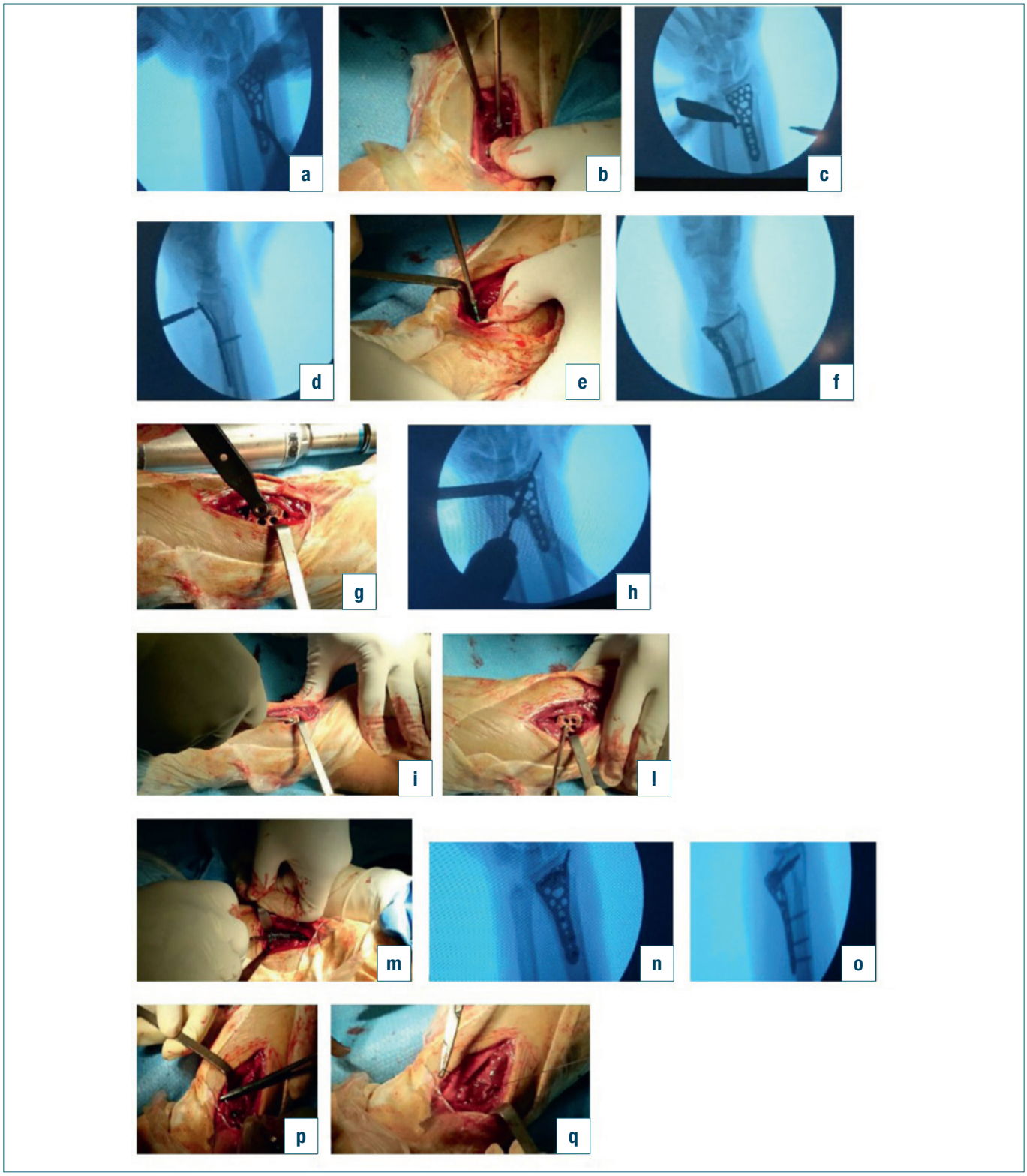

Figura 1. Fasi dell'intervento chirurgico: (**a, b, c**) posizionamento della placca e suo fissaggio tramite vite bicorticale a compressione nel foro-asola centrale sotto controllo amplioscopico, (**d, e, f, g, h, i**) posizionamento della vite per la stiloide radiale, notare l'inclinazione estremamente utile e precisa data dalla maschera guida, (**l, m, n, o**) posizionamento delle viti distali e prossimali, (**p, q**) plastica ricostruttiva del pronatore quadrato.

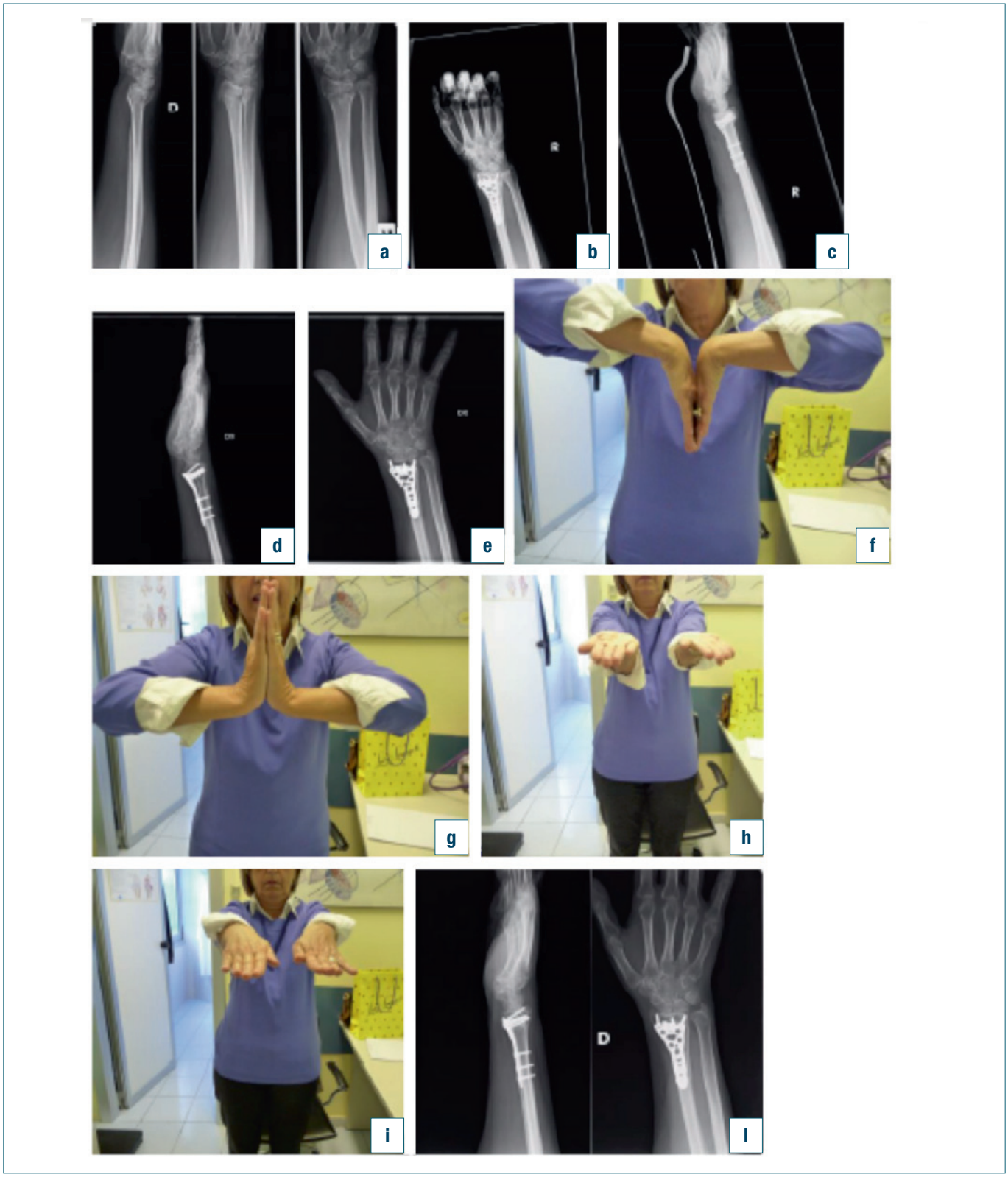

Figura 2. Caso clinico. (**a**) Rx preoperatorio di frattura di tipo 23C2 (comminuzione sia volare che dorsale) in paziente F, 63 anni; (**b, c**) Rx post-operatorio; (**d, e**) controllo radiografico a 6 mesi; (**f, g, h, i**) controllo clinico a 6 mesi; (**l**) controllo Rx ad 1 anno.

gio per le dita in flessione. Tutti i casi sono stati controllati per desutura a 15 giorni, rimozione della stecca di zimmer e inizio di fisiochinesiterapia per i pazienti con frattura di tipo B; nei pazienti con frattura di tipo C la rimozione della stecca è avvenuta dopo 3 settimane, seguita da prescrizione riabilitativa. Il follow-up clinico e radiografico è stato al primo mese e a 3-4 mesi dall'intervento chirurgico. La valutazione funzionale definitiva è stata eseguita a 6 mesi dall'intervento, utilizzando parametri radiografici oggettivi, quali formazione di callo osseo, misurazioni del palmar tilt e inclinazione e angolazione radiale; quanto ai test soggettivi, tutti i pazienti sono stati rivalutati utilizzando il questionario DASH nella versione italiana [19] che valuta la capacità di utilizzo dell'arto superiore, dalla spalla alla mano, e il Mayo Modified Wrist Score, indagando sul dolore, sulla funzionalità del polso, sull'arco di movimento e sulla forza di presa.

Risultati

Tutte le fratture sono guarite con un tempo di consolidazione fra le 6 e le 8 settimane (media: 4,8); non si sono riscontrati segni radiografici di necrosi a carico dei frammenti di frattura. La congruenza articolare si è sempre mantenuta ottimale, con dislivelli articolari mai superiori a 2 mm. La motilità media del polso a 6 mesi è stata 80° in flessione (range 15-90°), 83° in estensione (range 10-90°), 35° di deviazione ulnare (range 15-55°) (Fig. 2). La media finale della motilità dell'avambraccio è risultata 80° di pronazione (range 67-85°) e 78° di supinazione (range 70-90°). La forza di presa media è stata del 10% inferiore rispetto al lato controlaterale. Il punteggio DASH ottenuto è stato, per la maggior parte dei pazienti, un valore compreso tra 0 e 10, con il punteggio più basso pari a 30 (Fig. 3). In nessun caso il punteggio Mayo Modified Wrist Score risultato scarso (Fig. 4). Confrontando i tempi di recupero medi in entrambi i sessi, si evidenzia un recupero più rapido nei maschi, con una media di 53 giorni.

Discussione

Il trattamento delle FRD è sempre più di tipo chirurgico, in continua evoluzione alla ricerca della miglior tecnica chirurgica. Nonostante le numerose opzioni possibili e che non ci siano ancora dati in Letteratura che ne dimostrino l'assoluta superiorità rispetto ad altre procedure, la sintesi volare con placca a stabilità angolare permette di affrontare pressoché ogni tipo di frattura, muovendosi sempre più nella direzione di rappresentare l'indicazione *gold standard* delle FRD [3-5 8 11 15]. La prima placca con viti bloccate ad angolo fisso è stata l'LCP, ma recentemente nuovi impianti sono stati sviluppati, sempre con lo stesso sistema di vite bloccata alla placca, con design e innovazioni sempre più performanti. Alla luce dell'importanza di garantire uno spessore ridotto e un profilo anatomico a rispetto dell'osso subcondrale, della linea spartiacque e del tendine flessore lungo del pollice, le placche a stabilità angolare di ultima generazione attualmente disponibili presentano caratteristiche ormai irrinunciabili: basso profilo, superficie liscia, bordi arrotondati e smussi, "effetto mensola" da sostegno all'osso subcondrale ed ai frammenti articolari.

La placca INTEOS® Radius M3 condivide con le moderne placche in titanio di ultima generazione la doppia filiera prossimale di viti con stabilità angolare, uno spessore minore, un profilo anatomico con porzione radiale che termina più prossimalmente rispetto a quella ulnare e dai bordi arrotondati e smussi. Schuller et al. [20] hanno confrontato *ex vivo* le caratteristiche biomeccaniche e la resistenza a fatica di diverse placche volari di ultima generazione per FRD AO-23C2: la placca Hofer® presentava la maggiore rigidità e resistenza alla deformazione da

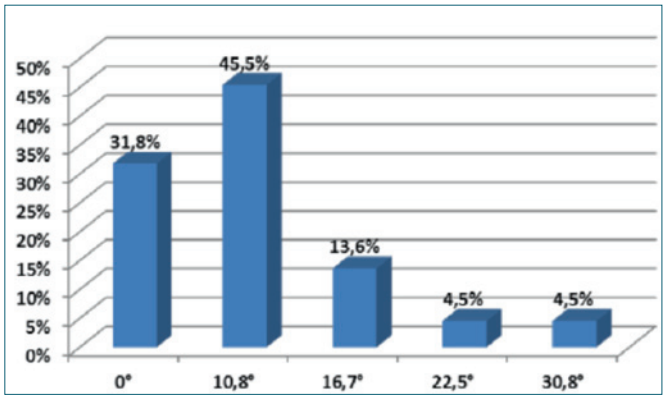

Figura 3. Punteggio DASH a 6 mesi postoperatori.

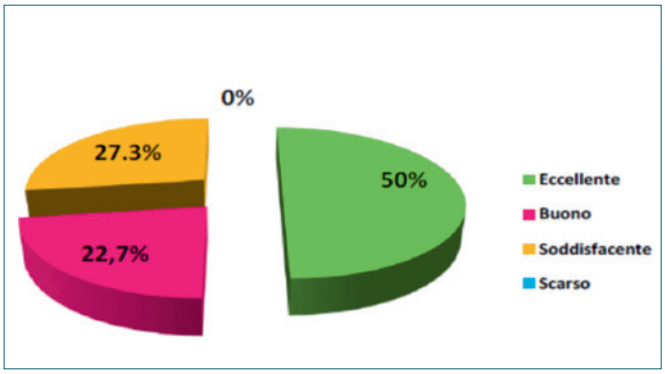

Figura 4. Classi di giudizio secondo il punteggio Mayo Modified Wrist Score a 6 mesi postoperatori.

carichi assiali, specie nel caso in cui le viti bloccate distali erano da corticale e non da spongiosa. Il basso profilo, con fori per le viti anatomicamente preangolati, consente di posizionare la placca molto distale, sul versante ulnare del radio a ridosso della linea spartiacque e perciò della superficie articolare, adattandosi con minimo ingombro al promontorio del radio e minima interferenza sulle parti molli. Il profilo smusso, arrotondato ed anatomico evita conflitti con i tessuti molli, in particolare con il tendine flessore lungo del I dito. Inoltre, il bordo distale ha la porzione radiale che termina più prossimalmente rispetto a quella ulnare, mantenendo però la possibilità di raggiungere facilmente anche i frammenti più distali della stiloide radiale sfruttando la possibilità di fissaggio con fili di Kirschner e la multi direzionalità delle viti. Una superficie piatta ed a maggiore contatto con l'osso garantisce anzi una maggiore aderenza e sostegno allo stesso. La placca, oltre ad avere il bordo distale sagomato con il profilo della linea spartiacque, può avere sia un unico spessore di 2 mm per tutta la sua lunghezza, sia uno spessore crescente da distale a prossimale fino a 3 mm, aumentando la resistenza dell'impianto senza tuttavia influire sullo spazio ristretto in prossimità della linea spartiacque. Presenta fori per fili di Kirschner fino ad un diametro di 1,8 mm per il fissaggio temporaneo della placca all'osso, di frammenti alla placca e per la fissazione/ancoraggio capsulo-legamentoso mediante fili di sutura.

Nella nostra casistica, l'angolatura anatomica stessa ha consentito, in fratture anche di tipo C con particolare comminuzione di guidare la ricostruzione e la corretta riduzione mantenendo poi quest'ultima grazie alle viti a stabilità angolare. Il sistema offre inoltre la possibilità di intercambiare placche a profilo destro e sinistro adattandosi in tal modo alle diverse morfologie delle fratture. Una pratica maschera di guida consente alla placca di direzionare le viti distali con maggiore sicurezza per la superficie articolare consentendo allo stesso tempo di fissare i frammenti grazie alle diverse possibili angolazioni delle viti.

La placca presenta diverse lunghezze, la possibilità di inserire fino a 9 viti a stabilità angolare nella regione epifisaria, sia da spongiosa che da corticale, di diverso colore e filettatura, di dimensioni 2,5 e 3,0 mm. Queste placche rappresentano un'evoluzione delle placche "multidirezionali": queste ultime, infatti, permettono di direzionare le viti distali non più soltanto perpendicolarmente alla superficie della placca, ma sempre con angolazioni fisse e predeterminate dalla direzione del foro. La placca INTEOS® Radius M3 è invece a stabilità angolare e "variabilità angolare", dal momento che le viti epifisarie sono praticamente poliassiali, possono essere cioè posizionate secondo diverse traiettorie indipendentemente dalla direzione impartita dal foro. L'angolo di poliassialità complessivo è di ben 70° (da -35° a +35°) consentendo in tal modo l'inserimento di viti con un maggior numero di angolazioni possibili. Quando posizionate perpendicolarmente alla placca, il profilo smusso delle teste delle viti permette la scomparsa delle stesse all'interno dello spessore della placca; nel caso siano angolate rispetto alla placca, indipendentemente dal grado di inclinazione, la testa delle viti presenta solo una minima protrusione rispetto alla parete del foro, così da ridurre al minimo eventuali traumatismi sui tendini. Il sistema prevede l'inserimento di viti a compressione e l'opzione della stabilità angolare e della poliassialità anche per le viti diafisarie, garantendo migliori risultati in caso di fratture extrarticolari instabili. La flessibilità di questo sistema permette, in altre parole, l'ottimizzazione del posizionamento delle viti "personalizzata" secondo la morfologia della frattura per ottenere una riduzione stabile e duratura.

Conclusioni

Tra le placche volari di ultima generazione per il trattamento delle FRD complesse, la placca INTEOS® Radius M3 presenta le caratteristiche proprie di una "placca ideale" ad agevolare la tecnica chirurgica, rispettare l'anatomia e migliorare il risultato clinico. Minor spessore, maggior poliassialità delle viti e anatomicità soprattutto nel profilo del bordo distale sono fattori favorevoli ad un buon risultato sia clinico che funzionale. La nostra esperienza ha confermato che l'utilizzo la placca INTEOS® Radius M3 sia un trattamento di sintesi efficace e adatto a permettere precocemente, già a 2 settimane dall'intervento chirurgico, una parziale ripresa funzionale grazie alla versatilità dell'impianto, alla maggiore accuratezza della riduzione ed alla maggiore affidabilità dell'osteosintesi.

Bibliografia

1. Rubenstein LZ. *Falls in older people: epidemiology, risk factors and strategies for prevention*. Age Ageing 2006;35(Suppl 2):37-41.
2. Caruso G, Aquino A, Preziuso L, et al. *Il trattamento delle fratture del radio distale nell'anziano*. Riv Chir Mano 2010;47;1:22-30.
3. Rueger JM, Hartel MJ, Ruecker AH, et al. *Fractures of the distal radius: operative technique of fixed-angle palmar plates for extension type fractures*. Unfallchirurg 2014;117:1037-44.
4. Ruckenstuhl P, Bernhardt GA, Sadoghi P, et al. *Quality of life after volar locked plating: a 10-year follow-up study of patients with intra-articulardistal radius fractures*. BMC Musculoskelet Disord 2014;24:250.

5 Kumar S, Chopra RK, Sehrawat S, et al. *Comparison of treatmentof unstable intra articular fractures of distal radius with locking plateversus non-locking plate fixation*. J Clin Orthop Trauma 2014;5:74-8.

6 Muller ME, Nazarian S, Koch P, et al. *The comprehensive classification of fractures of long bones*. Berlin-Heidelberg-New York: Springer-Verlag 1990.

7 Fernandez DL. *Fractures of the distal radius: operative treatment*. Instr Course Lect 1993;42:73-88.

8 Fok MW, Klausmeyer MA, Fernandez DL, et al. *Volar plate fixation of intra-articular distal radius fractures: a retrospective study*. J Wrist Surg 2013;2:247-54.

9 Li-hai Z, Ya-nan W, Zhi M, et al. *Volar locking plate versus external fixation for the treatment of unstable distal radial fractures: a meta-analysis of randomized controlled trials*. J Surg Res 2015;193:324-33.

10 MacFarlane RJ, Miller D, Wilson L, et al. *Functional outcome and complications at 2.5 years following volar locking plate fixation of distal radius fractures*. J Hand Microsurg 2015;7:18-24.

11 Safdari M, Koohestani MM. *Comparing the effect of volar plate fixators and external fixators on outcome of patients with intra-articular distal radius fractures: a clinical trial*. Electron Physician 2015;7:1085-91.

12 Chaudhry H, Kleinlugtenbelt YV, Mundi R, et al. *Are volar locking plates superior to percutaneous k-wires for distal radius fractures? A meta-analysis*. Clin Orthop Relat Res 2015;473:3017-27.

13 Henry MH, Griggs SM, Levaro F, et al. *Volar approach to dorsal displaced fractures of the distal radius*. Tech Hand Up Extrem Surg 2001;5:31-41.

14 Orbay JL, Fernandez DL. *Volar fixation for dorsally displaced fractures of the distal radius: a preliminary report*. J Hand Surg 2002;27:205-15.

15 Rozental TD, Blazar PE. *Functional outcome and complications after volar plating for dorsally displaced, unstable fractures of the distal radius*. J Hand Surg Am 2006;31:359-65.

16 Nienstedt F, Huber S, Berger W, et al. *Il trattamento delle fratture distali di radio con placche e viti*. Lo Scalpello 2008;22:95-101.

17 Jupiter JB. *Current concepts review: fractures of the distal end of the radius*. J Bone Joint Surg 1991;73:461-9.

18 Orbay JL, Touhami A. *Current concepts in volar fixed-angle fixation of unstable distal radius fractures*. Clin Orthop Relat Res 2006;445:58-67.

19 Padua R, Padua L, Ceccarelli E, et al. *Italian version of Disability of the arm shoulder and hand (DASH) questionnaire. Cross-cultural adaptation and validation*. J Hand Surg 2003;28:179-86.

20 Schüller M, Drobetz H, Redl H, et al. *Analysis of the fatigue behaviour characterized by stiffness and permanent deformation for different distal volar radius compression plates*. Mater Sci Eng C 2009;29:2471-7.

Gli Autori dichiarano di non avere alcun conflitto di interesse con l'argomento trattato nell'articolo.

ARTICOLO ORIGINALE

Giornale Italiano di Ortopedia e Traumatologia
2015;41:350-355

Risultati clinici e radiologici in 11 pazienti affetti da cifosi toracica su base osteoporotica di grado severo sottoposti a correzione posteriore. Follow-up a 3 anni

Clinical outcomes and radiological results after posterior surgical correction of severe thoracic osteoporotic kyphosis in eleven patients with a minimum 3-year follow-up

Carlo Doria[1] *(foto)*
Giulia Raffaella Mosele[1]
Leonardo Puddu[1]
Massimiliano Gallo[1]
Alexandros Zachos[2]
Massimo Balsano[2]

[1] Dipartimento di Ortopedia, Università di Sassari; [2] Centro di Riferimento Regionale di Chirurgia Verterbrale, ULSS4, Ospedale di Santorso (VI)

Riassunto

Scopo dello studio. Il trattamento chirurgico delle cifosi toraciche di grado severo ad eziologia osteoporotica presenta aspetti tuttora controversi. L'osteotomia peduncolare sottrattiva (PSO) è una tecnica che permette di ottenere delle ottime correzioni della deformità associate a miglioramento clinico e radiologico.
Materiali e metodi. 11 pazienti, 2 maschi e 9 femmine con età compresa tra 60 e 65 anni e diagnosi di cifosi toracica di entità superiore a 80° sono stati trattati chirurgicamente mediante intervento di PSO con approccio posteriore in un unico tempo chirurgico. Il follow-up post-operatorio ha incluso valutazioni clinico-radiografiche a 3, 6, 12, 24 e 36 mesi. L'angolo di cifosi e il balance sagittale del rachide sono stati misurati considerando le Rx in proiezione latero-laterale. Il dolore è stato valutato con punteggi VAS e ODI.
Risultati. L'entità della cifosi toracica si è ridotta in media di 26,5° dopo l'intervento chirurgico osservando un ottimo recupero del balance sagittale. La dorsalgia e il dolore lombare sono migliorati con riduzione fino a 68,2% nei punteggi VAS.
Conclusioni. Lo studio ha confermato che la grave cifosi toracica, in pazienti correttamente selezionati per età ed entità della deformità, può essere efficacemente migliorata attraverso una chirurgia correttiva di tipo PSO. La correzione chirurgica della curva avvicina il balance sagittale del rachide ai parametri fisiologici migliorando la sintomatologia clinica.

Parole chiave: *PSO, cifosi toracica*

Summary

Purpose. *Surgical treatment of severe osteoporotic kyphosis thoracic presents still unclear aspects. A pedicle subtractive osteotomy (PSO) is a technique that allows to get good corrections for spine deformity as well as clinical and radiological improvement.*
Materials and methods. *11 patients, 2 males and 9 females with age between 60 and 65 years and diagnosis of thoracic kyphosis more than 80° were underwent surgery of PSO with posterior approach in a single surgical time. The follow-up included clinical and radiographic controls at 3, 6, 12, 24 and 36 months after operation. The angle of kyphosis and the sagittal balance of the spine were measured considering Rx in lateral projection. Pain was assessed by VAS and ODI scores.*
Results. *The severity of kyphosis thoracic was reduced by an average of 26.5° after surgery great recovery of sagittal balance. The back pain and lower back pain are improved by up to 68.2% reduction in VAS scores.*
Conclusions. *The study confirmed that the severe thoracic kyphosis, in selected patients by age and severity of the deformity, can be effectively enhanced through a corrective surgery like PSO. Surgical correction of the curve closes the sagittal balance of the spine to the physiological parameters improving clinical symptoms.*

Key words: *PSO, thoracic kyphosis*

Indirizzo per la corrispondenza:
Giulia Raffaella Mosele
Dipartimento di Ortopedia, Università di Sassari
viale Umberto I, 28
07100 Sassari
E-mail: moselegr@gmail.com

Introduzione

La cifosi toracica di grado severo può derivare da un'instabilità della colonna anteriore [1 2] e molto spesso è associata a fratture vertebrali multiple su base osteoporotica. Questi pazienti presentano generalmente problematiche di tipo estetico quali la presenza di gibbo dorsale ma la problematica principale è la sintomatologia algica quale dorsalgia, lombalgia, lombosciatalgia. Questo è sostanzialmente ascrivibile ai cambiamenti biomeccanici che la deformità comporta. È infatti nota in letteratura la correlazione tra il balance sagittale e la qualità della vita del paziente [3 4]. Alcuni pazienti possono inoltre presentare un interessamento neurologico. Il corteo sintomatologico può essere dovuto allo stress compressivo e/o distrattivo al quale il midollo spinale è sottoposto a causa della deformità [5]. Quando la terapia con ortesi, farmacologica e riabilitativa non è in grado di controllare la sintomatologia algica questi pazienti necessitano di trattamento chirurgico che non è scevro di possibili complicanze e rischi. Molteplici sono le tecniche chirurgiche descritte in letteratura [6-14] e la maggior parte di esse pone l'attenzione sulla necessità di ottenere la maggior correzione [15-17] possibile riducendo le complicanze chirurgiche intra-operatorie e post-operatorie [3]. Tra queste la PSO [18-21] è la tecnica, ad oggi maggiormente utilizzata. Essa è complessa ma, come emerso dal nostro studio, permette di ottenere ottimi risultati sia in termini radiografici che clinici.

Materiali e metodi

Tra gennaio 2010 e gennaio 2011 sono stati arruolati per il nostro studio 11 pazienti (2 maschi, 9 femmine) affetti da grave cifosi toracica con crolli vertebrali multipli. I criteri di inclusione sono stati: angolo di cifosi toracica superiore a 70°, osteoporosi diagnosticata da esame MOC e anamnesi negativa per traumi. I pazienti sono stati sottoposti ad intervento chirurgico di PSO in unico tempo tramite accesso posteriore. Gli interventi sono stati eseguiti da due operatori in due differenti strutture (Azienda Ospedaliera Universitaria di Sassari, Italia; Ospedale di Santorso ULSS4, Italia). L'età media dei pazienti al momento dell'intervento era di 62 anni e 7 mesi (56 anni e 4 mesi-68 anni e 5 mesi). L'apice della cifosi era in tutti i pazienti a livello di T5-T6 (Fig. 1a, b).

Tutti i pazienti presentavano una sintomatologia algica con insufficienza statico-dinamica del rachide ed in alcuni è stato inoltre possibile diagnosticare problemi disventilatori polmonari. In tutti i pazienti era evidente una difficile accettazione della deformità. Nessun paziente presentava deficit neurologici dovuti a stress midollare. Tutti i pazienti sono stati preventivamente trattati con trattamento con ortesi, farmaci e riabilitazione per almeno 12 mesi prima di proporre l'opzione chirurgica. Il dolore toraco-lombare è stato misurato tramite la scala del dolore VAS e il questionario ODI prima dell'intervento. Gli stessi parametri sono stati valutati e nei controlli di follow-up post operatori. Tutti pazienti sono stati sottoposti a valutazione radiografica con Rx rachide in toto in due proiezioni sia prima dell'intervento che nei controlli post operatori a 3, 6, 12, 24 e 36 mesi. Inoltre per valutare l'entità di correzione è stata eseguita TC rachide (Fig. 2a, b) e in 5 casi è stata eseguita anche la RMN (Fig. 3).

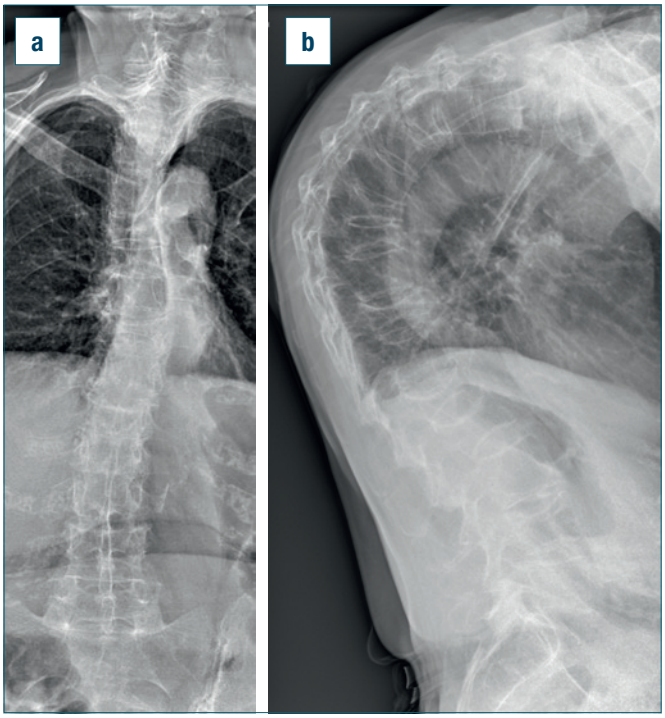

Figura 1. a) Rx antero-posteriore pre-operatorio: si valuta la deformità del rachide dorsale. b) Rx latero-laterale pre-operatorio: si osserva la cifosi toracica di grave entità.

Per ogni paziente è stato misurato l'angolo di cifosi e valutato il "sagittal balance" usando la tecnica del filo a piombo C7 considerando le radiografie full-length standing in proiezione latero-laterale. L'angolo di cifosi è stato definito prendendo in considerazione le radiografie in ortostasi in proiezione latero-laterali come l'angolo tra la limitante superiore della prima vertebra non deformata posta cranialmente alla cifosi e la limitante inferiore della prima vertebra morfologicamente normale posta caudalmente alla deformità. L'angolo di lordosi lombare è stato definito come l'angolo tra la limitante superiore di L1 e la limitante superiore di S1 descritto nelle radiografie in proiezione latero-laterali in ortostasi. Cifosi toracica è

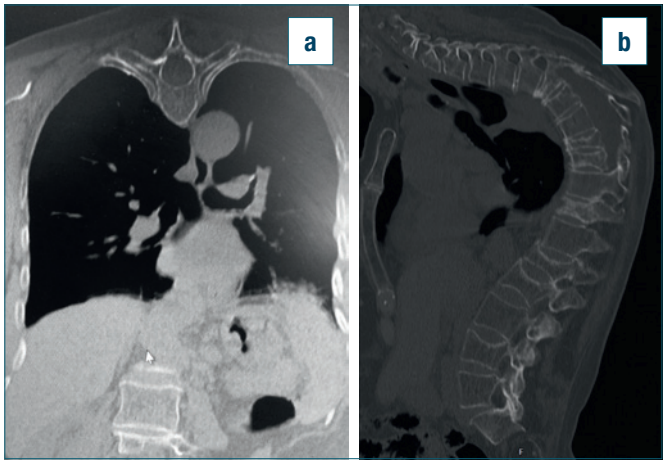

Figura 2. a) TC rachide dorsale, piano coronale: si valuta la grave deformità del rachide dorsale. b) TC rachide dorsale, piano sagittale: la cifosi dorsale di elevato grado comporta un aumento della distanza tra lo sterno e il rachide.

stata definita come l'angolo tra la limitante superiore di T1 e la limitante inferiore di T12. Tutti i pazienti sono stati sottoposti ad intervento chirurgico correttivo della cifosi toracica mediante tecnica di osteotomia peduncolare sottrattiva (PSO). Tutte le équipe operatorie hanno seguito il medesimo protocollo di intervento: in anestesia generale, il paziente viene posizionato in decubito prono su appositi cuscini antidecubito. Si esegue un'incisione mediana in corrispondenza delle apofisi spinose da un livello superiore ad uno inferiore rispetto all'area da strumentare, si esegue scollamento di sottocute, fascia e piano muscolare fino a raggiungere il piano osseo. Seguendo il planning operatorio pianificato precedentemente, si posizionano viti cementate nei peduncoli delle vertebre poste cranialmente e caudalmente alla vertebra prescelta per l'osteotomia. Dopo aver identificato i peduncoli da resecare si eseguono dei fori attraverso gli stessi che vengono aumentati del loro diametro attraverso apposito strumentario. Successivamente si esegue escissione dei processi trasversi lungo le loro basi. L'osso spugnoso del corpo vertebrale viene spinto anteriormente e compattato creando una cavità lungo il muro posteriore del corpo stesso. Si procede quindi a laminectomia e sacrificio delle apofisi articolari bilateralmente usando apposito bisturi ad ultrasuoni (Fig. 4). Si continua, grazie all'uso di osteotomo e curette angolari, andando ad asportare i peduncoli e la parte posteriore del corpo vertebrale. Si conclude tramite pinze che permettono di approssimare le apofisi spinose craniali e caudali e modulando il grado di lordosi del letto operatorio si ottiene a livello dell'osteotomia la lordosi desiderata. Si procede infine ad artrodesi

Figura 3. TC rachide in toto; sequenza T2, piano sagittale: si evidenziano fratture vertebrali multiple senza compressione midollare.

con viti transpeduncolari e barre modellate in modo tale da fissare la correzione ottenuta. (Fig. 5).

Risultati

Dopo l'intervento chirurgico, tutti i pazienti hanno mostrato una buona correzione della cifosi (Fig. 6). L'angolo di cifosi toracica pre-operatoria era di media di 83,2° (78,2-95,3°). Nel pre-operatorio la linea a piombo tracciata da C7 cadeva anteriormente rispetto all'angolo postero-superiore della prima vertebra sacrale di 42,7 mm con un range tra 34,8 e 61,3 mentre nel post-operatorio abbiamo misurato una riduzione di questa distanza che in media assumeva il valore di 5,2 mm con un range tra 11,7 e 3,6 (Tab. I). Lo slittamento posteriore della linea a piombo è stato in media di 37,5 mm con $p < 0,05$. Tutti i pazienti sono stati seguiti tramite controlli seriati valutandoli con un range di 39,3 mesi e fino ad una massimo di 60 mesi dall'intervento. L'angolo di cifosi si è ridotto di media di 26,5° con una rapporto di correzione del 70,2%. Il $p < 0,05$ indica che i valori controllo post-operatori rispetto ai pre-operatori sono

Figura 4. Foto intraoperatoria: uso dell'osteotomo ad ultrasuoni per eseguire la laminectomia ed asportazione delle apofisi articolari.

statisticamente significativi. Anche considerando il dolore localizzato alla schiena si è valutato una riduzione dello 0,9 di media. I valori VAS e ODI misurati nel preoperatorio e post-operatorio sono riportati in Tabella I. Nella coorte di pazienti oggetto del nostro studio si è rilevato un solo caso di complicazione, nello specifico si è verificato una transitoria paralisi post operatoria causata da un'ischemia midollare secondaria ad uno stato ipotensivo. Il quadro si è evoluto positivamente nell'arco dei 3 mesi successivi all'intervento.

Figura 5. Foto intraoperatoria: modellate le barre si esegue la manovra di correzione, seguita da artrodesi strumentata.

Discussione

I pazienti con grave cifosi toracica oltre a problematiche di natura estetica legata al gibbo dorsale presentano soprattutto dorsalgia con lombalgia e a volte possono associarsi problematiche di tipo neurologico. La rachialgia è sostanzialmente dovuta all'insufficienza statico-dinamica del rachide secondaria alle fratture vertebrali che provoca un'alterazione delle fisiologiche curve toraciche e lombari associate a disallineamento del sagittal balance. Il corteo sintomatologico a carattere neurologico è correlato non solo alla compressione ab-estrinseco sul midollo spinale ma anche alla distensione alla quale esso è sottoposto nei metameri di massima deformità cifotica. Diversi studi hanno documentato l'impatto che l'alterazione del sagittal balance ha sulla clinica dei pazienti [3 4]. I risultati chirurgici si riferiscono principalmente al miglioramento dell'equilibrio sagittale, infatti anche nel nostro studio nei pazienti che hanno avuto una minore correzione del sagittal balance si registra una minore soddisfazione del risultato chirurgico. La osteotomia peduncolare di sottrazione è la tecnica chirurgica più utilizzata per la correzione della cifosi toracica [18-21]. È chiaro che questa tecnica può portare ad un eccessivo accorciamento del midollo spinale, aumentando il rischio di lesioni neurologiche iatrogene [22 23]. Per queste ragioni, molti autori hanno suggerito che la PSO debba essere limitata a deformità cifotiche minore di 40° [10 22 24]. I

Tabella I. Valutazioni pre- e post-operatorie: angolo di cifosi, C7 linea a piombo, VAS, ODI (i valori riportati sono considerati in media). BS: before surgery; FU: follow-up.

Time	Kyphotic Angle (°)	C7 Plumb Line (mm)	Back Pain VAS Score (0-5)	ODI Score (%)
BS	78,2-95,3	34,8-61,3	2,0 ± 2,6	72-88
At FU	31,4-20,6	11,7-3,6	0,6 ± 1,1	18-34

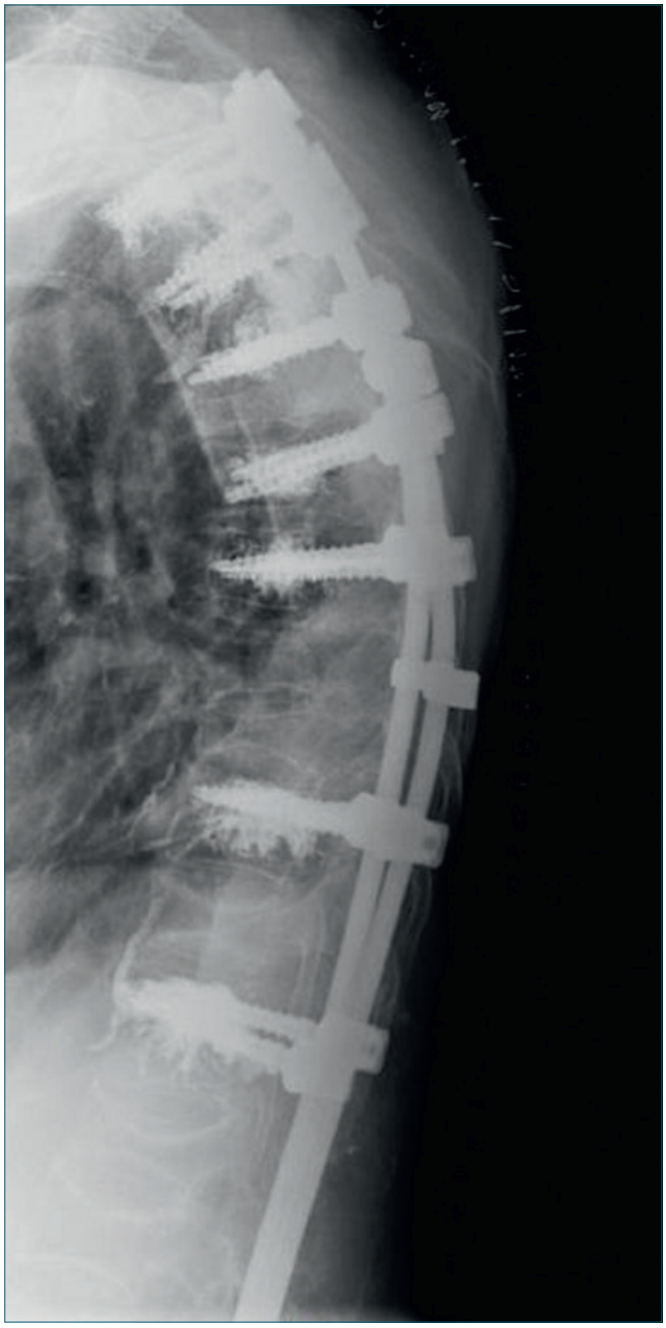

Figura 6. La radiografia in latero-laterale nel post-operatorio valuta la buona correzione della cifosi toracica.

Figura 7. Controllo post-operatorio con TC rachide in toto evidenzia la correzione della cifosi toracica con il ripristino del "sagittal balance".

pazienti oggetto di questo studio presentavano invece cifosi grave superiore a 80-90°. Siamo consapevoli che l'intervento di PSO sia molto invasivo e per questo i pazienti devono essere sottoposti ad un monitoraggio neurofisiologico intra-operatorio e attenta vigilanza nell'immediato post operatorio. Abbiamo ottenuto buoni risultati clinici e radiografici evidenziando come ci sia una stretta correlazione tra l'entità della correzione della deformità, il miglioramento del "sagittal balance" e il miglioramento della sintomatologia clinica.

Conclusioni

La PSO è una tecnica chirurgica complessa che consente di ottenere nelle cifosi toraciche gravi un risultato eccellente con il recupero delle fisiologiche curve toraco-lombare ed un buon balance sagittale. La qualità di vita dei pazienti è notevolmente migliorata grazie ad una riduzione della sintomatologia algica riducendo il grado di disabilità ad essa associata.

Bibliografia

1 Berven SH, Deviren V, Smith JA, et al. *Management of fixed sagittal plane deformity: results of the transpedicular wedge resection osteotomy*. Spine (Phila Pa 1976) 2001;26:2036-23.

2. Boachie-Adjei O, Bradford DS. *Vertebral column resection and arthrodesis for complex spinal deformities*. J Spinal Disord 1991;4:193-202.

3 Booth KC, Bridwell KH, Lenke LG, et al. *Complications and predictive factors for the successful treatment of flatback deformity (fixed sagittal imbalance)*. Spine (Phila Pa 1976) 1999;24:1712-20.

4 Glassman SD, Bridwell K, Dimar JR, et al. *The impact of positive sagittal balance in adult spinal deformity*. Spine (Phila Pa 1976) 2005;30:2024-9.

5 Mummaneni PV, Dhall SS, Ondra SL, et al. *Pedicle subtraction osteotomy*. Neurosurgery 2008;63:171-6

6 Bridwell KH. *Decision making regarding Smith-Petersen vs. pedicle subtraction osteotomy vs. vertebral column resection for spinal deformit.y*. Spine (Phila Pa 1976) 2006;31:S171-8

7 Chen Z, Zeng Y, Li W, et al. *Apical segmental resection osteotomy with dual axial rotation corrective technique for severe focal kyphosis of the thoracolumbar spine*. J Neurosurg Spine 2011;14:106-13.

8 Jaffray D, Becker V, Eisenstein S. *Closing wedge osteotomy with transpedicular fixation in ankylosing spondylitis*. Clin Orthop Relat Res 1992;279:122-6.

9 Kawahara N, Tomita K, Baba H, et al. *Closing-opening wedge osteotomy to correct angular kyphotic deformity by a single posterior approach*. Spine (Phila Pa 1976) 2001;26:391-402.

10 Lehmer SM, Keppler L, Biscup RS, et al. *Posterior transvertebral osteotomy for adult thoracolumbar kyphosis*. Spine (Phila Pa 1976) 1994;19:2060-7.

11 Qi Q, Chen ZQ, Guo ZQ, et al. [*New type spinal osteotomy with cage inserting anteriorly and closing posteriorly to correct thoracolumbar kyphosis by a single posterior approach*]. Zhonghua Wai Ke Za Zhi 2006;44:551-5 (Chinese).

12 Rajasekaran S, Vijay K, Shetty AP. *Single-stage closing-opening wedge osteotomy of spine to correct severe post-tubercular kyphotic deformities of the spine: a 3-year follow-up of 17 patients*. Eur Spine J 2010;19:583-92.

13 Thomasen E. *Vertebral osteotomy for correction of kyphosis in ankylosing spondylitis*. Clin Orthop Relat Res 1985;194:142-52.

14 Voos K, Boachie-Adjei O, Rawlins BA. *Multiple vertebral osteotomies in the treatment of rigid adult spine deformities*. Spine (Phila Pa 1976) 2001;26:526-33.

15 Malcolm BW, Bradford DS, Winter RB, et al. *Post-traumatic kyphosis. A review of forty-eight surgically treated patients*. J Bone Joint Surg [Am] 1981;63:891-9.

16 Murrey DB, Brigham CD, Kiebzak GM, et al. *Transpedicular decompression and pedicle subtraction osteotomy (eggshell procedure): a retrospective review of 59 patients*. Spine (Phila Pa 1976) 2002;27:2338-45.

17 Suk SI, Kim JH, Kim WJ, et al. *Posterior vertebral column resection for severe spinal deformities*. Spine (Phila Pa 1976) 2002;27:2374-82.

18 Bridwell KH, Lewis SJ, Lenke LG, et al. *Pedicle subtraction osteotomy for the treatment of fixed sagittal imbalance*. J Bone Joint Surg [Am] 2003;85:454-63.

19 Chen IH, Chien JT, Yu TC. *Transpedicular wedge osteotomy for correction of thoracolumbar kyphosis in ankylosing spondylitis: experience with 78 patients*. Spine (Phila Pa 1976) 2001;26:E354-60.

20 Thiranont N, Netrawichien P. *Transpedicular decancellation closed wedge vertebral osteotomy for treatment of fixed flexion deformity of spine in ankylosing spondylitis*. Spine (Phila Pa 1976) 1993;18:2517–22.

21 Van Royen BJ, Slot GH. *Closing-wedge posterior osteotomy for ankylosing spondylitis. Partial corporectomy and transpedicular fixation in 22 cases*. J Bone Joint Surg [Br] 1995;77:117-21.

22 Gertzbein SD, Harris MB. *Wedge osteotomy for the correction of post-traumatic kyphosis. A new technique and a report of three cases*. Spine (Phila Pa 1976) 1992;17:374-9.

23 Ikenaga M, Shikata J, Takemoto M, Tanaka C. *Clinical outcomes and complications after pedicle subtraction osteotomy for correction of thoracolumbar kyphosis*. J Neurosurg Spine 2007;6:330-6.

24 Chen ZQ, Li WS, Guo ZQ, et al. [*Surgical correction of post-traumatic kyphosis of thoracolumbar spine*]. Zhonghua Wai Ke Za Zhi 2005;43:201-4 (Chinese).

Gli Autori dichiarano di non avere alcun conflitto di interesse con l'argomento trattato nell'articolo.

Giornale Italiano di Ortopedia e Traumatologia
2015;41:356-361

Il centenario dei Congressi SIOT, tra numeri e curiosità!

The centenary of the Congress of SIOT: between numbers and curiosity!

Luigi Romanini[1] *(foto)*
Nunzio Spina[2]

[1] *Professore Emerito di Clinica Ortopedica, Università "La Sapienza", Roma;*
[2] *UO di Ortopedia e Traumatologia, Ospedale di Macerata*

Riassunto

Si celebra a Roma, quest'anno, il centenario del congresso della Società Italiana di Ortopedia e Traumatologia. Cento congressi per centoventiquattro anni di storia della Società, che nacque a Milano nel 1891, e l'anno dopo diede inizio alla lunga serie delle sue adunanze nazionali, interrotta qua e là per problemi organizzativi o per cause belliche.
Pietro Panzeri, direttore del Pio Istituto dei Rachitici di Milano, fu il promotore; Alessandro Codivilla, direttore dell'Istituto Rizzoli di Bologna, fu il ri-fondatore e, soprattutto, colui che definì i confini della disciplina ortopedica. Riccardo Dalla Vedova a Roma, Vittorio Putti a Bologna e Riccardo Galeazzi a Milano si rivelarono i protagonisti del successivo progresso.
Roma detiene il primato come sede di congresso (46 volte su 100); Giorgio Monticelli, direttore della Clinica Ortopedica romana (dopo Dalla Vedova e Marino-Zuco), vanta un record di 11 presidenze di congresso. Tra le altre curiosità: il primo premio per il miglior lavoro scientifico; il numero dei relatori e delle giornate di congresso, sempre in aumento; le accese dispute tra scuole diverse.

Roma, 7 novembre 2015: si apre il sipario sul congresso numero 100 della *Società Italiana di Ortopedia e Traumatologia*. Nelle ricorrenze importanti tocca alla capitale fare gli onori di casa. Fu così in occasione del 25° anniversario, del 50° e del 75°; l'ultima tappa – per completare il giro del secolo – non poteva che concludersi nello stesso, nobile luogo.
Compie cento anni il congresso, mentre la *Società*, che di secoli ne ha già attraversati tre, se ne porta ventiquattro in più sulle spalle. Nacque infatti nel dicembre del 1891, quando al *Pio Istituto dei Rachitici* di Milano un manipolo di chirurghi di belle speranze – e di buona inclinazione verso le patologie dell'apparato scheletrico – decise di fondare la *Società Ortopedica Italiana*. Li guidava Pietro Panzeri (1849-1901), direttore di quell'istituto, il quale si assunse anche l'onere di organizzare il primo congresso nazionale, nell'aprile dell'anno successivo, sempre a Milano. Il divario anagrafico era destinato presto ad allargarsi, perché dopo il secondo appuntamento (Torino 1893), ci sarebbero stati ben dodici anni di silenzio congressuale, durante i quali la *Società* visse la sua difficile infanzia nel grembo della chirurgia generale. Poi ancora una pausa di riflessione nel 1909 e nel 1910, prima che le due guerre mondiali sopprimessero ogni iniziativa assembleare, rispettivamente per quattro anni (dal '14 al '17) e per sei (dal '40 al '45).
Se al nome di Panzeri è legato l'atto di nascita della *Società*, a quello di Alessandro Codivilla (1861-1912) si attacca, tenacemente, l'atto di indipendenza della disciplina ortopedica da madre-chirurgia. Aveva da qualche anno preso in mano le redini dell'*Istituto Rizzoli* di Bologna, Codivilla, quando decise di rimettere insieme i cultori della specialità e di rilanciare quell'attività congressuale che era andata in letargo dopo solo due apparizioni. Il 1906 fu l'anno della rinascita: si tornava a Milano per celebrare il terzo congresso – a quattordici anni di distanza dal primo – e, relazionando sul

Indirizzo per la corrispondenza:
Nunzio Spina
via Cioci,50
62100 Macerata
E-mail: nunziospina6@gmail.com

Figura 1. Pietro Panzeri (1849-1901) promotore della Società Ortopedica Italiana, al Pio Istituto dei Rachitici di Milano.

tema "Definizione e limiti dell'Ortopedia", lo stesso Codivilla dava per la prima volta valore scientifico e dignità chirurgica alla nuova disciplina. Una sorta di *Magna Charta*, come l'avrebbe poi definita il celebre storico Luigi Bader.
Il terzo congresso della *Società Ortopedica Italiana,* di cui era presidente Riccardo Galeazzi (1866-1952), si distinse anche per essere stato il primo a ospitare un relatore straniero (tra i 47 partecipanti!). Si trattava di Renè Le Fort, il chirurgo francese passato alla storia per avere dato il proprio nome alla classificazione della fratture del massiccio facciale. In quegli anni si dedicava, tra l'altro, alla cura della tubercolosi osteo-articolare presso i sanatori di Saint-Pol-sur-Mer e di Zuydcoote sulle coste più a nord della Francia, esperienza di cui parlò proprio in quella circostanza. Più affollata risultò la partecipazione estera nella successiva adunanza annuale (1907), alla quale apriva le sue porte il *Rizzoli* di Bologna. Nella doppia veste di presidente (della *Società* e del congresso), Alessandro Codivilla ottenne la partecipazione di diversi illustri cultori dell'ortopedia europea e mondiale, tra cui lo svizzero Wilhelm Schultess, il francese Paul Redard, l'austriaco Hans Spitzy, lo statunitense Robert Lovett.

Roma, Bologna e Milano: le più gettonate

Nel 1908 fu la prima volta di Roma. La prima di una lunghissima serie, che l'ha portata a essere prescelta come sede in circa metà dei cento appuntamenti congressuali, 46 per l'esattezza. Primato dovuto a una norma dello statuto (rispettata quasi sempre), secondo la quale ad anni alterni – per ragioni logistiche e organizzative – il convegno nazionale doveva essere celebrato nella capitale. Facile, in questo avvicendamento, che le ricorrenze a cui si accennava vi ricadessero fatalmente, o quasi… Nel 1908, dunque, prima volta di Roma, che però non aveva ancora, in campo ortopedico, né un suo tempio né un suo profeta. Ci si riunì nei locali del *Reale Istituto Chirurgico* al *Policlinico Umberto I*, e il presidente del congresso era romano solo di nome, Clemente Romano (1847-1927), in trasferta da Napoli, dove era titolare della prima cattedra di Ortopedia istituita in Italia, nel 1885.
La cattedra ortopedica romana è risultata la quarta in ordine di tempo, dopo quella di Bologna (1900) e Milano (1906). Fu la prima, però, a riunire ufficialmente gli insegnamenti di *Ortopedia e Traumatologia*: venne inaugurata nel 1912, e a occuparla fu Riccardo Dalla Vedova (1871-1942), un allievo dell'insigne maestro di chirurgia Francesco Durante. Proprio con Dalla Vedova la Clinica Ortopedica dell'Università "La Sapienza" avrebbe cominciato a rivestire un ruolo predominante nella vita congressuale della *Società*, che nel frattempo aveva invertito i fattori della sua intestazione, trasformandosi da *Società Ortopedica Italiana* in *Società Italiana di Ortopedia*. Cinque i congressi da lui organizzati negli anni tra le due guerre. Di più avrebbero fatto i suoi successori: Carlo Marino-Zuco (1893-1965), che ne totalizzò otto, tra il '47 e il '63, e Giorgio Monticelli (1915-1994) che arrivò addirittura a undici, negli anni tra il '65 e l'85, record praticamente inarrivabile.
Un'immagine rappresentativa di questa supremazia romana è sicuramente quella dell'Istituto di Clinica Ortopedica, che sotto gli auspici di Dalla Vedova venne inaugurato nel 1935 all'interno della Città Universitaria. Edificio avveniristico per l'epoca, con una pregevole biblioteca e un'*Aula Magna* ad anfiteatro quanto mai capiente e funzionale, poi impreziosita dal recupero delle opere bronzee dell'artista Alfredo Biagini (le statue di Igea e Panacea, dee rispettivamente della Salute e della Guarigione, e la placca che rappresenta il mito di Apollo medico). Aula che ha fatto da scenario al maggior numero di congressi celebrati a Roma, e quindi anche in tutto il territorio nazionale, ospitandoli per circa quarant'anni. Poi, la necessità di dare spazio a un numero sempre crescente di sessioni scientifiche e di partecipanti, e soprattutto di far fronte alle esigenze espositive, ha spinto a cercare posto nei grandi alberghi o nei centri congressi.
In fatto di *location*, definizione di moda nello slang di oggi, il primato di nobiltà e aristocrazia spetterebbe all'*Istituto Rizzoli* di Bologna, nato nel 1896 sul Colle di San Michele in Bosco, tra le mura – e il magnifico parco circostante –

Figura 2. L'aula magna dell'Istituto di Clinica Ortopedica "La Sapienza" di Roma, durante uno dei numerosi congressi nazionali ospitati in 40 anni.

di un vecchio monastero benedettino. Ricco di bellezze architettoniche, di affreschi e di oggetti preziosi, ogni congresso della *Società* che vi veniva ospitato costituiva davvero un momento di sublime incontro tra scienza e arte. Se ne fece interprete soprattutto Vittorio Putti (1880-1940), allievo e successore di Codivilla, che oltre a far progredire l'istituto sotto l'aspetto tecnico-scientifico e assistenziale, lo volle anche rendere bello ed elegante, restaurandolo in ogni sua parte. Putti organizzò quattro congressi al *Rizzoli*, anch'egli come Dalla Vedova nel periodo tra le due guerre, presiedendone tre (in uno, infatti, cedette l'incarico al chirurgo Mario Donati). Il convegno che incise maggiormente nella storia della *Società* fu sicuramente quello del 1935, quando Putti volle sancire, con la nuova intestazione *Società Italiana di Ortopedia e Traumatologia*, un ulteriore conquista di terreno e di indipendenza nei confronti della chirurgia generale. La *SIOT* nasceva là, a Bologna, il 22 ottobre del 1935!

Il *Rizzoli* avrebbe ancora permesso ai successori di prendere posto al tavolo della presidenza di un congresso *SIOT*. Sarebbe toccato a Francesco Delitala (1883-1983) nel '48 e a Raffaele Zanoli (1900-1974) nel '56. Quando fu la volta di Mario Paltrinieri (1905-1998) nel '72, l'ex *Refettorio dei monaci*, sala decorata dagli stupendi affreschi del Vasari, risultava già insufficiente a ospitare i congressisti, con un numero di soci che aveva ormai superato il tetto dei 1.500. Il settecentesco Teatro Comunale, nel cuore della città, rese più leggero – allora – quel distacco dai luoghi d'arte, che avrebbe dirottato l'evento scientifico (e a un certo punto anche commerciale) verso i padiglioni del centro fieristico. Qui, nel 2007, Bologna ha celebrato un suo centenario, dal momento che la prima volta di Codivilla risaliva al 1907, toccando quota dieci congressi e assestandosi così al secondo posto della graduatoria, seppure a debita distanza dalla capolista Roma.

La scuola bolognese del *Rizzoli*, in realtà, ha fatto sentire la sua presenza in maniera numericamente molto più ampia dei congressi organizzati in casa. Tanto per cominciare, Francesco Delitala (allievo di Codivilla) era già risultato presidente di congresso in due occasioni, prima di succedere a Putti alla direzione del *Rizzoli*: una prima volta nel '23 a Roma, una seconda nel '26 a Venezia, dove per molti anni fu primario di un reparto di *Ortopedia e Chirurgia Infantile*. Nella storia della *Società* si sarebbe guadagnato così un primato particolare, quello di aver diretto il maggior numero di congressi – tre – in sedi diverse. Alle sue spalle, in questa speciale classifica, gli stessi Zanoli e Paltrinieri, che prima del loro congresso bolognese avevano presieduto rispettivamente quello di Genova nel '52 e quello di Pisa nel '68. E tra i tanti seguaci di Putti, ricordiamo Calogero Casuccio (1909-2003) e Oscar Scaglietti (1906-1993), che si affermarono a loro volta sulle cattedre di Padova e Firenze, da dove diressero rispettivamente i congressi del '58 e del '60. La città al terzo posto per numero di congressi è Milano, laddove la *Società*, come abbiamo già visto, era nata e poi… rinata! Nove i congressi andati in scena, grazie soprattutto al contributo di Riccardo Galeazzi, direttore di lungo corso dell'*Istituto dei Rachitici* (poi ribattezzato *Gaetano Pini*), che dopo quello della "rinascita", nel 1906, ne diresse altri tre, fino al 1931. Scorrendo la graduatoria, troviamo a quota sette Firenze, a cinque Torino e Napoli, a quattro Genova e Venezia; poi, via via, altre sette città sparse per tutta la penisola e le isole (tre volte a Palermo, una volta a Catania e Cagliari). Una curiosità che riguarda Napoli: due dei cinque congressi portano il nome di Del Torto come presidente; ma si tratta di due persone diverse. Sono Pasquale Del Torto (1891-1979), per il congresso del '54, e Ugo Del Torto (1923-2011), per quello del '70: padre e figlio (record famigliare finora unico), che si sono succeduti alla direzione della Clinica Ortopedica partenopea, anche se Ugo era cresciuto nella scuola romana.

La voce ospedaliera e gli scontri in aula

Scuole ortopediche madri, e loro figlie. Un tempo tutto ruotava – i congressi *SIOT* sicuramente – attorno alle Cli-

niche universitarie. Poi arrivarono i reparti ospedalieri, con i rispettivi primari, a far sentire la loro voce. Così si decise che nella presidenza della *Società* fosse più giusta una alternanza tra le due figure, mentre le stesse potevano anche coesistere nella presidenza del singolo congresso. Nel 1974 fu Mario Cornacchia (1915-1987), primario al *San Martino* di Genova, a essere eletto primo presidente ospedaliero della *Società*. Lo seguì, dopo il turno universitario, Bruno Calandriello (1926-2013), primario dell'*Istituto Ortopedico Toscano*, che nel 1980 inaugurò a Firenze, assieme a Gabriele Stringa (1924-2015), direttore della Clinica Ortopedica di Perugia, la serie dei congressi con più di un presidente (e con un presidente onorario, il loro maestro Scaglietti).
Tutto è andato aumentando nel corso degli anni. Per esempio, la durata del congresso. Si restò nello spazio delle due giornate per molto tempo; diventarono tre nel 1932 a Bologna, con Putti; e sempre a Bologna si passò a quattro, nel 1972, con Paltrinieri. Sarebbe arrivata anche la maratona delle cinque giornate, prima di ritornare alle quattro degli ultimi anni. Di pari passo, si può dire, l'aumento del numero dei relatori sull'unico tema, o più spesso sui due temi in programma. Erano ancora soltanto due i relatori, i bolognesi Leonardo Gui (1914-1997) e Mario Campanacci (1932-1999), sul tema "Le fratture di bacino" al congresso di Roma del '63; nel '69, sempre a Roma, diventavano addirittura diciassette i relatori per tre diversi temi. Nel '71 Monticelli, alla sua quarta presidenza di congresso, introduceva ufficialmente novità importanti nello svolgimento delle sessioni: i temi principali dovevano essere svolti da diversi autori, anche di scuole diverse, e comunque in maniera molto più pratica e snella; questo per dare maggiore spazio a un dibattito più aperto, con la possibilità da parte dell'interlocutore di turno – cosa non permessa prima – di controbattere alla risposta del relatore.
Discussioni, confronti e scontri, che a raccontarli "non basta una vita" (parafrasando il titolo di un famoso saggio su Roma dello scrittore Silvio Negro). Fanno ormai parte del passato le accese rivalità di scuola, in cui si vedevano spesso scendere in campo i rispettivi capi, con sfide all'ultima… obiezione! Momenti di tensione che infiammavano la platea, e che in definitiva stimolavano l'interesse, soprattutto dei



Figura 3. Salotto di conversazione durante la pausa di un congresso; da sinistra a destra: Raffaele Zanoli, Leopoldo Giuntini, Francesco Delitala, Calogero Casuccio, Oscar Scaglietti, Pasquale Del Torto.

più giovani. C'è una antologia al riguardo. Nei congressi del '50 e del '51, per esempio, si levò alta la voce polemica di Ugo Camera (1884-1966), primario dell'*Ospedale Infantile Regina Margherita* di Torino e incaricato nella stessa città dell'insegnamento in *Ortopedia e Traumatologia*. Nel primo di quei due congressi, organizzato proprio da lui a Torino, Leopoldo Giuntini (1899-1975), direttore di Clinica Ortopedica a Siena, relazionava sui primi risultati delle "endoprotesi d'anca"; nel secondo, a Roma, ci si lanciava sui "mezzi della moderna osteosintesi". Camera criticava fin da allora – con la sua abilità oratoria e col suo caratteristico gesticolare della mano – i rischi del "troppo metallo nel corpo umano!"; ma le repliche furono tutt'altro che dimesse, e ne vennero fuori dei bei duelli. Come quello che qualche anno dopo, nel 1956 a Bologna, si scatenò tra Oscar Scaglietti, già allora direttore di Clinica Ortopedica a Firenze, e il giovane emergente *rizzoliano* Italo Federico Goidanich (1922-1966), che era relatore sul tema "I tumori ossei". L'uno ebbe il coraggio di censurare l'impostazione scientifica data allo studio; l'altro, di giudicare assolutamente ingiusta e "non serena" l'accusa ricevuta. Poi scesero in campo i difensori dell'uno e dell'altro; diplomatiche, ma al veleno, sia le botte che le risposte!

Uno dei testimoni diretti dell'episodio appena narrato fu Francesco Pipino (1931-2014), il non dimenticato direttore scientifico del nostro "Giornale", recentemente scomparso. Allora era un giovanissimo assistente di Carlo Pais (1910-1958), direttore di Clinica Ortopedica a Genova; inaugurava la sua partecipazione a un congresso con una comunicazione sul tema, e salì sul palco proprio al termine di quella accesa disputa, che lo impaurì, a suo dire, più di quanto non lo fosse già… Pipino li avrebbe poi anche presieduti, i congressi *SIOT*: il primo a Bari, nel 1984, l'altro a Genova, nel 1998, città che rappresentarono le tappe del viaggio di andata e ritorno della sua lunga carriera accademica.

Argomenti che cambiano, premi che restano

I temi di relazione hanno fedelmente rispecchiato l'evoluzione dell'ortopedia e della traumatologia in Italia nel corso dei secoli. E hanno anche risposto alle sempre nuove esigenze di cura da parte della società civile. Un tempo l'attenzione era per lo più rivolta alle patologie congenite o infantili e alle loro sequele. Per cui la lussazione d'anca, la poliomielite, il piede torto, la scoliosi e la tubercolosi osteoarticolare sono risultati gli argomenti maggiormente dibattuti nelle prime trenta edizioni. Mentre all'indomani delle due grandi guerre (congressi del '18 e del '46) era naturale che si affrontasse il problema delle lesioni da guerra, delle protesi d'amputazione, delle fratture esposte. Sempre d'attualità, comunque, il tema delle fratture in generale; e purtroppo anche quello dei tumori. Poi le protesi articolari, come detto, e i mezzi di sintesi metallici hanno segnato l'inizio di una nuova era. E dalle patologie infantili, che le migliorate condizioni sociali e gli screening preventivi hanno reso meno frequenti, l'interesse si è spostato verso le patologie degenerative dell'adulto e dell'anziano, le cui richieste funzionali sono andate sempre crescendo.

In passato, le relazioni sul tema erano davvero imponenti; gli argomenti venivano scandagliati in ogni loro aspetto, a cominciare dalla revisione di tutta la Letteratura mondiale. Ne veniva fuori una lunga e completa esposizione orale; e ancora più esauriente risultava l'elaborato scritto, che portava di fatto alla pubblicazione di veri e propri volumi monografici. Francesco Delitala, proprio in occasione di un congresso *SIOT*, ne sottolineava così il loro valore culturale: "Li terremo sul nostro tavolo e li potremo consultare al momento opportuno…". Oggi sul tavolo troneggia il computer, e attraverso il suo schermo si possono rivedere e riascoltare alcuni interventi degli oratori. Tutto più tecnologico, ma forse anche più sfuggente.

Onere pari all'onore la presentazione a un congresso *SIOT* di un intervento preordinato o anche solo di una comunicazione a tema libero. In questo nulla è cambiato nel tempo. Ancor più se c'è l'opportunità di aggiudicarsi uno dei premi messi in palio dal comitato scientifico. Il primo della storia risale al congresso di Venezia del 1926. L'allora presidente della *Società Italiana di Ortopedia*, Vittorio Putti, annunciò che l'*Ospedale Civile SS. Pietro e Paolo* della città lagunare aveva messo a disposizione lire 3.000 (di cui 1.000 offerte personalmente da Delitala, presidente di quel congresso) per un premio da assegnarsi a un me-



Figura 4. I corposi volumi degli "atti" di due congressi SIOT andati in scena a metà degli Anni Sessanta.

ritevole lavoro di argomento ortopedico. Una ricompensa cospicua, se si pensa che il famoso ritornello *Se potessi avere mille lire al mese…* sarebbe stato diffuso dalla radio soltanto dodici anni dopo… Il tema del concorso era: "Il primo trentennio dell'amputazione cinematica", in onore del suo scopritore, l'empolese Giuliano Vanghetti (1861-1940), che lo aveva addirittura sperimentato sulle sue galline. Venne premiato l'unico lavoro presentato, quello di Augusto Pellegrini, allora primario chirurgo all'*Ospedale Mellino Mellini* di Chiari, in provincia di Brescia.
Da un premio occasionale a un altro che gode ancora di lunga vita: il "Premio Bellando Randone". Tommaso Bellando Randone (1897-1978) era stato a Taranto il fondatore di uno dei primi centri ortopedici dell'Italia meridionale. Allievo di Dalla Vedova, aveva frequentato anche l'*Istituto Rizzoli*, con Putti, e l'*Hôpital des Enfants Malades* a Parigi. Quando era ancora in attività fece una donazione alla *SIOT* di 5.000.000 di lire, allo scopo di conferire con il ricavato degli interessi un premio annuale per una pubblicazione di argomento ortopedico-traumatologico, compilata da un socio in regola. Istituito nel 1963, il premio ha praticamente attraversato il secondo cinquantennio dei congressi *SIOT*, e verrà ancora messo in palio nella edizione del centenario. Tra i suoi tanti vincitori, ricordiamo: nel '72, il terzetto Bianchi-Maiocchi, Bombelli, Benedetti, per il manuale "Le osteosintesi", applicazione italiana dei famosi principi della scuola svizzera; nell'88, il quartetto Ruggieri, Zinghi, Specchia, Galli, per "Le fratture acetabolari", vera pietra di fondo di una nuova frontiera chirurgica.
Tanto si potrebbe ancora dire – e raccontare – dei cento congressi della nostra *Società* (e magari torneremo sulle pagine di questo "Giornale" a dilungarci su qualche vicenda interessante). Per adesso è tempo di concludere; e ci piace farlo con le stesse parole con cui Giorgio Monticelli, in occasione del 70° congresso nazionale, celebrato a Roma nel 1985 (l'ultimo della sua saga come presidente unico), terminò il suo discorso inaugurale: "La nostra Società può dimostrare oggi al mondo, con orgoglio, che 70 congressi non sono stati sterili incontri formali o simposi tra amici perditempo; ma hanno lasciato un segno che voi, più o meno giovani dell'ultima generazione ortopedica, dovete e potete riconoscere e decifrare. Solo se affronterete i mille problemi della Ortopedia di questa nuova era tecnologica disumanizzante, facendo riferimento a quei valori ideali, ma concreti, affermati in quasi un secolo, potrete amare il vostro lavoro e riuscire nel futuro professionale, dando dignità e onore a voi stessi, e consolidando nel mondo l'affermazione della sempre più giovane Società Italiana di Ortopedia e Traumatologia!".
A distanza di trenta anni – e di trenta congressi *SIOT* – queste parole possono ancora risuonare come un chiaro monito e un dolce incoraggiamento!

Figura 5. Giorgio Monticelli (1915-1994), presidente di ben 11 congressi SIOT a Roma: un primato!

Bibliografia

Una sola voce bibliografica: gli atti dei congressi.
Dentro ci sta tutto: l'elenco dei soci, i discorsi di autorità e presidenti, la seduta amministrativa, il ricordo dei colleghi appena scomparsi, le votazioni del consiglio direttivo e di mozioni varie, il lungo registro di relazioni e comunicazioni, le discussioni che ne sono scaturite, il programma dei successivi congressi. Tutto.
A leggerli, e rileggerli, sembra proprio di vivere con partecipazione l'atmosfera di quei giorni e di quegli incontri; in alcuni c'è perfino la dicitura "applausi", scritta in corsivo a piè di testo virgolettato, per rappresentare anche le reazioni della platea.
Non è una semplice raccolta d'archivio. È un vero e proprio patrimonio storico. Che ha una data di nascita (1892, la stessa del primo congresso della *Società Ortopedica Italiana*) e purtroppo anche una di scomparsa (1988, anno in cui si celebrò a Bologna l'edizione numero 73). Da allora è andata in stampa solo una raccolta di pubblicazioni scientifiche, messe insieme a riempire un supplemento (o più di uno) del *Giornale Italiano di Ortopedia e Traumatologia*, organo ufficiale della *Società*. Non vi è una descrizione di luoghi, non un resoconto di cerimonie o di riunioni associative; se vi sono stati dei dibattiti, o delle dispute, le parole si sono perse nel vuoto. Insomma, niente di tutto quello che possa riguardare la cronaca del congresso; o, se volete, i momenti in cui si sente veramente pulsare il cuore della *Società*.
Cosicché sappiamo di più, molto di più, di ciò che avvenne – per esempio – agli inizi del ventesimo secolo, rispetto a quello che si è svolto agli inizi del secolo successivo. Storia tramandata dai testi, quella antica; per quella moderna, tutt'al più, solo frammentarie testimonianze verbali, che prima o poi inevitabilmente si perderanno. Un peccato! Per noi, e soprattutto per i nostri posteri…

Giornale Italiano di Ortopedia e Traumatologia
2015;41:362-366

Brevi note sulle recenti proposte di legge in materia di responsabilità medica

Ernesto Macrì
Consulente legale S.I.O.T.
Studio Legale, Avv. Ernesto Macrì, Roma

Luigi O. Molendini
Medico Legale, Milano

Parole chiave: risk Management, responsabilità extracontrattuale, consulenza tecnica, autoassicurazione

Introduzione

La legislatura in corso sembra finalmente avviata ad affrontare il tema della responsabilità professionale in ambito sanitario. Ciò anche grazie al fatto che il dibattito su tale tematica si è allargato, peraltro stimolato dal Ministro della Salute, che ha istituito una commissione consultiva ad hoc la quale ha prodotto un documento reso pubblico lo scorso agosto.
Nell'anno in corso si è discusso ampiamente dei costi della medicina difensiva (stimati in circa 10-12 miliardi di €uro come confermato anche dall'ultimo studio effettuato dall'Agenas [1]) e del conseguente spreco di risorse economiche sempre più preziose, diretta conseguenza del timore di un procedimento a proprio carico, sia esso penale, civile o amministrativo-contabile. Si è altresì accesa la discussione sugli effetti sempre più negativi che il rischio assicurativo/professionale ha sull'attività medica, che sta peraltro allontanando i giovani dalle specialità più esposte. Tutti fattori che in definitiva danneggiano i cittadini pazienti.
Sono pertanto da accogliere positivamente la recente predisposizione di un testo unificato da parte della Commissione Affari Sociali della Camera e il dibattito parlamentare finalmente avviato sulle proposte normative in tema di responsabilità professionale.
Ma vediamo alcune delle disposizioni oggetto di discussione.

Rischio clinico

Una delle principali novità, peraltro attesa da tempo, è l'introduzione nella normativa nazionale di un riferimento alle attività di gestione del rischio clinico.
In Italia il Ministero della Salute ha promosso a partire dal 2003 la valorizzazione e diffusione della cosiddetta "cultura del rischio", basata sul monitoraggio degli eventi avversi, sulla identificazione delle criticità attraverso l'analisi degli stessi e sulla predisposizione di azioni di miglioramento, sintetizzabile con lo slogan "imparare dall'errore" che sottende una opportunità di apprendimento e di miglioramento.
Il lavoro di studio e di promozione del Ministero, e la produzione scientifica che nel frattempo si è consolidata, hanno portato all'Intesa della Conferenza Permanente Stato Regioni del 30.3.2008 con la quale è stato previsto l'impegno da parte delle regioni a promuovere una *"funzione aziendale permanentemente dedicata alla gestione del rischio clinico ed alla sicurezza del pazienti e delle cure"* all'interno di ciascuna azienda sanitaria pubblica e struttura privata accreditata. Ad oggi non tutte le regioni hanno deliberato in tale senso e si è ancora lontani dalla presenza di attività omogenee di gestione del rischio.

Indirizzo per la corrispondenza:
Avv. Ernesto Macrì
Studio Legale Macrì
via M. Dionigi, 43
00193 Roma
Tel. +39 06 95226392
Fax +39 06 95227827
E-mail: avv.emacri@gmail.com

Nel 2012 è intervenuto il decreto legge Balduzzi (D.L. 158/2012) prevedendo azioni di gestione e monitoraggio dei rischi sanitari, ma si è ancora oggi in attesa di un decreto attuativo.
Nel documento elaborato la scorsa estate dalla Commissione Ministeriale è stata evidenziata la necessità di rendere uniformi i flussi informativi sulla gestione degli eventi sentinella e sui sinistri (attualmente incardinati il primo presso il Ministero della Salute, il secondo presso l'Agenas), nonché le informazioni inerenti la farmacovigilanza e la dispositivo vigilanza.
Nel Testo Unificato della Commissione Affari Sociali si prevede che *"tutte le strutture pubbliche e private che erogano prestazioni sanitarie complesse svolgano una funzione di prevenzione e gestione del rischio sanitario (risk management), strutturata in relazione al volume di attività, per l'esercizio dei seguenti compiti: a) attivazione dei percorsi di audit finalizzati allo studio dei processi interni e delle criticità più frequenti, con segnalazione anonima del quasi errore e analisi delle possibili attività finalizzate alla messa in sicurezza dei percorsi sanitari; b) rilevazione del rischio di inappropriatezza nei percorsi diagnostici e terapeutici e facilitazione dell'emersione di eventuali attività di medicina difensiva attiva e passiva; c) predisposizione e attuazione di attività di sensibilizzazione e formazione continua del personale finalizzata alla prevenzione del rischio sanitario; d) assistenza tecnica verso gli uffici legali della struttura sanitaria nel caso di contenzioso e nelle attività di stipula di coperture assicurative o di gestione di coperture auto assicurative."*
Il testo unificato prevede inoltre l'istituzione di un *Osservatorio nazionale sulla sicurezza in sanità* cui sarebbe demandato il compito di monitorare gli eventi avversi (attualmente svolto dal Simes), raccogliere i dati regionali relativi ai contenziosi, individuare criticità, formulare ipotesi per la prevenzione e la gestione del rischio, elaborare linee guida per la formazione del personale sanitario e degli addetti alle attività di risk management.
Il potenziamento delle attività di prevenzione e gestione dei rischi, l'attenzione ai flussi informativi ed alla disponibilità di dati sono senz'altro un aspetto positivo, che può avvicinare l'intero paese alle regioni guida sul tema della gestione dei rischi clinici: Emilia Romagna, Lombardia e Toscana.
Si nota però la mancanza di uno specifico riferimento alla figura dell'Hospital Risk Manager, che sarebbe opportuno rendere obbligatoria a livello nazionale, con una specificazione del percorso formativo richiesto. Sarebbe altresì auspicabile definire l'indipendenza e l'autonomia operativa del ruolo di risk manager nonché la sua incompatibilità con il ruolo di Direttore Sanitario o di altra posizione di direzione.
Nel panorama attuale, infatti, le professionalità che le aziende hanno chiamato a ricoprire il ruolo di risk manager sono le più disparate e non sempre sono state individuate sulla base di adeguate competenze, da ciò ne conseguono azioni di prevenzione dei rischi clinici non sempre efficaci.

Consulenti tecnici e periti

Uno dei punti dolenti nella gestione del contenzioso in ambito giudiziario è relativo alla nomina dei consulenti tecnici e dei periti.
La complessità e peculiarità degli accertamenti tecnici nei casi di responsabilità professionale è tale da richiedere, salvo rare eccezioni, competenze plurime: medico legali e nelle branche specialistiche del caso clinico per cui si procede. Il giudice non ha però alcun vincolo ed è frequente la nomina di un singolo consulente o perito, medico legale o specialista che sia, con conseguenti carenze tecniche nella individuazione delle responsabilità, nella definizione del nesso causale e nella valutazione delle conseguenze del comportamento antigiuridico.
Per la nomina dei consulenti il giudice è, infatti, tenuto a fare riferimento ai nominativi contenuti negli albi dei tribunali ma senza effettivi obblighi relativamente alla specializzazione del consulente prescelto in funzione del caso da esaminare. Peraltro, gli albi dei consulenti non sono di fatto soggetti ad alcuna revisione periodica ed in sede di nomina e/o di giuramento non vige la prassi della verifica delle competenze dei consulenti. Ne consegue la non sempre adeguata competenza di chi viene incaricato.
Peraltro, il doppio binario della responsabilità contrattuale ed extracontrattuale di cui si discute, introdurrebbe nei procedimenti civili una ulteriore complessità, che renderebbe ancora più importante la scelta dei consulenti chiamati a valutare il caso.
Ecco quindi che assume particolare rilievo la predisposizione di norme che aumentino la qualità delle consulenze e delle perizie: revisione periodica degli albi, valutazione delle competenze dei consulenti, incarico ad un collegio con specialisti in medicina legale e nella disciplina oggetto della causa.
Il decreto legge Balduzzi (D.L. 158/2012) prevedeva che *"Gli albi dei consulenti tecnici devono essere aggiornati con cadenza almeno quinquennale, al fine di garantire, oltre a quella medico legale, una idonea e qualificata rappresentanza di esperti delle discipline specialistiche dell'area sanitaria anche con il coinvolgimento delle società scientifiche, tra i quali scegliere per la nomina tenendo conto della disciplina interessata nel procedimento"*, ma anche in questo caso si è ancora in attesa di un decreto attuativo.

La Commissione Ministeriale ha recentemente proposto *"una revisione delle norme del codice di procedura civile e del codice di procedura penale, nonché delle relative disposizioni di attuazione, in ordine alle consulenze tecniche nelle controversie civili e penali in materia di responsabilità professionale sanitaria Si introdurrà un Albo di superperiti al quale i giudici dovranno attingere per le C.T."*. Si tratta di una indicazione generica ma che evidenzia una necessità sempre più sentita.
Più articolato il Testo Unificato della Commissione Affari Sociali nel quale si prevede: che ciascun consulente sia iscritto nell'albo esclusivamente per la disciplina di cui è specialista; che venga sempre affidata l'attività di consulenza ad un collegio, presieduto da un medico legale; che la nomina di consulenti non iscritti all'albo sia subordinata ad una autorizzazione motivata del presidente del tribunale o della corte d'appello; che anche le parti debbano scegliere i propri consulenti tecnici tra gli iscritti nell'albo presso il tribunale, in relazione alla materia di competenza.
Si auspica che la discussione in corso porti: 1) ad una attuazione tempestiva di quanto già previsto dal decreto Balduzzi; 2) all'introduzione dell'obbligo di affidamento degli incarichi di consulenza in tema di colpa professionale sanitaria ad un collegio di consulenti o periti costituito da uno specialista in medicina legale e da uno specialista nella disciplina oggetto della controversia, quest'ultimo con competenza specifica nel caso clinico da valutare; 3) alla valorizzazione del ruolo delle società scientifiche per la valutazione delle competenze dei professionisti iscritti agli albi dei tribunali.
Si ritiene inoltre importante l'introduzione di iniziative che favoriscano presso i Tribunali l'introduzione di procedure per la verifica delle competenze dei consulenti, quali: pubblicazione sui portali dei tribunali dei curricula degli iscritti all'albo, acquisizione nel fascicolo processuale del curriculum dei consulenti nominati, valutazione delle competenze dei consulenti nella udienza di nomina e di giuramento.

Responsabilità penale

Il perno centrale delle due proposte è chiaramente posizionato sulla modifica sostanziale dei criteri di imputazione della responsabilità sia in ambito civile che penale.
Proprio mentre ci stiamo congedando da queste note, sono all'esame delle competenti Commissioni della Camera dei Deputati, gli emendamenti presentati al Testo Unificato.
Per quanto concerne i profili penali della responsabilità del medico, l'articolato in questione premette, anzitutto, che le prestazioni medico-sanitarie erogate nel rispetto delle buone pratiche e delle regole dell'arte non costituiscono offesa all'integrità psicofisica.
Si propone, pertanto, l'introduzione nel nostro codice penale, di un nuovo articolo, il 590 ter, che sotto la rubrica "*morte o lesione come conseguenze di condotta colposa in ambito medico e sanitario*", dovrebbe prevedere la punizione solo in caso di colpa grave o di dolo del sanitario che in presenza di esigenze preventive, diagnostiche, terapeutiche e riabilitative, risponderà penalmente ove cagioni la morte o una lesione personale del paziente, nell'inosservanza delle buone pratiche e delle linee guida adottate dalle società scientifiche iscritte in apposito elenco, istituito con decreto del Ministro della salute.
Quest'ultimo inciso contiene un profilo di assoluta novità rispetto all'art. 3, comma 1, del c.d. Decreto Balduzzi: il legislatore, difatti, ha deciso di formalizzare e valorizzare normativamente quali sono le linee guida e le buone pratiche che dovranno essere prese a riferimento come concreto parametro di misurazione della colpa, e precisamente quelle *adottate dalle società scientifiche*, in quanto soggetti in grado di produrre documenti di consenso, scritte a più mani a seguito di un'attenta revisione della letteratura e della pratica clinica consolidata e validate da organismi appropriati e dotati di indiscutibile autorità.
Ancora una notazione.
Una previsione come quella che intende limitare la responsabilità penale del medico al dolo e alla *colpa grave*, dovrebbe avere quale logico corollario il tentativo di dare un contenuto alla definizione della "*gravità*" della colpa in ambito penale, «*in modo da ricomprendervi solo le ipotesi nelle quali la violazione della regola di diligenza abbia rivelato un cospicuo scarto tra la condotta attesa e la condotta tenuta, attirando un'eccedenza di rimprovero personale rispetto all'inosservanza "ordinaria" della regola cautelare* [2]».

Responsabilità civile

Sul versante civilistico, di assoluto interesse è il riconoscimento della natura extracontrattuale (art. 2043 c.c.) della responsabilità l'esercente la professione sanitaria.
Quindi, se, da un lato, si conferma la natura contrattuale della responsabilità civile della struttura pubblica e privata, ai sensi dell'art. 1218 c.c.; dall'altro lato, si configura la responsabilità del professionista sanitario, appunto, come extracontrattuale, destinandone la disciplina nell'alveo dell'art. 2043 c.c.
È da registrare, comunque, che a differenza di quanto stabilito nella bozza del Comitato ristretto, nel testo licenziato dalla Commissione Ministeriale viene proposta la netta differenziazione tra il medico libero professionista e il medico dipendente di una struttura sanitaria pubblica o privata: solamente per quest'ultimo, si riconosce la natura aquiliana (*id* est, extracontrattuale) della responsabilità professionale.

Una tale caratterizzazione, risulta in qualche modo suggerita dal dibattito giurisprudenziale accesosi, a proposito della natura della responsabilità medica all'indomani dell'entrata in vigore dell'art. 3 del c.d. Decreto Balduzzi.
Gli effetti più immediati legati ad una previsione di tal genere riguardano, per citare solo le più importanti, una riduzione dei termini di prescrizione a 5 anni (anziché 10 anni previsti per i rapporti obbligatori), e lo spostamento dell'onere probatorio sul paziente.
Sempre nell'ambito della responsabilità civile, di interesse si dimostra anche la previsione di un vero e proprio obbligo di assicurazione a carico delle strutture sanitarie, in un'ottica che tende a ridisegnare il regime della responsabilità medica spostando il baricentro del sistema dal singolo operatore sull'ente che eroga le prestazioni sanitarie.
In qualche modo collegato a quest'ultimo profilo, e verosimilmente destinato ad aprire tutta una serie di problemi, è l'assoluta novità - contenuta nello schema unificato del Comitato ristretto – dell'adozione di forme di c.d. autoassicurazione da parte delle aziende del Servizio sanitario nazionale.
Difatti, in prospettiva, sarà importante accertare quanto le valutazioni prognostiche delle singole aziende possano essere equivalenti e affidabili rispetto ai metodi e agli strumenti di valutazione compatibili con la natura aleatoria degli impegni economici e, quindi, coerenti in linea di principio con strumenti di analisi/modelli di tipo statistico probabilistico.

Azione di rivalsa della struttura sanitaria

Rimane condizionata alla sussistenza del dolo o della colpa grave del professionista l'eventuale azione di rivalsa esperita nei confronti del medesimo dalle strutture ospedaliere.
L'elemento di notevole rilievo è dato dall'obbligo, posto a carico degli enti, di comunicare al medico l'instaurazione del procedimento civile nel quale non sia stato quindi coinvolto, affinché possa intervenire nello stesso giudizio, in una sorta di *litisconsorzio* necessario (*id est*, partecipazione) per il medico, al quale potrebbe essere imputato il danno il cui risarcimento viene richiesto dal privato nel giudizio civile. In tal modo, il medico avrebbe l'inderogabile diritto di rappresentare, nel giudizio civile, svolgentesi ad esempio tra la struttura pubblica e gli enti assicurativi, elementi e situazioni per far valere le sue ragioni, per escludere una sua responsabilità ovvero per evitare liquidazioni, per avventura, non fondate, quindi ingiustificate e, se del caso, esorbitanti.
In ogni caso, nell'attesa di conoscere i dettagli operativi, allo stato le perplessità sottese a tali disposizioni sono numerose e impongono un necessario coordinamento con i principi vigenti in materia di danno erariale, per evitare che la nuova disciplina finisca per modificare le regole che oggi presidiano la responsabilità amministrativa.

Strumenti alternativi di risoluzione delle controversie

Nel non tanto celato intento di deflazionare il contenzioso, sono state, infine, previste anche delle ipotesi di conciliazione preventiva.
In particolare, appare abbastanza suggestiva la previsione contenuta nell'emendamento 7.010 proposto dal relatore al Testo Unificato, il quale rimedita uno strumento già presente nel nostro codice di procedura civile, e precisamente l'accertamento tecnico preventivo a fini conciliativi, ai sensi dell'art. 696 bis.
Secondo i dettami del legislatore, tale procedimento di conciliazione dinanzi al consulente tecnico, dovrebbe essere obbligatorio per tutte le parti, comprese le compagnie assicuratrici della struttura sanitaria e del medico, rendendo inammissibile la domanda giudiziale, qualora tutte le parti non si presentino davanti al consulente.
A tale riguardo, siano consentite due ultime notazioni.
Anzitutto, appare davvero improbabile pensare che l'attore/paziente, che ha inviato la richiesta di risarcimento danni, in ultima analisi decida di non presentarsi davanti al consulente: la sua comparsa consentirebbe, pertanto, di portare avanti il procedimento conciliativo.
In ragione di ciò, un concreto risultato deflattivo si potrebbe raggiungere, se fosse stabilito che una volta promosso l'accertamento tecnico, e quest'ultimo dovesse portare ad una declaratoria di non responsabilità dell'operatore sanitario, al paziente dovrebbe esser precluso di poter esperire un'eventuale giudizio ordinario.
L'ultima e conclusiva considerazione porta a ritenere che meccanismi di tal genere, comunque, avranno maggiori possibilità di giocare un ruolo fondamentale nel tentativo di realizzare un rapporto virtuoso medico-paziente, soltanto se saranno opportunamente strutturati e disegnati per essere integrati con gli altri strumenti di gestione del rischio clinico.

Conclusioni

Ebbene, a conclusione di queste brevi considerazioni, è del tutto evidente l'importanza delle nuove previsioni normative, la cui portata applicativa, qualora fossero approvate, finirà sicuramente per dispiegare i suoi effetti anche

sulla riperimetrazione di molte delle principali problematiche che tormentano la responsabilità sanitaria, nella prospettiva di dare, finalmente, un'organicità agli interventi sin qui attuati, per cercare di collocare in una ottica differente il sistema della responsabilità medica e, segnatamente, quello dell'obbligo assicurativo.

Bibliografia

1. AA.VV. (2015) *Medicina difensiva. Diffusione e impatto economico. Un modello di valutazione.* I Quaderni, Supplemento Monitor (reperibile sul sito www.agenas.it).
2. G. Forti, *Il "quadro in movimento" della colpa penale del medico, tra riforme auspicate e riforme attuate*, in *Dir. Pen. Proc.*, 6/2015, 738.

BORSA DI STUDIO S.I.O.T.

Giornale Italiano di Ortopedia e Traumatologia
2015;41:367-373

Uso di cellule staminali mesenchimali adulte in medicina rigenerativa applicata all'ortopedia: presupposti, potenzialità e prospettive terapeutiche

Use of adult mesenchimal staminal cells in regenerative medicine applied to orthopedics: conditions, potential and terapeuthic perspectives

Barbara Rossi[1] *(foto)*
Gabriela Ciapetti[2]
Benedetta Spazzoli[3]
Davide Donati[3]
Nicola Baldini[2]

[1] UO Ortopedia e Traumatologia, ASL Umbria 1; [2] SSD Fisiopatologia Ortopedica e Medicina Rigenerativa, IOR Bologna; [3] Clinica Ortopedica e Traumatologica III, IOR Bologna

Riassunto

Le cellule staminali mesenchimali (MSC) sono oggetto di grande interesse in medicina rigenerativa ortopedica.
Scopo del lavoro è presentare i protocolli di ricerca e considerare aspetti tecnici, organizzativi e legislativi sull'impiego clinico sperimentale delle MSC in ortopedia e traumatologia.
L'Istituto Ortopedico Rizzoli partecipa allo studio clinico prospettico interventistico di fase I/IIa multicentrico europeo REBORNE che prevede 3 protocolli sull'uso di MSC autologhe o allogeniche, associate o meno a bioceramica, per trattare pseudoartrosi delle ossa lunghe e osteonecrosi della testa femorale.
Le MSC rappresentano oggi la più valida alternativa all'innesto osseo autologo: potenziali vantaggi sono la maggior disponibilità di cellule rispetto agli innesti, la mini-invasività chirurgica e la minore incidenza di comorbidità per il paziente.

Parole chiave: cellule staminali mesenchimali, medicina rigenerativa, difetti ossei, biomateriali

Summary

Mesenchymal stem cells (MSC) are the main topic in orthopedic regenerative medicine.
The aim is to present recent research protocols considering technical aspects, organization and regulations about the clinical trials on MSC in orthopedics and traumatology.
The Rizzoli Orthopaedic Institute is involved in the multicenter European REBORNE project, a prospective clinical phase I/IIa study which includes 3 protocols on the use of autologous or allogeneic MSC, associated or not to bioceramics, to treat nonunion of long bones and osteonecrosis of the femoral head.
MSCs are now the most valuable alternative TO autologous bone graft: potential advantages include greater cells availability compared to the grafts, the mini-invasive surgery and the lowest incidence of patient comorbidity.

Key words: *mesenchimal staminal cells, regenerative medicine, bone defects, biomaterials*

Indirizzo per la corrispondenza:
Barbara Rossi
Dipartimento Chirurgico, UO Ortopedia e Traumatologia, ASL Umbria 1, Presidio Ospedaliero Gubbio-Gualdo Tadino
largo Unità d'Italia
06024 Loc. Branca, Gubbio (PG)
E-mail: barbararossi82@yahoo.it

Introduzione: aspetti del problema e presupposti clinici

La perdita di tessuto osseo può essere causata da trauma, pseudoartrosi, osteonecrosi, ampia resezione per pseudoartrosi o tumore, o *debridement* di tessuto settico. In Europa, circa un milione di pazienti all'anno sono sottoposti a interventi di ricostruzione ossea e tale incidenza è destinata ad aumentare a causa dell'allungamento della vita della popolazione [1]. Ad oggi, l'innesto di osso autologo od

omologo è l'approccio chirurgico tradizionale per ottenere la rigenerazione ossea. L'utilizzo di osso autologo rappresenta la procedura più "biologica", sicura ed efficace per riparare una lesione ossea, poiché da sola fornisce, allo stesso tempo, cellule con proprietà osteogenetiche, proteine che favoriscono l'osteoinduzione e una matrice trabecolare che favorisce la crescita di nuovo osso (osteoconduttiva). Tuttavia la quantità di osso autologo è limitata e il prelievo, più frequentemente dalla cresta iliaca, rappresenta un intervento chirurgico addizionale, frequentemente associato a dolore e altre complicazioni. L'alternativa a tale approccio è l'utilizzo di *innesti omologhi* da donatore, cioè osso fresco, congelato o liofilizzato, opportunamente processato, preparato, conservato e fornito dalle Banche di Tessuto Muscoloscheletrico. Questa tipologia di innesto non contiene però cellule vitali; inoltre gran parte della matrice viene distrutta dai processi di inattivazione microbiologica e virale e dal congelamento, per cui è dotata solo di proprietà osteoconduttive. Gli svantaggi di entrambe le suddette procedure di innesto hanno spinto la ricerca scientifica alla realizzazione di materiali biocompatibili da usare al posto degli innesti. La scelta dipende sia dall'obiettivo della ricostruzione, in termini di riempimento o sostegno meccanico, sia dall'approccio chirurgico più o meno invasivo, aperto o percutaneo. Di conseguenza, lo scenario dei sostituti ossei utilizzabili spazia dalle ceramiche a base di calcio-fosfato ai polimeri biodegradabili, dai granuli di idrossiapatite e tricalciofosfato alla matrice ossea demineralizzata, spesso associati a fattori ad azione osteoinduttiva (ad es. le *Bone Morphogenetic Proteins*, BMPs), mai assicurando però le proprietà osteogeniche che solo l'osso autologo può offrire [1 2]. Di fronte a tali limitazioni e al numero sempre crescente di procedure chirurgiche ricostruttive, le cellule staminali mesenchimali adulte (MSC) sono largamente utilizzate come prodotti di terapia cellulare e tissutale e rappresentano, ad oggi, il settore di maggior interesse in medicina rigenerativa ortopedica [3-6]. Nel perseguire l'obiettivo della rigenerazione e riparazione di tessuto lesionato, danneggiato o modificato dal processo d'invecchiamento, l'ingegneria tissutale può giovarsi delle potenzialità delle MSC sia stimolate localmente a proliferare e/o differenziarsi, sia impiantate dopo opportuno isolamento, da sole o in associazione con biomateriali che fungono da matrice di sostegno [5 7]. Come prodotti di terapia cellulare, le MSC sono soggette a manipolazioni più o meno estese, quali la selezione o isolamento cellulare e l'espansione in vitro, e sono classificate come "medicinali per terapie avanzate" (*Advanced Therapy Medicinal Product*, ATMP), attualmente utilizzabili solo nell'ambito di sperimentazioni cliniche strettamente controllate e regolamentate presso centri autorizzati dall'Istituto Superiore di Sanità e dall'AIFA (www.agenziafarmaco.gov.it).

Come già detto, il trapianto di MSC autologhe riveste uno straordinario interesse in Ortopedia e Traumatologia per il potenziale utilizzo nella guarigione e rigenerazione di tessuto osseo da processi patologici di tipo degenerativo, tumorale o traumatico.

Scopo del lavoro è riportare, a partire dai suddetti presupposti, le nozioni scientifiche alla base dei protocolli di ricerca attualmente in atto in tale ambito e considerare gli aspetti tecnici, organizzativi e le attuali regolamentazioni legislative in materia d'impiego clinico sperimentale delle MSC in ortopedia e traumatologia.

Il progetto REBORNE

Nell'ambito dell'Istituto Ortopedico Rizzoli di Bologna (IOR) la Struttura Semplice Dipartimentale Fisiopatologia Ortopedica e Medicina Rigenerativa e la Clinica Ortopedica e Traumatologica 3 partecipano attualmente allo studio clinico prospettico interventistico di fase I/IIa multicentrico europeo REBORNE *Regenerating bone defects using new biomedical engineering approaches*. REBORNE mira allo sviluppo di strategie rigenerative in campo sia ortopedico che maxillofacciale, e comprende complessivamente 5 studi clinici di fase II, con 30 pazienti seguiti in 12 Centri clinici di 8 Paesi europei. Nei tre protocolli ortopedici è previsto l'utilizzo di MSC autologhe o allogeniche associate o meno ad una bioceramica.

L'ambito ortopedico oggetto di tale ricerca intende trattare, oltre alle fratture non consolidate delle ossa lunghe (protocollo OrthoCT1 *Evaluation of efficacy and safety of autologous MSCs combined to biomaterials to enhance bone healing in patients with delayed consolidation after long bone fracture requiring graft apposition or alternative orthobiologics*, EudraCT n°2011-005441-13), anche l'osteonecrosi della testa femorale avascolare dell'adulto (protocollo OrthoCT2 *Evaluation of safety and feasibility of bone marrow derived autologous MSCs to enhance bone healing in patients with avascular necrosis of the femoral head*, EudraCT n°2012-002010-39) e l'osteonecrosi nei pazienti giovani secondaria a terapie mediche immunosoppressive (protocollo OrthoCT3 *Bone healing enhancementin patients (age 12-18 yr) with avascular necrosis of the femoral condyle or head with previously treated hematologic malignancy with immunosuppression*). Quest'ultimo ha ottenuto le autorizzazioni necessarie, ma non ha avviato ancora la fase di reclutamento pazienti.

Il protocollo OrthoCT1 è volto a dimostrare la sicurezza e l'efficacia dell'impiego combinato di biomateriali e MSC autologhe espanse per favorire la riparazione ossea nei ritardi di consolidazione e pseudoartrosi delle ossa lunghe (www.reborne.org). Nei pazienti reclutati, le MSC autologhe vengono prelevate dal midollo osseo della cresta iliaca ed espanse se-

condo le procedure di *Good Medical Practice* (GMP) presso la *Cell Factory* della Fondazione IRCCS Ca' Granda Ospedale Maggiore Policlinico di Milano, fino ad ottenere 200 milioni di MSC da re-impiantare nel paziente.
Le MSC espanse vengono quindi mescolate in sala operatoria a granuli di fosfato di calcio bifasico (diametro 1-2 mm, MBCP™, Biomatlante) 30-60 minuti prima di essere impiantate localmente nel sito di difetto osseo, mantenendo o modificando il trattamento di osteosintesi già presente. Durante le visite di controllo a 6, 12, 24 e 52 settimane dall'intervento di reimpianto di MSC/granuli, il processo di guarigione ossea viene valutato mediante esami radiologici (RX e TAC) per la formazione di callo osseo, e la valutazione clinica per la presenza di nuovi sintomi, di dolore e la capacità di carico. Vengono inoltre prelevati campioni di sangue per il dosaggio dei marcatori del rimodellamento osseo nel siero dei pazienti.
L'autorizzazione del Comitato Etico IOR e dell'AIFA sono stati ottenuti a maggio 2013, il reclutamento dei pazienti è terminato a dicembre 2014, e i risultati ancora parziali sono attualmente in fase di analisi, in quanto le visite di follow-up sono tuttora in corso e si estenderanno fino a 1 anno. L'obiettivo primario dello studio è dimostrare la sicurezza dei costrutti ibridi biomateriale – MSC – e la loro equivalenza rispetto ai trattamenti standard che prevedono l'uso di tradizionali innesti biologici, in assenza dei rischi a questi connessi. L'obiettivo secondario è ottenere il consolidamento nella sede di frattura con questo approccio di ingegneria tissutale, senza aumentare il tasso di complicanze rispetto alle tecniche standard.
I risultati preliminari, seppur ancora in fase di rielaborazione, sembrano soddisfare le attese dei ricercatori: sin dal primo controllo postoperatorio è stata documentata, nei pazienti trattati presso il centro italiano IOR, la riduzione del dolore e segni radiografici di formazione di callo e successivamente, a 3 e 6 mesi, la consolidazione ossea nei pazienti trattati con protocollo OrthoCT1.
Per quanto riguarda il protocollo di trattamento dell'osteonecrosi (ON) della testa del femore, le autorizzazioni dell'AIFA e del Comitato Etico IOR sono state ottenute definitivamente nel marzo 2014 e il primo paziente è stato reclutato a novembre 2014. Il protocollo prevede il prelievo di MSC autologhe dal midollo osseo della cresta iliaca e l'espansione come sopra, fino ad ottenere 140 milioni di MSC da reimpiantare attraverso il tramite di 'core decompression' della testa femorale. I pazienti trattati allo IOR fino ad ora sono 3, di cui 1 con ON a seguito di trattamento terapeutico per talassemia beta e 2 con ON a eziologia non nota. I dati clinici e radiologici raccolti durante le visite di controllo, previste fino a due anni dall'intervento di inserimento delle MSC espanse, sono ancora troppo scarsi per trarre alcuna conclusione.

Terapia avanzata basata sull'utilizzo di MSC: applicazione clinica in ortopedia e traumatologia

La chirurgia ortopedica moderna ha sempre più esigenza di possibilità ricostruttive biologiche: da qui l'importanza di approfondire lo stato dell'arte in merito alle applicazioni cliniche dei prodotti di terapia avanzata cellulare per la rigenerazione ossea [8 9].
Le MSC sono presenti nel midollo osseo, dove costituiscono la controparte stromale della componente staminale ematopoietica, ma sono presenti anche nel sangue periferico, nel cordone ombelicale e in altre sedi fra cui il tessuto muscolare, quello adiposo, la sinovia e il periostio [10].
Le MSC del midollo osseo sono le più utilizzate ed oggetto di numerosi trial clinici, cui è ricco il midollo osseo, sia per l'agevole reperibilità dall'agoaspirato da cresta iliaca [11]. Le MSC possono replicarsi illimitatamente (*self-renewing*) e in coltura formano popolazioni omogenee di cellule simil-fibroblastiche aderenti che, se stimolate opportunamente, si differenziano in specifiche popolazioni cellulari di derivazione mesodermica (osteoblasti, osteociti, adipociti, condrociti, ecc.): sono quindi multipotenti prestandosi a varie possibilità applicative nella rigenerazione di tessuto muscolo-scheletrico [3 10 12 13].
Le MSC hanno dimostrato la capacità di modulare alcune componenti del sistema immunitario [14] ed esercitano un ruolo attivo nella neoangiogenesi [15]. Possiedono, inoltre, la capacità di produrre componenti della matrice extracellulare (collagene, fibronectina, laminina) e secernere fattori di crescita, citochine e interleuchine, essenziali nei processi di commissionamento, differenziamento e maturazione funzionale di altri progenitori o cellule adulte [4 7]: questa produzione e rilascio di molecole attive su altre cellule o meccanismi è la cosiddetta attività paracrina delle MSC, indicata nel 2006 da Caplan e oggi ritenuta alla base dei processi di rigenerazione modulati dalle MSC [4].
La ricerca negli ultimi anni si è concentrata sulla standardizzazione di protocolli di isolamento ed espansione di MSC da varie fonti tessutali, sulla caratterizzazione delle loro proprietà fenotipiche e biologiche, sullo sviluppo di terapie avanzate che combinano le MSC a *scaffold* sintetici e molecole segnale (fattori di crescita e di differenziazione tissutale) per la realizzazione di costrutti ibridi [2 5-7 16-18]. Infatti, nonostante la scoperta e successiva caratterizzazione delle MSC come elementi per la rigenerazione risalga a 25-30 anni fa, l'effettiva applicazione in clinica è tuttora limitata a causa della mancanza di standardizzazione di sistemi e protocolli di isolamento/espansione, con conseguente variabilità dei risultati [19]. I primi studi per il sistema muscoloscheletrico consistevano nella somministrazione

di MSC, prelevate da topo *wild-type*, in topi transgenici che esprimevano un gene mutato per collagene tipo I isolato da un paziente con osteogenesi imperfetta, con l'obiettivo di migliorarne la fragilità ossea [20]. I risultati incoraggianti indussero un gruppo di ematologi ad avviare la prima pratica clinica utilizzando MSC da donatori sani da infondere in bambini con osteogenesi imperfetta potenzialmente fatale [21]. Il miglioramento tuttavia si rivelò temporaneo e con scarse prove di attecchimento delle cellule a lungo termine; i risultati non sostennero la speranza iniziale che le MSC infuse potessero definitivamente sostituire una sufficiente frazione degli osteoblasti nei bambini che esprimevano il gene mutato del collagene [3 20 21]. In seguito, sono state proposte diverse modalità d'impiego delle MSC finalizzate al trattamento di perdita di sostanza ossea localizzata post-traumatica: prelevate dal midollo osseo e direttamente impiantate per iniezione percutanea nella sede del danno osseo, oppure previa centrifugazione, coltura e/o espansione cellulare, applicate da sole o in combinazione ad una matrice, associando o meno il loro impianto ad altre procedure chirurgiche quali osteotomie o osteosintesi [3 5 6 22-24]. Nonostante le MSC dell'agoaspirato midollare possano essere teoricamente iniettate direttamente nella sede di lesione ossea, alcuni studi hanno dimostrato che la probabilità di guarigione è proporzionale alla loro concentrazione locale. Pertanto è possibile separare la frazione cellulare mononucleare del midollo osseo tramite centrifugazione e concentrarle fino a 3-6 volte rispetto alla loro numero nel prelievo iniziale [25]. Alternativamente le cellule midollari mononucleate possono essere coltivate *in vitro* per isolare ed espandere la corrispondente frazione di MSC, incrementando la loro concentrazione fino ad ottenere milioni di cellule [3 26].

Con il documento pubblicato nel 2010 dalla Commissione Rigenerazione Tissutale [2], la SIOT si è espressa in maniera dettagliata ed aggiornata sullo stato dell'arte della rigenerazione tissutale in campo ortopedico, fornendo preziosi suggerimenti per ulteriori sviluppi scientifici e quasi prevedendo il potenziale impiego terapeutico delle MSC, attualmente diventato una realtà in via di sperimentazione. Gli approcci di medicina rigenerativa sono potenzialmente applicabili non solo nei difetti ossei di natura traumatica, ma anche nei ritardi di consolidazione, nelle pseudoartrosi, nelle osteonecrosi, nelle fratture da fragilità osteoporotica, e nelle fratture periprotesiche, cioè in tutte quelle condizioni in cui è richiesta la rigenerazione ossea ma il potenziale osteogenico risulta insufficiente per il danno traumatico locale vascolare o tissutale, per le dimensioni della perdita di sostanza ossea in sé o per comorbidità proprie del paziente. È innegabile quindi che le MSC rappresentino oggi la più valida alternativa all'innesto osseo autologo: i potenziali vantaggi della terapia cellulare consistono nella maggior disponibilità e concentrazione di cellule rispetto agli innesti, nella durata più breve e nella mini-invasività della procedura chirurgica, nonché in una minore incidenza di comorbidità per il paziente [8].

Normative sulla sperimentazione clinica di MSC in Ortopedia e Traumatologia

Come già accennato, nonostante l'accertata potenzialità delle MSC di innescare e regolare il processo di rigenerazione ossea, vari fattori limitano la loro applicazione clinica in ortopedia. La scarsità di esperienza clinica, la controversia dei risultati riportati in letteratura e quindi le conclusioni sui potenziali benefici o effetti collaterali, sono legati alle caratteristiche dei biomateriale delle MSC stesse, e, conseguentemente, dall'estrema variabilità dei *cell-scaffold composites* e del microambiente osseo che riceve il costrutto [6 16 27 28]. Innanzitutto i biomateriali, il cui utilizzo è ancora ristretto a piccoli difetti ossei, devono essere colonizzati da cellule, vascolarizzati e progressivamente sostituiti da nuovo osso per promuovere la guarigione ossea [23 29]. In secondo luogo, l'approccio autologo di isolamento e differenziamento osteogenico delle MSC è complicato in termini di procedure logistiche, preparazione, costi, sicurezza. A fronte della possibilità di isolare ed espandere *in vitro* le MSC adulte, i meccanismi molecolari che ne regolano la stabilità genomica, la velocità di replicazione, il processo di commissionamento e differenziamento cellulare non sono ancora interamente chiariti [3 8 30]. Inoltre l'associazione tra biomateriali e cellule osteoprogenitrici proposti in differenti trial clinici comporta quesiti tecnici in merito alla fonte d'estrazione cellulare, la dose, il timing di combinazione, ecc.; non meno importante, la rigenerazione ossea richiede una struttura tissutale complessa in cui la vascolarizzazione e la neoangiogenesi giocano un ruolo fondamentale. Infine, il differenziamento osteogenico delle MSC combinate agli innesti *in vivo* non è analogamente supportato, come avviene nel differenziamento indotto *in vitro*, da fattori di crescita osteogenici [23].

Concentrate, espanse o meno, prima dell'impianto in sala operatoria le MSC possono essere combinate ad una matrice osteoconduttiva naturale (*allograft*) o sintetica, purché il biomateriale sia certificato dalla Comunità Europea per il suo impiego clinico e la concentrazione cellulare sia preparata e combinata al biomateriale attraverso un procedura scientificamente sviluppata e approvata secondo le norme di GMP (Direttiva 2009/120/EC) [1]. Tuttavia, il passaggio alla pratica clinica è quanto mai problematico, poiché l'utilizzo di MSC è considerato dalla nostra legislazione corrente una "terapia farmacologica avanzata":

ne derivano la necessità di certificazione dei laboratori, i costi elevati, gli aspetti medico legali, le autorizzazioni di marketing, la rintracciabilità, le ripercussioni in campo etico, la tematica della donazione, i criteri di selezione della popolazione donatrice. I medicinali per terapia avanzata composti da cellule o tessuti umani si distinguono in prodotti la cui donazione, l'approvvigionamento e il controllo sono regolamentati dalla legislazione sui trapianti di cellule e tessuti (Direttiva 2004/23/CE), mentre altri prodotti come le MSC che subiscono una manipolazione sostanziale, come l'espansione, sono definiti e regolamentati da altre norme specifiche per medicinali di terapia avanzata (Direttiva 2001/83/CE e Regolamento CE n° 1394/2007) [2 8 31]: non sempre è facile determinare in quale categoria rientra un prodotto cellulare e le diverse norme comportano anche diverse procedure amministrative, legali, finanziarie e di autorizzazioni in caso di proposta di trial clinico.
In base al tipo di prodotto medicale e dell'indicazione terapeutica, un trial clinico con MSC deve essere supportato da solidi studi preclinici con lo scopo di ottenere le autorizzazioni dalle Autorità Nazionali Competenti e dei Comitati Etici di Ricerca degli Stati partecipanti alla sperimentazione, dall'EMA (*European Medical Agency*) e dalla Commissione Europea, nonché di un accordo contrattuale finanziario tra lo sponsor, i ricercatori ed i rispettivi centri di ricerca. Prima di sottomettere il progetto, gli investigatori devono richiedere un numero identificativo dello studio dal sistema EudraCT (*European Union Drug Authorities Clinical Trials*), ovvero un database europeo che regola le sperimentazioni cliniche interventistiche con prodotti medicali condotte dopo il 1 maggio 2004. Istituito in accordo alla Direttiva Europea 2001/20, tale registro è confidenziale e accessibile alle Autorità Competenti degli Stati membri, all'EMA e alla Commissione Europea. La sottomissione dello studio clinico al giudizio delle Autorità Nazionali Competenti e dei Comitati Etici include tutta la documentazione, quindi cover letter, n° EudraCT, protocollo, elenco e affiliazioni dei partecipanti, dossier sul prodotto medicale, istruzioni operative standard su prelievo-raccolta-concentrazione-reimpianto di MSC, procedure di rintracciabilità dei materiali, schede tecniche di raccolta dati e consenso informato per singolo paziente, ecc. Inoltre molti di questi documenti devono essere presentati in copie multiple e/o ulteriore versione sintetica. In caso di studi multicentrici e multinazionali si aggiungono documenti specifici per particolari procedure, schede tecniche e autorizzazioni per ogni centro partecipante. Da ciò si evince quanto sia complesso organizzare un trial multicentrico, imbattendosi spesso in difficoltà di accordo e divergenze che compromettono la possibilità di attuazione dello studio [8 32]. Una strategia di recente implementazione per ridurre la complessità di approvazione degli studi multi-nazionali è la procedura denominata *Voluntary Harmonization Procedure* (VHP), una procedura europea condivisa che, attraverso 3 fasi, permette l'approvazione, da parte dei rappresentanti dei diversi NCA (*National Competent Authorities*), della serie di documenti previsti in un tempo massimo di 2,5-3 mesi. Oltre alla complessità di approcciare le norme vigenti in merito all'impiego di terapie avanzate combinate, allo stato attuale non vi sono linee guida nazionali né direttive nazionali che regolamentino le modalità con cui il chirurgo deve richiedere ed utilizzare questi prodotti e medicinali, se non rivolgendosi alle normative della propria Regione.
La scarsità di ATMP approvati da EMA ad oggi conferma la complessità delle procedure e la necessità di conferme inequivocabili. Sono 4 infatti gli ATMP approvati in Europa: ChondroCelect, un prodotto che contiene cellule derivate dalla cartilagine, *approvato nel 2009;* Glybera, un prodotto derivato dalla terapia genica approvato nel 2012, che migliora lo stato di salute dei pazienti affetti da alcune forme di pancreatite; *Maci*, approvato nel 2013, una sorta di cerotto su cui si fanno crescere le cellule della cartilagine del paziente, successivamente impiantato nel ginocchio; Provenge, che prevede il prelievo di cellule del sistema immunitario che vengono reinfuse, dopo essere state appositamente trattate, per attaccare le cellule metastatiche del cancro della prostata.

Obiettivi della sperimentazione clinica con MSC: sicurezza, applicabilità ed efficacia

Le MSC sono oggetto di studio di più di 273 trial clinici di fase I e II (www.clinicaltrials.gov), tuttavia non tutti soddisfano a pieno i criteri regolatori, gli studi preclinici sono spesso deboli e insufficienti, i prodotti cellulari sono difficili da riprodurre in maniera standardizzata, e i risultati sono supportati da scarse pubblicazioni [1].
È quindi evidente che la sperimentazione clinica delle MSC richiede la definizione di normative unitarie in merito alle procedure di preparazione e mantenimento delle MSC, con metodi e tecniche standardizzate e condivise tra i laboratori. Altrettanto evidente è la difficoltà di ottenere procedure standard di riferimento proprio a causa della eterogeneità sia dei pazienti, che dei campioni tissutali di prelievo, come anche delle colture espanse.
Il prodotto cellulare oggetto di studio deve soddisfare gli standard di qualità richiesti dalla legislazione europea, di dati preclinici in vitro in coltura e in vivo su modelli animali, che provino la sicurezza delle cellule, della procedura e dell'ospite ricevente, la capacità effettiva delle MSC di produrre osso, cartilagine o il tessuto desiderato sia in laboratorio che nell'ospite ricevente, e fornire dati in merito

alla dose di tossicità, tossicità riproduttiva e carcinogenesi. Tutte queste fasi, in realtà, rappresentano solo il primo passo per procedere a studi clinici di fase I/IIa per testare la sicurezza, l'applicabilità e l'efficacia delle MSC in vivo[8 10]. Questo comporta un percorso scientifico lento, meticoloso e non scevro di ostacoli. Innanzitutto, gli studi possono coinvolgere solo una popolazione ristretta ed omogenea (a fronte dell'eterogeneità dei pazienti che nella nostra pratica clinica potrebbero giovarsi di tale trattamento). I criteri di inclusione/esclusione sono quanto mai ristretti per età, comorbidità quali comuni malattie cardiovascolari o diabete; per tutta la durata dello studio, i pazienti non possono assumere farmaci di largo consumo quali corticosteroidi, bifosfonati, ecc. In secondo luogo, gli studi di sicurezza si devono estendere alla risoluzione dei problemi tecnici, alla valutazione di possibili complicanze a livello locale, ma anche agli effetti sistemici, e questi ultimi necessitano di un periodo di osservazione piuttosto lungo.

In terzo luogo, l'efficacia va provata con differenti sistemi di valutazione clinica, oggettivi e soggettivi, che nel campo prettamente ortopedico prevedono lunghi follow-up con imaging integrato, dosaggio di numerosi marker osteometabolici, diversi test e questionari di funzionalità meccanica, indagini sul dolore e sulla qualità della vita. Inoltre, può sussistere una oggettiva difficoltà di organizzare sale operatorie, farmacia, radiologia, *Cell Factory*, rintracciarne le procedure e i rispettivi costi. Infine, la necessità di divulgazione dello studio e di maggior reclutamento dei pazienti, l'elevato turnover di coordinatori e personale dedicato, l'eventuale proroga del periodo di reclutamento pazienti e di follow-up, sono tutte cause di ulteriore impegno ma anche di costi aggiuntivi. Non a caso un buon numerosi studi clinici è promosso da *companies* o case farmaceutiche in grado di sopportare i costi elevati.

In questo contesto, con i due trial OrthoCT1 e OrthoCT2, il progetto europeo REBORNE sta verificando l'efficacia di protocolli di rigenerazione ossea che vanno dalla preparazione del 'prodotto biologico' al concreto impiego clinico delle MSC nelle pseudoartrosi e nelle osteonecrosi. Raccolti e analizzati i dati di questa prima fase, il consorzio si propone il confronto delle due possibili alternative di impiego delle cellule: soggette a manipolazione in vitro ed espanse in *Cell Factory* autorizzate *vs* procedure *one step* che utilizzano la componente cellulare midollare prelevata e subito reimpiantata nel paziente. Il confronto dell'efficacia clinica di tali procedure, quella tradizionale e quelle innovative ortobiologiche, è stato oggetto di una nuova *proposal* presentata in febbraio 2015 nell'ambito del programma europeo H2020 (H2020-PHC-15-2015: *Clinical research on regenerative medicine*).

Conclusioni

Il progresso della terapia medica basata su MSC genera molteplici aspettative ma necessita di un approccio metodologico rigoroso. L'esperienza clinica e scientifica di Centri Specializzati che si occupano di terapie avanzate, di cellule staminali e di difetti muscolo scheletrici maggiori è necessaria per affrontare un argomento così complesso e non completamente esplorato, ai confini della scienza, anche per evitare un utilizzo improprio e non efficace, per indicazioni errate, metodologia poco accurata, aspettative miracolistiche. Nello scenario delle delicate e avverse condizioni in cui riversa oggi la chirurgia ortopedica, in termini di sempre maggiori richieste funzionali e performanti dei pazienti, di ricerca di innovazione, competitività aziendale, di rischi medico-legali, tagli delle risorse, è altrettanto imperativo che l'esperienza e la ricerca nazionale in questo campo venga raccolta e unificata, pur nella molteplicità dei suoi aspetti, sotto lo sguardo attento e lo spirito unitario di sorveglianza della S.I.O.T.

Bibliografia

1. Gómez-Barrena E, Rosset P, Lozano D, et al. *Bone fracture healing: cell therapy in delayed unions and nonunions.* Bone 2015;70:93-101.
2. Commissione Rigenerazione Tissutale S.I.O.T. *Rigenerazione Tissutale in Ortopedia: stato dell'arte in Italia.* Fascicolo monografico GIOT 2010;36:171-242.
3. Derubeis AR, Cancedda R. *Bone marrow stromal cells (BMSCs) in bone engineering: limitations and recent advances.* Ann Biomed Eng 2004;32:160-5.
4. Caplan AI, Dennis JE. *Mesenchymal stem cells as trophic mediators.* J Cell Biochem 2006;98:1076-84.
5. Drosse I, Volkmer E, Capanna R, et al. *Tissue engineering for bone defect healing: an update on a multi-component approach.* Injury 2008;39:9-20.
6. Khan Y, Yaszemski MJ, Mikos AG, et al. *Tissue engineering of bone: material and matrix consideration.* J Bone Joint Surg Am 2008;90:36-42.
7. Ciapetti G, Granchi D, Devescovi V, et al. *Enhancing osteoconduction of PLLA-based nanocomposite scaffolds for bone regeneration using different biomimetic signals to MSCs.* Int J Mol Sci 2012;13:2439-58.
8. Gómez-Barrena E, Avendano-Solá C, Bunu CP. *Regulatory authorities and orthopaedic clinical trials on expanded mesenchymal stem cells.* Int Orthop 2014;38:1803-9.
9. Zigdon-Giladi H, Rudich U, Michaeli Geller G, et al. *Recent advances in bone regeneration using adult stem cells.* World J Stem Cells 2015;7:630-40.
10. Prockop DJ, Prockop SE, Bertoncello I. *Are clinical trials with mesenchymal stem/progenitor cells too far ahead of the science? Lessons from experimental hematology.* Stem Cells 2014;32:3055-61.

[11] Murphy MB, Moncivais K, Caplan A. *Mesenchymal stem cells: environmentally responsive therapeutics for regenerative medicine.* Exp Mol Med 2013;45:54.

[12] Heino TJ, Hentunen TA. *Differentiation of osteoblasts and osteocytes from mesenchymal stem cells.* Curr Stem Cell Res Ther 2008;3:131-45.

[13] Fiorentini E, Granchi D, Leonardi E, et al. *Effects of osteogenic differentiation inducers on in vitro expanded adult mesenchymal stromal cells.* Int J Artif Organs 2011;34:998-1011.

[14] Bloom DD, Centanni JM, Bhatia N, et al. *A reproducible immunopotency assay to measure mesenchymal stromal cell-mediated T-cell suppression.* Cytotherapy 2015;17:140-51.

[15] Melchiorri AJ, Nguyen BN, Fisher JP. *Mesenchymal stem cells: roles and relationships in vascularization.* Tissue Eng Part B Rev 2014;20:218-28.

[16] Petite H, Viateau V, Bensaid W, et al. *Tissue engineered bone regeneration.* Nat Biotechnol 2000;18:959-963.

[17] Chanda D, Kumar S, Ponnazhagan S. *Therapeutic potential of adult bone marrow-derived mesenchymal stem cells in diseases of the skeleton*. J Cell Biochem 2010;111:249-57.

[18] Fekete N, Rojewski MT, Lotfi R, et al. *Essential components for ex vivo proliferation of mesenchymal stromal cells.* Tissue Eng Part C Methods 2014;20:129-39.

[19] Singh J, Onimowo JO, Khan WS. *Bone marrow derived stem cells in trauma and orthopaedics: a review of the current trend.* Curr Stem Cell Res Ther 2014;10:37-42.

[20] Pereira RF, O'Hara MD, Laptev AV, et al. *Marrow stromal cells as a source of progenitor cells for nonhematopoietic tissues in transgenic mice with a phenotype of osteogenesis imperfecta.* Proc Natl Acad Sci USA 1998;95:1142-7.

[21] Horwitz EM, Prockop DJ, Fitzpatrick LA, et al. *Transplantability and therapeutic effects of bone marrow derived mesenchymal cells in children with osteogenesis imperfecta.* Nat Med 1999;5:309-13.

[22] Hernigou P, Mathieu G, Poignard A, et al. *Percutaneous autologous bone-marrow grafting for nonunions. Surgical technique.* J Bone Joint Surg Am 2006;88:322-7.

[23] Gómez-Barrena E, Rosset P, Muller I, et al. *Bone regeneration: stem cell therapies and clinical studies in orthopaedics and traumatology.* J Cell Molec Med 2011;15:1266-86.

[24] Rosset P, Deschaseaux F, Layrolle P. *Cell therapy for bone repair.* Orthop Traumatol Surg Res 2014;100:107-12.

[25] Hernigou P, Poiguard A, Beaujean F, et al. *Percutaneous autologous bone marrow grafting for non-unions. influence of the number and concentration of progenitor cells.* J Bone Joint Surg Am 2005;87:1430-7.

[26] Laitinen A, Oja S, Kilpinen L, Kaartinen T, et al. *A robust and reproducible animal serum-free culture method for clinical-grade bone marrow-derived mesenchymal stromal cells.* 2015 Mar 17 [Epub ahead of print].

[27] Nombela-Arrieta C, Ritz J, Silberstein LE. *The elusive nature and function of mesenchymal stem cells.* Nat Rev Mol Cell Biol 2011;12:126-31.

[28] Plant AL, Parker GC. *Translating stem cell research from the bench to the clinic: a need for better quality data.* Stem Cells Develop 2013:22;2457-8.

[29] Amini AR, Laurencin CT, Nukavarapu SP. *Bone tissue engineering: recent advances and challenges.* Crit Rev Biomed Eng 2012;40:363-408.

[30] Bara JJ, Richards RG, Alini M, et al. *Bone marrow-derived mesenchymal stem cells change phenotype following in vitro culture: implications for basic research and the clinic.* Stem Cells 2014;32:1713-23.

[31] *Regulation (EC) No 1394/2007 of the European Parliament and of the Council of 13 November 2007 on advanced therapy medicinal products and amending Directive 2001/83/EC and Regulation (EC) No 726/2004.* Retrieved 12/03/2014, from http://ec.europa.eu/health/documents/eudralex/vol-1/index_en.htm#reg

[32] Headlee D. *The paper trail: CFRs, source documents and data collection tools.* SoCRA Source, 2004;30.

Gli Autori dichiarano di non avere alcun conflitto di interesse con l'argomento trattato nell'articolo.

BORSA DI STUDIO S.I.O.T.

Giornale Italiano di Ortopedia e Traumatologia
2015;41:374-382

Damage control distrettuale nelle fratture da trauma ad alta energia della tibia prossimale: indicazioni, tecnica, complicanze e scelta del trattamento definitivo

Damage control in high energy trauma proximal tibia fractures: indications, surgical technique, complications and choice of definitive treatment

Gianluca Canton[1] *(foto)*
Emmanuele Santolini[2]
Marco Stella[3]
Federico Santolini[3]

[1] UCO Clinica Ortopedica Traumatologica, Azienda Ospedaliero-Universitaria Ospedali Riuniti, Trieste; [2] Clinica Ortopedica Università di Genova, IRCCS AOU "San Martino" IST, Genova; [3] UOC Ortopedia e Traumatologia d'Urgenza, IRCCS AOU "San Martino" IST, Genova

Riassunto

Introduzione. Le problematiche dei tessuti molli sono state storicamente le più frequenti ed importanti complicanze delle fratture da trauma ad alta energia delle tibia prossimale. Il damage control della lesione mediante un fissatore esterno femoro-tibiale a ponte viene eseguito in queste fratture per stabilizzare le lesioni ossee e dei tessuti molli e per ripristinare la lunghezza e l'asse dell'arto. Alcuni autori hanno riportato i risultati di questa strategia di trattamento, con un decremento significativo delle complicanze dei tessuti molli e buoni risultati clinici e radiografici.

Metodi. È stata valutata una popolazione di 24 casi di fratture da trauma da alta energia della tibia prossimale in 23 pazienti, trattati mediante applicazione di un fissatore esterno femoro-tibiale a ponte in urgenza seguito da una fissazione interna definitiva a distanza. I casi trattati con fissazione esterna definitiva sono stati esclusi, tra questi tutti i casi di frattura esposta oltre il grado IIIB di Gustilo-Anderson e i casi trattati mediante fasciotomie per sindrome compartimentale. Sono stati registrati il tipo di frattura e l'entità del danno dei tessuti molli, la configurazione del fissatore esterno temporaneo, il tempo di conversione a sintesi definitiva, i risultati clinici e radiografici e le complicanze. I dati ottenuti sono stati confrontati con quanto riportato in letteratura.

Risultati. Le fratture erano prevalentemente a morfologia complessa, del tipo V e VI secondo Schatzker nel 70,8% dei casi e del tipo C3 secondo lo classificazione AO nel 63% dei casi. Nel 50% dei casi era presente un danno severo dei tessuti molli, per la presenza di esposizione del focolaio (25%) o di fratture chiuse tipo Tscherne II e III (25%). La configurazione anteriore per la fissazione esterna è stata la più utilizzata (66,7%) per la sua versatilità e rapidità di applicazione. Non sono state notate differenze tra i differenti montaggi in termini di risultato clinico e complicanze, le quali non sono state riscontrate. Il tempo di conversione a fissazione interna è stato in media di 6 giorni, utilizzando più frequentemente due placche contrapposte. I risultati clinici sono stati molto soddisfacenti, con pochi casi di viziosa consolidazione e nessuna pseudoartrosi. L'incidenza di complicanze dei tessuti molli è stata molto bassa, con un solo caso di infezione superficiale di ferita con deiscenza parziale (4,3%).

Discussione. L'utilizzo di un fissatore esterno a ponte è un metodo sicuro ed efficace per diminuire l'incidenza di complicanze dei tessuti molli nelle fratture da trauma ad alta energia della tibia prossimale, mantenendo buoni risultati clinici e radiografici. Non vi sono differenze tra i diversi montaggi per la stabilizzazione a ponte della lesione se i principi di sicurezza sono rispettati e gli obiettivi di efficace stabilizzazione e ripristino di asse e lunghezza vengono perseguiti. Deve essere attentamente selezionata la tecnica di osteosintesi della frattura, riservando alla fissazione esterna definitiva i casi più complessi.

Parole chiave: fratture ad alta energia, fissazione esterna a ponte, damage control, tibia prossimale, piatto tibiale

Indirizzo per la corrispondenza:
Gianluca Canton
UCO Clinica Ortopedica Traumatologica,
Azienda Ospedaliero-Universitaria
Ospedali Riuniti, Ospedale Cattinara
Strada di Fiume, 447
34149 Trieste
E-mail: gcanton84@gmail.com

Summary

Background. *Soft tissue problems have historically been the most important and frequent complications of high energy proximal tibia fractures. Damage control with a spanning external fixator is used in these fractures to stabilize bone and soft tissues lesions and to restore lenght and axis of the limb. Some authors reported the results of this treatment strategy, with significant decrease of soft tissues complications and good clinical and radiographic results.*

Objectives. *to review the indications, surgical technique, results and complications of damage control in high energy proximal tibia fractures and factors related to the timing and choice of definitive treatment on the basys of the literature and the authors experience.*

Materials and methods. *A population of 24 cases of high energy proximal tibia fractures in 23 patients treated with spanning external fixation followed by delayed internal fixation was analyzed. Cases treated with definitive external fixation were excluded, including all cases of Gustylo type III B-C open fracture and fasciotomies for compartment syndrome. Severity of soft tissues damage and fracture type, external fixator configuration, timing of definitive treatment, clinical and radiographic results and complications were all recorded. Collected data were compared to the literature.*

Results. *Complex fracture patterns were prevalent, with 70.8% Schatzker V and VI type and 63% AO C3 type. Severe soft tissue damage was present in 50% of cases, including 25% open fractures and 25% closed Tscherne II and III type fractures. Anterior configuration of the external fixator was mostly used (66.7% of cases) because of its ease of use and its versatility. No differences were seen between different external fixator configurations in terms of clinical results and complications, which were not noted. Timing of definitive fixation was 6 days on average, with double plate fixation mostly chosen. Clinical results were highly satisfying, with few malunions and absent nonunions. Soft tissues complications incidence was very low, with a single case of superficial wound infection and subsequent partial dehiscence (4.3% of cases).*

Conclusions. *damage control of high energy proximal tibia fractures with a spanning external fixation is a safe and effective method to decrease soft tissue complications rate maintaining good clinical and radiographic results. There is no difference between external fixator configurations if principles of safety are respected and the objectives of effective stabilization and lenght and axis restoration are pursued. Attention must be kept in choosing the best method of definitive treatment, reserving most complicated cases to definitive external fixation.*

Key words: *high energy fractures, spanning external fixation, damage control, proximal tibia, tibial plateau*

Introduzione

Le problematiche cutanee e le infezioni profonde sono storicamente riconosciute come le più frequenti complicanze nel trattamento chirurgico delle fratture da trauma ad alta energia della tibia prossimale, con incidenze riportate fino al 50-80% dei casi [1 2]. La causa risiedeva nella ricerca estrema di una riduzione anatomica e di una stabilità assoluta alle spese della vascolarizzazione dell'osso e dei tessuti molli. Studi sul risultato a lungo termine di queste fratture evidenziano come la riduzione anatomica della superficie articolare, grazie alla presenza dei menischi, possa essere d'importanza sovrapponibile se non inferiore rispetto al ripristino dell'asse e della stabilità del ginocchio e all'assenza di complicanze nel determinare il risultato funzionale [3]. Pertanto, il risultato ottimale si otterrà con una sintesi stabile che ripristini l'allineamento della tibia prossimale utilizzando tecniche chirurgiche che rispettino il più possibile i tessuti molli. [4].

Una di queste tecniche prevede un *damage control* distrettuale mediante l'utilizzo della fissazione esterna temporanea a ponte con lo scopo di stabilizzare la lesione ossea, stabilizzare e trattare le lesioni dei tessuti molli e ripristinare e mantenere la lunghezza e l'asse dell'arto. La sintesi definitiva avviene quindi una volta risolte le lesioni dei tessuti molli e stabilizzate le condizioni generali del paziente. Questo protocollo di trattamento è stato inizialmente utilizzato con successo nelle fratture articolari complesse del pilone tibiale. Diversi autori hanno dimostrato in queste fratture i benefici della stabilizzazione immediata a ponte seguita dal trattamento definitivo dopo un tempo sufficiente a risolvere le problematiche dei tessuti molli [5 6]. Nel 2005 Egol et al. [7] propongono per la prima volta un protocollo di trattamento che preveda la fissazione esterna temporanea a ponte in tutte le fratture del piatto tibiale da trauma ad alta energia, con ottimi risultati soprattutto in termini di riduzione delle complicanze settiche. Da allora altri autori hanno applicato questo tipo di trattamento, con indicazioni, tecniche e tempistiche di trattamento talvolta molto differenti [7 8].

Obiettivo dello studio

Nel presente lavoro vengono discusse le indicazioni, la tecnica e le complicanze della fissazione esterna temporanea a ponte nelle fratture da trauma ad alta energia della tibia prossimale e i fattori che influenzano il timing e la scelta del trattamento definitivo sulla base dell'esperienza degli autori e della letteratura.

Materiali e metodi

Sono stati valutati retrospettivamente i risultati di un protocollo di trattamento utilizzato presso la UOC di Ortopedia

Figura 1. Caso clinico di frattura da trauma ad alta energia della tibia prossimale (a) trattata con stabilizzazione a ponte con fissatore esterno (b) e successiva riduzione e sintesi con placca a stabilità angolare (c).

e Traumatologia d'Urgenza – IRCCS AOU "San Martino" IST – Genova che prevede la fissazione temporanea a ponte in urgenza di tutte le fratture della tibia prossimale in cui si riconosca un meccanismo traumatico ad alta energia (cadute da altezza superiore a 3 metri, investimento di pedone da automezzo, incidente stradale in moto o auto, alcuni traumi sportivi) ed in cui vi sia un'evidente o imminente compromissione dei tessuti molli. Sono stati inclusi tutti i casi in cui il trattamento definitivo è stato eseguito con riduzione a cielo aperto e sintesi interna (Fig. 1). Sono stati esclusi i casi trattati con fissazione esterna circolare definitiva, che comprendevano i pochi casi in cui i tessuti molli non risultavano aggredibili entro 15 giorni, con eccessiva comminuzione metafisaria ed estensione diafisaria, in cui erano state eseguite fasciotomie per sindrome compartimentale e in cui la frattura si presentava esposta oltre il grado IIIA secondo Gustilo.

Ne risultava una popolazione di 24 casi in 23 pazienti, prevalentemente maschi di età media 45,5 anni (range 17-61), valutati a 29 mesi (range 8-55) di follow-up medio. Le fratture sono state classificate secondo Schatzker [9] e secondo la AO [10] sulla base delle immagini Rx e TC ottenute dopo il riallineamento dell'arto con il fissatore esterno temporaneo. La compromissione dei tessuti molli è stata classificata secondo Gustilo e Anderson [11] in caso di frattura esposta e secondo Tscherne [12] in caso di frattura chiusa. Sono stati valutati la tecnica di fissazione esterna temporanea, i tempi di conversione a fissazione interna definitiva e la tecnica utilizzata per la sintesi definitiva. Sono stati annotati i tempi di guarigione radiografica registrando gli eventuali casi di mancata consolidazione. Il risultato clinico è stato valutato in termini di articolarità e con valutazione oggettiva del risultato con WOMAC score [13]. Sono state registrate le complicanze correlate alla fissazione esterna temporanea e a carico dei tessuti molli.

Risultati

Le fratture erano articolari nel 91,6% dei casi, con prevalenza del tipo V e VI secondo Schatzker (70,8%) e C3 secondo la classificazione AO (63%). Nel 29% dei casi il paziente era politraumatizzato e nel 50% dei casi era presente una compromissione severa dei tessuti molli, per la presenza di esposizione del focolaio (25%) o di fratture chiuse tipo Tscherne II e III (25%) (Tab. I).

Tabella I. Classificazione radiografica delle fratture e della compromissione dei tessuti molli.

	II	IV	V	VI
Schatzker	2 (8,3%)	3 (12,5%)	8 (33,3%)	9 (37,5%)
	A3/B3	**C1**	**C2**	**C3**
AO	4 (16,7%)	4 (16,7%)	2 (8,3%)	14 (58,3%)
	I	**II**	**IIIA**	
Gustilo-Anderson	2 (8,3%)	1 (4,2%)	3 (12,5%)	
	I	**II**	**III**	
Tscherne	12 (50%)	5 (20,8%)	1 (4,2%)	

Sono state utilizzate tre configurazioni di montaggio del fissatore esterno a ponte: viti posizionate anteriormente sia sul femore che sulla tibia con direzione antero-posteriore, utilizzando due morsetti connessi da due barre senza raccordi secondo un montaggio anteriore a rettangolo; viti femorali posizionate in direzione latero-mediale e viti tibiali antero-medialmente, utilizzando due morsetti connessi da barre con un raccordo intermedio centrale, secondo un montaggio antero-laterale a Z; a livello femorale una vite laterale con direzione latero-mediale prossimalmente e una vite trans-condilare trapassante distalmente e a livello tibiale viti posizionate anteriormente, con barre di connessione senza raccordi intermedi in configurazione a trapezio a base maggiore prossimale. Il montaggio più utilizzato è stato l'anteriore (66,7%), seguito dal montaggio a trapezio e dall'antero-laterale. Non sono state riscontrate differenze di rilievo in termini di tempo di conversione e risultato clinico tra i diversi montaggi (Tab. II). Non sono state rilevate complicanze correlate alla fissazione esterna temporanea. L'intervento definitivo è stato eseguito in media a 6 giorni (range 2-13), mantenendo sempre le viti del fissatore nel campo operatorio come ausilio alla riduzione dopo accurata detersione e disinfezione. Sono state utilizzate placche a stabilità angolare in tutte le fratture complesse, sia monolaterali (10 casi, 41,6%) che con doppio accesso (12 casi, 50%), con utilizzo di tecniche MIPO per il piatto laterale in tutti i casi. Tutte le fratture sono consolidate ad un tempo medio di 6 mesi (range 2-12). Il risultato clinico oggettivo e soggettivo è stato molto soddisfacente (Tab. III). Infine l'incidenza di complicanze a carico dei tessuti molli è stata molto bassa, in quanto non sono stati rilevati casi di necrosi cutanea o infezione profonda, mentre è stato riscontrato un solo caso di deiscenza per infezione superficiale della ferita chirurgica (4,3% dei casi).

Discussione

Indicazioni

In tutti i casi in cui una compromissione dei tessuti molli risulta evidente al momento della prima valutazione del paziente il damage control mediante fissazione esterna temporanea a ponte è certamente indicato come trattamento in urgenza. Questi casi comprendono le fratture esposte e le fratture chiuse con presenza di edema imponente, flittene sierose o emorragiche, abrasioni profonde o contaminate, sindromi compartimentali (tipo II e III secondo Tscherne). Alcuni autori hanno riportato la loro esperienza con questo tipo di trattamento, ottenendo una bassa incidenza di infezioni (fino al 13%) [8 14] e di complicanze dei tessuti molli nelle fratture chiuse mantenendo un buon risultato funzionale. Nelle fratture esposte, nonostante il trattamento in due tempi, l'incidenza di infezioni resta maggiore (16-17%) [15 16].

Tuttavia riconoscere il meccanismo e soprattutto l'energia del trauma che ha determinato la frattura e quindi la lesione dei tessuti molli è il primo passo per il corretto inquadramento della lesione. Gli eventi che più comunemente determinano un trauma ad alta energia a livello della tibia prossimale sono le cadute da un'altezza superiore a 3 metri, gli incidenti automobilistici e motociclistici e gli investimenti di pedoni da parte di automezzi [17].

Utilizzando la fissazione esterna a ponte in urgenza in tutti i casi con un meccanismo traumatico ad alta energia a dispetto della presenza o meno di compromissione dei tessuti molli già in atto, Egol et al. [7] riportano un'incidenza di infezioni profonde del 5%, che scende al 3% se si considerano le sole fratture chiuse. Nella nostra esperienza, l'incidenza di infezioni profonde è nulla mentre risulta del 4,3% per le infezioni superficiali.

Appare quindi ragionevole ritenere indicata l'applicazione di un fissatore esterno a ponte in tutte le fratture della tibia prossimale in cui si riconosca un meccanismo traumatico

Tabella II. Risultato clinico dei diversi montaggi di fissazione esterna per la stabilizzazione temporanea della frattura.

	Estensione	Flessione	WOMAC
M. Anteriore a rettangolo	-0,3	130	22,8
M. antero-laterale a Z	0	125	21,5
M. a trapezio	0	133,3	17,3

Tabella III. Articolarità in estensione, flessione, deficit di flessione ed estensione rispetto al contro laterale e WOMAC score della popolazione in esame.

Estensione	Flessione	Deficit medio Estensione	Deficit medio Flessione	WOMAC
-0,2° (-5/0°)	130,4° (100/160°)	1°	17°	21,3 (1/62)

ad alta energia e nelle fratture con coinvolgimento dei tessuti molli evidente.

Tecnica chirurgica

La tecnica chirurgica per il posizionamento del fissatore a ponte varia a seconda del tipo di fissatore e del montaggio previsto, ma alcuni aspetti devono sempre essere rispettati. Le viti devono essere inserite al di fuori della sede di lesione, non solo ossea ma anche dei tessuti molli. Le viti non devono essere posizionate in una zona di futura incisione chirurgica. Deve essere utilizzata una tecnica di infissione atraumatica per l'osso e per i tessuti molli (preforatura, cannule di protezione, inserzione manuale senza strumenti motorizzati) ed evitare ogni area di tensione tra cute e vite per scongiurare problematiche cutanee spesso preludio di infezioni dei tramiti.
Il fissatore deve mantenere la lunghezza dell'arto e possibilmente ripristinare il fisiologico valgismo articolare con una leggera flessione. La lunghezza è il parametro più importante da ottenere e mantenere, in quanto con il passare del tempo il recupero della lunghezza di un arto accorciato può divenire estremamente difficile per la formazione di tenaci aderenze cicatriziali [4]. Diversi autori concordano nell'evitare di includere il piede nel montaggio per poter correttamente monitorare l'eventuale insorgenza di sindromi compartimentali [18] e per ridurre l'edema per effetto della contrazione muscolare, incoraggiando la mobilizzazione precoce attiva post-operatoria di piede e caviglia.

Configurazione del montaggio

In letteratura è raramente riportato il tipo di montaggio utilizzato per la stabilizzazione temporanea a ponte del ginocchio, con esempi di posizionamento delle viti femorali anteriormente [7], antero-lateralmente [19] e lateralmente [4] e delle viti tibiali prevalentemente antero-medialmente o anteriormente. Per quanto riguarda la configurazione, il tipo e l'orientamento degli elementi di connessione sono disponibili ancora meno dettagli, sebbene gli autori siano concordi nella necessità di ottenere un montaggio sufficientemente stabile da garantire la mobilizzazione del paziente e il sollevamento dell'arto, poco ingombrante per garantire l'accesso ai tessuti molli e semplice per garantire una rapida applicazione in regime di urgenza. Un recente studio biomeccanico [19] mette a confronto 4 diversi montaggi per la stabilizzazione a ponte del ginocchio, utilizzando sempre viti in posizione antero-mediale sulla tibia e 3 varianti di posizionamento sul femore: anteriori, antero-laterali e multiassiali. I 4 montaggi consistevano quindi nella connessione delle viti tibiali con corpo mono-assiale con viti femorali anteriori (I), corpo mono-assiale con viti femorali antero-laterali (II), doppia barra con raccordo centrale con viti femorali antero-laterali (III) e fissatore articolato con viti multi-assiali (IV). All'analisi biomeccanica il costrutto più rigido e stabile è risultato il numero III. Gli autori concludono consigliando questo tipo di montaggio riservandosi di valutare in futuro anche un montaggio anteriore con doppia barra, che potendo essere applicato senza raccordi potrebbe risultare ugualmente se non maggiormente stabile.
Nella nostra esperienza esistono tre tipologie di montaggio fondamentali per la stabilizzazione a ponte del ginocchio (Fig. 2): montaggio anteriore a rettangolo, montaggio antero-laterale a Z e montaggio a trapezio. Non esistono valutazioni biomeccaniche della stabilità dei diversi montaggi proposti, tuttavia ciascuno consente una stabilità adeguata nella maggior parte dei casi e una rapidità e semplicità d'applicazione tali da permetterne l'utilizzo in urgenza. D'altra parte ciascun montaggio presenta caratteristiche peculiari che devono essere tenute in considerazione.
Il montaggio anteriore risulta molto stabile perché pur utilizzando elementi di connessione lunghi non necessita di raccordi intermedi, può essere applicato senza scopia ed è il più versatile in quanto consente di stabilizzare tutte le lesioni peri-articolari del ginocchio. Infatti le viti risultano in ogni caso lontane dalle vie di accesso per la sintesi definitiva, sia sul femore che sulla tibia. Inoltre, l'orientamento delle viti femorali e tibiali su uno stesso piano aiuta nelle manovre di riduzione sia al momento della stabilizzazione in urgenza sia soprattutto al momento della sintesi definitiva se si sceglie di mantenere le viti nel campo operatorio. D'altra parte, il posizionamento anteriore delle viti a livello femorale può risultare mal tollerato dal paziente a causa della transfissione del quadricipite femorale soprattutto per tempi prolungati, ed esiste un rischio teorico di violazione dello sfondato sovra-rotuleo con contaminazione articolare se non si rispetta la distanza di sicurezza. Infatti la tecnica prevede l'applicazione dell'elemento di presa

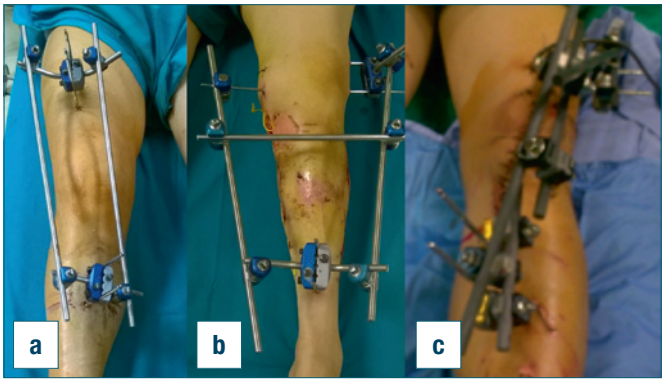

Figura 2. Tipologie di montaggio per il damage control della tibia prossimale: a) montaggio anteriore a rettangolo; b) montaggio a trapezio; c) montaggio antero-laterale a Z.

più distale a circa quattro dita dal margine superiore della rotula. Risulta particolarmente indicato l'utilizzo di cannule di infissione per minimizzare il danno a carico della struttura mio-tendinea quadricipitale.
Il montaggio antero-laterale può risultare meno stabile in quanto necessita di raccordi intermedi tra gli elementi di connessione e l'orientamento su due piani diversi delle viti può essere meno utile per la riduzione anche se contribuisce a compensare il difetto di stabilità del montaggio. Tuttavia è il montaggio probabilmente più semplice e veloce, con cui la maggior parte dei chirurghi ha più confidenza anche senza l'utilizzo della scopia ed è ben tollerato. Inoltre è versatile nell'applicazione come il montaggio anteriore ma in caso di fratture del femore distale può essere fonte di contaminazione della via d'accesso per la sintesi definitiva.
Il montaggio a trapezio risulta particolarmente stabile perché consente l'utilizzo di elementi di connessione più corti e senza raccordi intermedi, condivide con il montaggio antero-laterale le considerazioni sull'orientamento delle viti e sulla tollerabilità, mantiene le caratteristiche di semplicità e rapidità di applicazione degli altri montaggi ma dovrebbe preferibilmente essere posizionato in scopia. Tuttavia risulta meno versatile in quanto applicabile alle fratture della sola tibia prossimale e in caso di accesso antero-laterale esteso prossimalmente (per esempio per il prelievo di innesto dal femore distale) può essere fonte di contaminazione della via di accesso. È possibile inoltre modificare il montaggio utilizzando la sola vite trapassante sul femore per una maggiore rapidità di applicazione, ma alle spese dalla stabilità soprattutto sul piano sagittale.
Tutti i montaggi citati possono essere ulteriormente stabilizzati con elementi di connessione trasversali aggiuntivi, utili soprattutto nel montaggio anteriore per ridurre il momento flettente sul piano sagittale e nel montaggio antero-laterale per ovviare alla minore stabilità intrinseca.
Nella nostra esperienza non sono state registrate differenze di rilievo tra i diversi montaggi, a dimostrazione del fatto che se i principi di tecnica e sicurezza vengono rispettati e gli obiettivi di efficace stabilizzazione e ripristino di asse e lunghezza vengono perseguiti non esiste un montaggio preferenziale.

Timing del trattamento definitivo

Il timing della sintesi definitiva dopo fissazione esterna temporanea si basa sulla valutazione clinica dei tessuti molli che devono essere compatibili con l'aggressione chirurgica. La condizione ideale che deve essere ricercata è il completo riassorbimento dell'edema e l'aspetto roseo e trofico della cute che deve divenire grinzosa al tatto. In caso di pregresse flittene, deve esserci evidenza di riepitelizzazione della lesione [4]. In letteratura sono riportati tempi medi di conversione a fissazione interna che vanno dai 5 ai 20 giorni ma in presenza di range estremamente ampi, con un tempo minimo riportato di 2 giorni e massimo di 111 [7 8 14-16 20]. Secondo alcuni autori, se l'asse e la lunghezza sono mantenute, è accettabile aspettare fino a 3 settimane per la sintesi definitiva [4 7]. Allo stesso modo varia la gestione del fissatore durante l'intervento chirurgico, dalla rimozione prima dell'intervento con eventuale asportazione del tramite cutaneo e *over-drilling* del tramite osseo al mantenimento dell'intero montaggio nel campo operatorio dopo accurata pulizia con soluzione alcolica [17].
Il vantaggio di mantenere il fissatore nel campo operatorio risiede nel suo possibile utilizzo come distrattore e come strumento di riduzione della frattura [16], lo svantaggio risiede nel teorico aumento del rischio d'infezione [21]. Nella nostra esperienza le viti sono sempre state mantenute nel campo, senza un aumento rilevabile del rischio settico, verosimilmente per il tempo di conversione relativamente breve (6 giorni) che risente indubbiamente della selezione dei pazienti candidati alla sintesi interna.

Complicanze della fissazione esterna temporanea

Come per la tecnica e per i tempi di conversione, esistono pochi dati in letteratura riguardo alle complicanze della fissazione esterna temporanea nelle fratture della tibia prossimale. La complicanza che viene più spesso considerata è l'infezione, sia in termini di infezione dei tramiti sia di correlazione tra caratteristiche e tempi di fissazione esterna e rischio settico del trattamento definitivo. Alcuni autori riportano casi sporadici di infezione superficiale dei tramiti del fissatore a ponte, scegliendo di rimuovere le viti e bonificare i tramiti prima dell'intervento definitivo senza evidenti correlazioni con l'incidenza di infezioni post-operatorie [7 15 18]. Per quanto riguarda la correlazione tra tempo di fissazione esterna e rischio di infezione post-operatoria, è dimostrato nelle fratture diafisarie di femore che dopo 2 settimane di permanenza del fissatore esterno aumenta significativamente la contaminazione dei tramiti, con conseguente aumento del rischio teorico di infezioni che non si traduce in una aumentata incidenza di infezioni clinicamente rilevabili [21]. Nella tibia prossimale, alcuni autori hanno riportato l'assenza di correlazioni tra tempo di fissazione esterna e rischio settico [16 22], mentre in un solo lavoro viene riportata una correlazione tra infezione post-operatoria e sovrapposizione della zona di posizionamento delle viti con la placca usata per la sintesi definitiva in una casistica in cui il tempo medio di fissazione esterna era di 20 giorni [20]. Per quanto concerne invece le complicanze montaggio specifiche del fissatore esterno, viene riportato da Egol et al. [7] con il montaggio anteriore un caso di ossificazione eterotopica nel contesto del quadricipite femorale che ha determinato una rigidità significativa in

flessione del ginocchio. A differenza di quanto riportato in letteratura, non abbiamo riscontrato complicanze correlate con l'utilizzo delle viti femorali anteriori, verosimilmente grazie alla tecnica di inserzione accurata ed atraumatica utilizzata.

Scelta del trattamento definitivo

Per la sintesi definitiva delle fratture da trauma ad alta energia della tibia prossimale sono descritte molteplici tecniche di fissazione interna ed esterna, senza una chiara prevalenza di una sull'altra in termini di risultato a medio e lungo termine e di complicanze [3 8 23]. Dal punto di vista teorico, i vantaggi della fissazione interna risiedono nella possibilità di una riduzione più accurata soprattutto della superficie articolare e nel maggiore comfort per il paziente, mentre lo svantaggio principale è la maggiore aggressività sui tessuti molli che storicamente si associava ad un maggior rischio settico e di complicanze di ferita [3 8 23]. Tuttavia, l'utilizzo di due incisioni separate e il miglioramento del design anatomico delle placche con l'utilizzo della stabilità angolare permettono un approccio alla frattura più rispettoso della biologia. In particolare, le tecniche di posizionamento mini-invasive (MIPO) di queste placche permettono un ulteriore vantaggio in termini di rispetto dei tessuti molli e del focolaio di frattura [24] (Fig. 3). Gli elementi di natura tecnica che portano alla scelta di una tecnica rispetto all'altra possono essere legate alla tipologia e morfologia della frattura, alla comminuzione e all'estensione meta-diafisaria ed esulano dallo scopo di questa trattazione. Risulta però interessante analizzare come le lesioni dei tessuti molli e le modalità e tempi di fissazione esterna temporanea possano influire sulla scelta del tipo di trattamento, dando sempre risalto al rischio settico e di complicanze cutanee.

Per quanto riguarda i tempi di fissazione esterna temporanea, come detto esiste un aumentato rischio teorico di infezione per permanenza del fissatore oltre le 2-3 settimane,

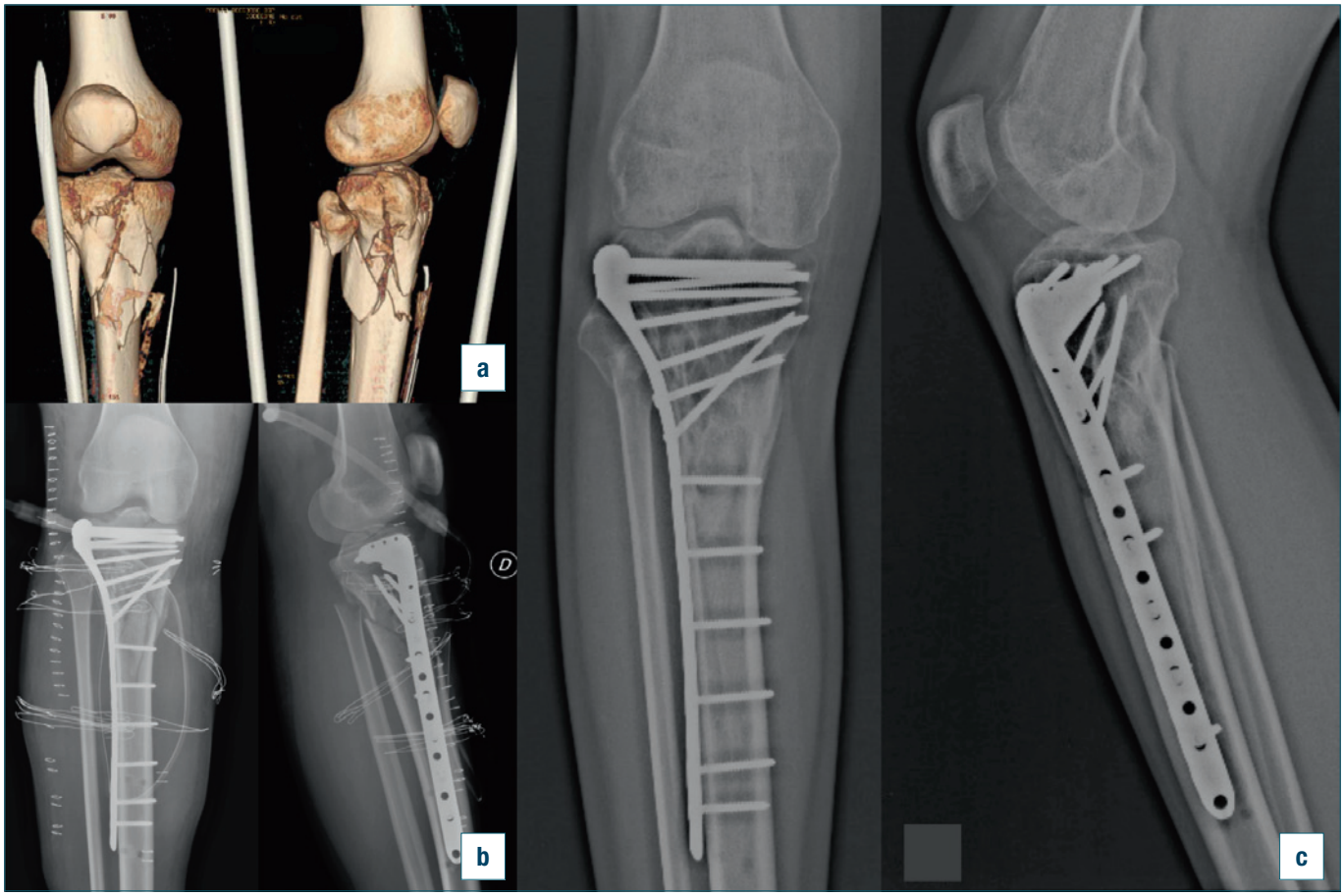

Figura 3. Caso clinico di frattura complessa della tibia prossimale trattata con singola placca laterale: a) quadro TC dopo stabilizzazione della lesione con fissatore esterno a ponte; b) conversione a fissazione interna con placca laterale a stabilità angolare; c) controllo radiografico a 1 anno.

confermato in letteratura solo per i casi di *pin-plate overlap* [20 21]. Per questo motivo può essere ragionevole scegliere una fissazione esterna definitiva in questi casi. Gli autori del presente lavoro preferiscono riservare il trattamento con fissazione interna definitiva ai casi che raggiungono una condizione di aggredibilità chirurgica entro le due settimane di trattamento, mantenendo le viti nel campo operatorio come ausilio alla riduzione in tutti i casi, optando invece per la fissazione esterna definitiva nei restanti casi [25].
Inoltre la fissazione esterna definitiva è indicata nei casi di lesione legamentosa complessa associata alla frattura, eventualmente utilizzando dei fissatori articolati [26], nei casi in cui le condizioni dei tessuti molli restino incompatibili con la fissazione interna definitiva e nei casi in cui ci siano già dei quadri settici in atto [25].
Inoltre può essere considerata indicazione relativa alla fissazione esterna definitiva la presenza di condizioni che aumentano di per sé il rischio settico, in particolare fratture gravemente esposte (III B-C secondo Gustilo) e sindromi compartimentali trattate con fasciotomie [14 22 27].
L'incidenza di complicanze a carico dei tessuti molli, in particolare settiche, risulta particolarmente bassa nella nostra esperienza (0% infezioni profonde, 4,3% infezioni superficiali). Questo dato è verosimilmente dovuto alla combinazione di più fattori, che oltre all'utilizzo della fissazione esterna a ponte in tutti i casi di frattura da trauma ad alta energia comprendono l'esclusione dei casi più complessi cui è stata riservata la fissazione esterna come trattamento definitivo e l'utilizzo di placche a stabilità angolare e tecniche MIPO.

Conclusioni

Il damage control distrettuale nelle fratture da trauma ad alta energia della tibia prossimale rappresenta un trattamento sicuro in grado di diminuire sensibilmente le complicanze di ferita e settiche. Il fissatore a ponte deve essere sufficientemente stabile e veloce nell'applicazione, selezionando il montaggio più adeguato caso per caso nel rispetto dei principi e degli obiettivi della fissazione temporanea. La nostra esperienza dimostra come i vantaggi di questa metodica possano essere massimizzati selezionando adeguatamente il tipo di trattamento definitivo da utilizzare nei diversi casi, con particolare attenzione alle lesioni associate e ai tempi di fissazione esterna. L'utilizzo delle tecniche MIPO e di placche anatomiche ha ulteriormente contribuito alla diminuzione dell'incidenza di tali complicanze.

Bibliografia

1 Young MJ, Barrack RL. *Complications of internal fixation of tibial plateau fractures*. Orthop Rev 1994;23:149-54.
2 Papagelopoulos PJ, Partsinevelos AA, Themistocleous GS, et al. *Complications after tibia plateau fracture surgery*. Injury 2006;37:475-84.
3 Canadian Orthopaedic Trauma Society. *Open reduction and internal fixation compared with circular fixator application for bicondylar tibial plateau fractures*. J Bone Joint Surg 2006;88-A:12.
4 Drischl DR, Del Gaizo D. *Staged management of tibial plateau fractures*. Am J Orthop (Belle Mead NJ) 2007;36(4 Suppl):12-7.
5 Sirkin M, Sanders R, Di Pasquale T, et al. *A staged protocol for soft tissue management in the treatment of complex pilon fractures*. J Orthop Trauma 1999;13:78-84.
6 Lavini F, Dall'Oca C, Mezzari S, et al. *Temporary bridging external fixation in distal tibial fracture*. Injury Int J Care Injured 2014;l45(Suppl):S58-63.
7 Egol KA, Tejwani NC, Capla EL, et al. *Staged management of high-energy proximal tibia fractures (OTA types 41). The results of a prospective, standardized protocol*. J Orthop Trauma 2005;19:448-56.
8 Krupp RJ, Malkani AL, Roberts CS, et al. *Treatment of bicondylar tibia plateau fractures using locked plating versus external fixation*. Orthopedics 2009;32:8.
9 Schatzker J. *Fractures of the tibial plateau*. In: Schatzker J, Tile M, eds. *The Rationale of Operative Fracture Care*. Berlin: Springer-Verlag, 1987:279-29.
10 Muller M. *The comprehensive classification of long bones.* In: Muller ME, Allgower M, Schneider R, Willenegger H, eds. *Manual of Internal Fixation.* Berlin: Springer-Verlag 1995, pp. 118-58.
11 Gustilo RB, Mendoza RM, Williams DN. *Problems in the management of type III (severe) open fractures: a new classification of type III open fractures*. J Trauma 1984;24:742-6.
12 Tscherne H, Ouster HJ. *A new classification of soft-tissue damage in open and closed fractures*. Unfallheilkunde 1982;85:111-5.
13 Whitehouse SL, Crawford RW, Learmonth ID. *Validation for the reduced Western Ontario and McMaster Universities Osteoarthritis Index function scale*. J Orthop Surg 2008;16-1:50-3.
14 Morris BJ, Zackary Unger R, et al. *Risk factors of infection after orif of bicondylar tibial plateau fractures*. J Orthop Trauma 2013;27:e196-200.
15 Parekh AA, Smith WR, Silva S, et al. *Treatment of distal femur and proximal tibia fractures with external fixation followed by planned conversion to internal fixation*. J Trauma 2008;64:3.
16 Laible C, Earl-Royal E, Davidovithch R, et al. *Infection after spanning external fixation for high-energy tibial plateau fractures: is pin site–plate overlap a problem?* J Orthop Trauma 2012;26:92-7.
17 Berkson EM, Virkus WW. *High-energy tibial plateau fractures*. J Am Acad Orthop Surg 2006;14:20-31.
18 Zura RD, Browne JA, Black MD, et al. *Current management*

of high-energy tibial fractures. Curr Orthop 2007;21:229-35.

19 Mercer D, Firoozbakhsh K, Prevost M, et al. *Stiffness of knee-spanning external fixation systems for traumatic knee dislocations: a biomechanical study*. J Orthop Trauma 2010;24:693-6.

20 Shah CM, Babb PE, McAndrew CM, et al. *Definitive plates overlapping provisional external fixator pin sites: is the infection risk increased?* J Orthop Trauma 2014;28:518-22.

21 Harwood PJ, Giannoudis PV, Probst C, et al. *The Risk of Local Infective Complications after damage control procedures for femoral shaft fracture*. J Orthop Trauma 2006;20:181-9.

22 Lin S, Mauffrey C, Hammerberg EM, et al. *Surgical site infection after open reduction and internal fixation of tibial plateau fractures*. Eur J Orthop Surg Traumatol 2014;24:797-803.

23 Mahadeva D, Costa ML, Gaffey A. *Open reduction and internal fixation versus hybrid fixation for bicondylar/severe tibial plateau fractures: a systematic review of the literature*. Arch Orthop Trauma Surg 2008;128:1169-75.

24 Liu F, Tao R, Cao Y, et al. *Injury 2009. The role of LISS (less invasive stabilisation system) in the treatment of peri-knee fractures*. Injury Int J Care Injured 2009;40:1187-94.

25 Santolini F, Stella M. *Le fratture della tibia prossimale: la fissazione esterna*. Lo Scalpello 2014;28:193-9.

26 CatagniMA, Ottaviani G,Maggioni M. *Treatment strategies for complex fractures of the tibial plateau with external circular fixation and limited internal fixation*. J Trauma 2007;63:1043-53.

27 Colman M, Wright A, Gruen G, et al. *Prolonged operative time increases infection rate in tibial plateau fractures.* Injury 2013;44;249-52.

Gli Autori dichiarano di non avere alcun conflitto di interesse con l'argomento trattato nell'articolo.

WHAT'S NEW
a cura del CIOSM

Giornale Italiano di Ortopedia e Traumatologia
2015;41:383-388

"What's new" in oncologia muscoloscheletrica

"What's new" in musculoskeletal oncology

Franco Gherlinzoni

SOC di Ortopedia, Ospedale "San Giovanni di Dio", Gorizia
Presidente del CIOSM
(Club Italiano di Oncologia del Sistema Muscoloscheletrico)

Parole chiave: *tumori muscoloscheletrici, chirurgia conservativa, chemioterapia, radioterapia, osteosarcoma, sarcomi dei tessuti molli*

Key words: *musculoskleletal tumours, limb-salvage surgery, chemotherapy, radiotherapy, oteosarcoma, soft tissue sarcoma*

Introduzione

L'approccio terapeutico ai pazienti con tumori dell'apparato locomotore, così come la loro qualità di vita, è notevolmente migliorato in questi ultimi anni, grazie al concorso ed alla sinergia di 2 fattori: da un lato lo sviluppo e l'utilizzo di nuovi farmaci a bersaglio molecolare, frutto della ricerca farmacologica in ambito oncologico; dall'altro, l'uso di nuove possibilità ricostruttive in ortopedia oncologica.
Per alcuni tipi di sarcoma, la ricerca, attraverso lo studio di pathways molecolari, ha consentito di sviluppare nuovi farmaci, capaci di riconoscere specifici recettori, presenti sulla superficie o all'interno della cellula tumorale. Il risultato è una maggior efficacia rispetto ai chemioterapici "tradizionali", limitando al contempo la tossicità per il paziente.
Di seguito, una sintesi degli attuali orientamenti terapeutici, sia sul piano medico che chirurgico, per le principali entità nosologiche.

Condrosarcoma

Il trattamento del condrosarcoma rimane prettamente chirurgico poiché questo tumore è resistente sia alla chemioterapia che alla radioterapia. La ricerca, tuttavia, sta indagando alcuni aspetti genetici e molecolari, al fine di offrire possibili alternative terapeutiche. L'acido zoledronico, che inibisce la funzione degli osteoclasti, somministrato in animali di laboratorio in cui era stato impiantato un condrosarcoma, si è dimostrato efficace nel limitare la crescita del tumore [1]. Molto studiato è anche il pathway della proteina di membrana IHH (Indian hedgehog), che gioca un ruolo cruciale nella differenziazione condrocitaria, regolando alcuni geni (PTC1 e GL1) che risultano sovraespressi fino ad 8 volte nei pazienti con condrosarcoma [2].

Osteosarcoma

Si tratta del più conosciuto e studiato tumore dell'osso: il trattamento attuale consiste nell'associazione della chirurgia alla chemioterapia neoadjuvante, secondo precisi protocolli. Numerose le ricerche in corso che indagano gli aspetti molecolari e genetici di questo tumore: uno dei pathway più studiati è quello della proteina p53 (tumour suppressor protein 53) la cui mutazione è presente nell'o-

Indirizzo per la corrispondenza:
Franco Gherlinzoni
SOC di Ortopedia,
Ospedale "San Giovanni di Dio"
via Fatebenefratelli, 34
34170 Gorizia
E-mail: franco.gherlinzoni@gmail.com

steosarcoma, così come nei portatori della sindrome di Li-Fraumeni [3]. Anche il pathway di IGF-1 risulta alterato nell'osteosarcoma e numerosi sono gli studi per individuare gli agenti che potrebbero avere un'azione terapeutica [4]. In questi ultimi anni, i protocolli per l'osteosarcoma non hanno tuttavia subito sostanziali novità: la doxorubicina, il cisplatino, il metothrexate e l'ifosfamide rimangono classicamente i farmaci attivi in questo tumore. La percentuale di event-free survival è intorno al 65% a 5 anni e la sopravvivenza, sempre a 5 anni, di circa il 74%, come confermato dai risultati degli studi clinici dell'Italian Sarcoma Group (www.italiansarcomagroup.org) [5]. Da qualche anno poi, è stato approvato un nuovo farmaco, il mifamurtide, che agisce come stimolatore immunitario. Diversi studi sono in corso per una valutazione, anche economica, in termini di rapporto costo/beneficio, di questo farmaco. L'Italian Sarcoma Group lo ha incluso nel protocollo attualmente in corso per il trattamento dei casi con prognosi più sfavorevole, ovvero dei casi in cui risulta sovraespressa la ABCB1/P-glycoprotein.

Sarcoma di Ewing

Il Sarcoma di Ewing non è più classificato come entità unica ma come famiglia di tumori, la cosiddetta "Ewing family tumour", che comprende il sarcoma di Ewing classico, il sarcoma di Ewing extraosseo, il tumore neuroectodermico primitivo, il tumore di Askin e il sarcoma di Ewing atipico. Pressoché in tutti i tumori appartenenti alla "Ewing family" sono state riscontrate traslocazioni cromosomiche aberranti.

La terapia combinata (chemioterapia neoadjuvante, trattamento locale chirurgico e/o radioterapico e chemioterapia adjuvante successiva) ha migliorato la sopravvivenza dei pazienti con tumore localizzato portandola al 65-75% a 5 anni [6]. Circa il 30% dei pazienti non risponde purtroppo in maniera soddisfacente alle terapie o presenta ab initio malattia metastatica.

Attualmente, i protocolli terapeutici adottati dai maggiori gruppi di studio internazionali sul Sarcoma di Ewing localizzato includono una polichemioterapia neoadjuvante che comprende, con differenti schemi e dosaggi, vincristina, doxorubicina, ciclofosfamide/ifosfamide, etoposide, dactinomicina. A 4 o 6 cicli di chemioterapia neoadjuvante (preoperatoria), seguono, dopo il trattamento locale, un numero variabile di cicli di chemioterapia adjuvante per circa un anno. Il trattamento locale di prima scelta rimane quello chirurgico; la radioterapia viene riservata solo ai pazienti con tumore non operabile o alle sedi in cui la chirurgia è assai complessa, con una morbidità operatoria molto elevata, quali la colonna vertebrale o il bacino.

Nelle localizzazioni metastatiche all'esordio, che presentano la prognosi peggiore (sopravvivenza intorno al 20%) il trattamento prevede l'intensificazione delle dosi con busulfano e melfalan, seguito dall'autotrapianto di cellule midollari.

Un nuovo studio clinico europeo sul Sarcoma di Ewing localizzato è da poco iniziato e sta arruolando pazienti. Lo studio, denominato EuroEwing 2012, è condotto dal Consorzio EuroEwing (www.euroewing.eu), costituito da 20 delle maggiori istituzioni oncologiche europee. Lo studio si propone, tramite randomizzazione, di confrontare differenti schemi di terapia con i farmaci tradizionalmente utilizzati nel sarcoma di Ewing, sia in fase neoadjuvante che adjuvante. In base alla risposta locale, basata sulla necrosi rilevata sul pezzo di resezione, viene poi addizionato, nel trattamento adjuvante, l'acido zoledronico.

Contemporaneamente lo stesso Consorzio EuroEwing ha aperto un secondo studio (rEEcur: International Randomised Controlled Trial of Chemotherapy for the Treatment of Recurrent and Primary Refractory Ewing Sarcoma) per i pazienti che presentano sarcoma di Ewing metastatico o che non hanno risposto alla prima linea di chemioterapia. Lo scopo è quello di comparare differenti trattamenti chemioterapici intensivi per individuare quello più efficace e con minori effetti collaterali.

Cordoma

Il cordoma è un tumore primitivo che si sviluppa nello scheletro assiale da residui embrionali della notocorda. La terapia è chirurgica, spesso estremamente complessa a causa della localizzazione della malattia in sedi difficilmente aggredibili chirurgicamente. Le terapie sistemiche sono ancora poco efficaci.

Dal punto di vista clinico, l'introduzione di nuove tecniche radioterapiche per il controllo locale ha suscitato grande interesse. Tra queste, l'adroterapia può costituire una valida alternativa alla chirurgia, soprattutto per i pazienti con tumore inoperabile o localizzato in sedi che presenterebbero postumi chirurgici molto invalidanti. Infatti l'adroterapia è in grado di colpire selettivamente il tumore senza danneggiare i tessuti vicini con la possibilità di concentrare un dosaggio terapeutico in modo più efficace. L'adroterapia non utilizza i raggi X o gli elettroni, come la radioterapia tradizionale, ma prevede l'utilizzo di ioni carbonio, particelle atomiche dotate di maggiore energia rispetto agli elettroni e con quindi maggiore precisione ed efficacia. Uno dei pochissimi centri di adroterapia al mondo è il Centro Nazionale di Adroterapia Oncologica (CNAO) di Pavia.

Tumore a Cellule Giganti

Il tumore a cellule giganti è un tumore benigno il cui trat-

tamento è finora sempre stato chirurgico. Pur essendo considerato una lesione benigna in realtà può dare localizzazioni polmonari, che istologicamente sono anch'esse benigne, in meno del 2% dei casi. Recentemente è stato utilizzato con buoni risultati, un anticorpo monoclonale, il denosumab, già utilizzato nell'osteoporosi e nel rimodellamento osseo. Le cellule del tumore a cellule giganti secernono la proteina RANKL che interviene nel processo di attivazione degli osteoclasti, legandosi al recettore RANK: sotto il controllo di RANKL le cellule tumorali reclutano precursori dei monociti che vengono rapidamente trasformati in cellule simil-osteoclasti. Il Denosumab si lega selettivamente a RANKL inibendolo: in tal modo viene limitata la crescita delle cellule del tumore a cellule giganti; questo avviene sia nelle localizzazioni primitive che nelle metastasi polmonari. Numerosi studi hanno già dimostrato ottime risposte a questo trattamento, che al momento viene riservato solamente ai casi inoperabili, a quelli in sedi difficilmente aggredibili (colonna, sacro) ed ai pazienti con metastasi.

Sarcomi dei tessuti molli

A tutt'oggi il trattamento principale di questi tumori resta la chirurgia, spesso associata alla radioterapia; frequente purtroppo è la comparsa di metastasi polmonari. Per questo motivo in passato sono stati adottati protocolli di chemioterapia con doxorubicina e ifosfamide, anche se è ancora aperto il dibattito, in seno alla Comunità Scientifica internazionale, sulla loro efficacia. Una meta-analisi dei risultati di 18 trial clinici randomizzati è stata pubblicata nel 2009: in 1953 pazienti è stato evidenziato un piccolo, seppur statisticamente significativo, vantaggio (6%) sulla sopravvivenza nei pazienti trattati con chemioterapia. Al contrario, le conclusioni degli studi dell'EORTC (European Organisation for Research and Treatment of Cancer) hanno dimostrato modesti risultati della chemioterapia adjuvante, a fronte dell'elevata tossicità.

In realtà, gli esiti contraddittori dei diversi trial clinici sui sarcomi dei tessuti molli sono in parte certamente riconducibili all'estrema eterogeneità di questi tumori e dei loro numerosi diversi istotipi. Recentemente, studi di biologia molecolare hanno evidenziato che le differenze tra gli istotipi sono tali da considerarli come entità distinte l'una dall'altra, ciascuna con specifica sensibilità alla chemioterapia. Così il sarcoma sinoviale è risultato sensibile all'ifosfamide; l'angiosarcoma ai taxani; il leiomiosarcoma alla gemcitabina e/o dacarbazina, i sarcomi pleomorfi indifferenziati a gemcitabina e docetaxel, il liposarcoma mixoide e a cellule rotonde alla trabectidina; il tumore maligno della guaina dei nervi periferici (MPNST) a ifosfamide ed etoposide.

In aggiunta, l'immissione in commercio di nuovi farmaci a bersaglio molecolare ha consentito di affinare ulteriormente l'approccio terapeutico. Terapie specifiche (targeted therapy) si sono dimostrate efficaci in alcune entità che fino a poco tempo fa non risultavano sensibili alla chemioterapia e venivano pertanto trattate con la sola chirurgia, con risultati piuttosto limitati. Un esempio è costituito dal sarcoma alveolare, in cui è stata individuata una specifica traslocazione cromosomica, codificante un fattore di trascrizione chimerico (ASPL-TFE3) che stimola la proliferazione cellulare. Farmaci capaci di bloccare questa trascrizione, quali crizotinib, cediranib e sunitinib si sono dimostrati efficaci nel trattamento di pazienti con sarcoma alveolare localmente avanzato o metastatico.

Questi stessi farmaci sono in corso di valutazione per altre forme rare di sarcomi, resistenti alla chemioterapia tradizionale, come il sarcoma a cellule chiare o il liposarcoma mixoide. In quest'ultima forma risulta essere efficace la trabectidina, sostanza isolata da un'alga marina (*Ecteinascidia turbinata*). Il dermatofibrosarcoma protuberans, un raro sarcoma dei tessuti superficiali, con spiccata aggressività locale e lenta degenerazione maligna, presenta una traslocazione nei cromosomi 17 e 22 che comporta una sovraespressione dell'oncogene PDGFB. Il trattamento con imatinib, che inibisce il gene PDGFB, ha evidenziato interessanti risposte, con sopravvivenza superiore al 58% nelle forme che presentavano trasformazione maligna.

L'Italian Sarcoma Group ha aperto nel 2011 uno studio randomizzato, in cui il reclutamento dei pazienti è ancora in corso, che ha come obiettivo il confronto tra il trattamento "storico" con ifosfamide e epirubicina ed una terapia "mirata", specifica per alcuni tipi di sarcoma, quali il leiomiosarcoma, il liposarcoma mixoide e a cellule rotonde, il sarcoma sinoviale, il sarcoma polimorfo indifferenziato e il MPNST. Queste 5 entità costituiscono circa l'85% di tutti i sarcomi dei tessuti molli.

Tumori desmoidi extra-addominali (fibromatosi sporadica)

Il tumore desmoide extra-addominale è una rara, localmente aggressiva, proliferazione monoclonale di miofibroblasti che non genera mai metastasi a distanza. La sua patogenesi non è ancora completamente chiarita ma si ritiene che sia interessata una mutazione del pathway della beta-catenina. La chirurgia con margini ampi è l'indicazione più corretta; tuttavia, un margine chirurgico ampio è difficile da ottenere, data la crescita infiltrante del tumore, che limita la possibilità di riconoscerne un limite anatomico ben preciso. Proprio per ricercare un margine ampio, spesso il chirurgo è costretto ad interventi molto estesi che comportano significativi danni funzionali ed estetici.

In associazione alla chirurgia, viene utilizzata anche la radioterapia ad elevato dosaggio (> 50 GY), con il rischio di seri effetti collaterali. È stata dimostrata anche l'efficacia di trattamenti farmacologici, quali l'impiego di basse dosi di chemioterapia (methotrexate e/o vinblastina/vinorelbina o doxorubicina ± dacarbazina). Tuttavia questi trattamenti, che devono essere somministrati per periodi prolungati, non sono scevri da tossicità epatica e neuropatia periferica.
I criteri clinici di diagnosi e trattamento dei tumori desmoidi sono recentemente cambiati. Le osservazioni sulla storia naturale di questa malattia hanno fatto ritenere che si tratti di un'unica entità con due decorsi clinici differenti, difficili da distinguere, ab initio, l'uno dall'altro: uno molto lento e indolente, l'altro molto aggressivo. Nei desmoidi a decorso "indolente" la resezione chirurgica, anche con margini marginali, è probabilmente sufficiente a garantire il controllo della malattia, mentre le forme "aggressive" recidivano spesso anche se trattate con margini ampi ed interventi più allargati, richiedendo l'utilizzo di terapie adjuvanti. Il problema decisionale per il clinico è quello di distinguere tra le due forme, così da pianificare appropriatamente il trattamento. A supporto della decisione medica, è stato recentemente proposto un algoritmo che si basa sul concetto del "wait & see" [7]. Alla prima osservazione, al paziente con tumore desmoide delle estremità, non sintomatico, viene proposto uno stretto monitoraggio clinico. Il paziente è quindi rivalutato dopo aver effettuato una RNM con mezzo di contrasto, da eseguirsi ad intervalli stabiliti: una volta al mese per i primi 2 mesi; ogni 3 mesi per un anno; ogni 6 mesi per i successivi 5 anni. I fibromi desmoidi che rimangono asintomatici e stazionari ai controlli (forme "indolenti") possono continuare ad essere monitorati con esami strumentali o indirizzati verso una chirurgia conservativa, mentre le forme "aggressive" che dimostrano un peggioramento clinico (dolore, aumento di dimensioni), vengono trattate con la combinazione di una chirurgia più aggressiva, con associati trattamenti adjuvanti.
Anche per questo tipo di tumori si stanno effettuando trattamenti innovativi mirati, con farmaci a bersaglio molecolare: terapie anti-tirosin-chinasi quali l'imatinib, il sorafenib e il pazopanib sono allo studio con risultati incoraggianti, soprattutto per quanto riguarda il sorafenib.

Metastasi ossee

Sempre più, le metastasi ossee rappresentano un serio problema sociale e sanitario: il rilievo che il cancro è la seconda causa di morte in Italia, dopo le malattie cardiovascolari, e che la maggior parte dei carcinomi, nella loro storia naturale, provocano lesioni secondarie allo scheletro, fa ben capire l'importanza di questa patologia anche dal punto di vista prettamente numerico. Fino a non molti anni fa questi pazienti erano considerati non più guaribili e spesso trattati con generiche cure palliative. Oggi invece questa patologia sta assumendo la fisionomia di "entità a sé stante", con la necessità di uno specifico approccio sia chirurgico che oncologico, al fine di garantire una buona e dignitosa qualità di vita ai pazienti, specie se in presenza di fratture patologiche. Nei pazienti con metastasi ossee non è peraltro semplice valutare la prospettiva di vita: vi sono parametri clinici che non sempre corrispondono ad una realistica previsione sulla residua durata di vita.
Per questo motivo è stato validato, grazie anche al contributo del Gruppo Italiano di Studio sulle Metastasi Ossee della SIOT, un metodo di valutazione della sopravvivenza dei pazienti con metastasi ossee dello scheletro appendicolare e assiale. L'algoritmo chiamato PATHFX è basato sull'elaborazione, secondo il modello statistico Bayesiano, di alcuni parametri clinici considerati quali fattori di rischio per i pazienti metastatici (www.PATHFx.org). Il risultato consiste nel riuscire a "predire" la sopravvivenza del paziente a 3 e 12 mesi dopo l'intervento chirurgico. Informazione quest'ultima assai preziosa per il chirurgo al fine di scegliere il trattamento più idoneo, evitando interventi complessi in pazienti con breve aspettativa di vita. [8].

La chirurgia

La chirurgia rimane il cardine di ogni trattamento pur riconoscendo un ruolo sempre più rilevante alle terapie oncologiche mirate. Nuove tecnologie stanno consentendo di praticare una chirurgia sempre più affidabile.
A tutt'oggi, l'imaging preoperatorio permette di pianificare l'intervento con una precisione che è frutto dell'esperienza del singolo chirurgo e della sua successiva elaborazione manuale di quanto programmato in precedenza. Si tratta però di una chirurgia non riproducibile in maniera standardizzata. L'introduzione della navigazione computer-assistita in chirurgia ortopedica sta però cambiando la pianificazione di questo tipo di interventi. Il planning preoperatorio, computer-assistito, aiuta il chirurgo nel programmare la resezione individuando, in particolare, l'esatta posizione in cui eseguire le osteotomie. La navigazione intraoperatoria permette poi di eseguire le resezioni chirurgiche nell'esatta posizione pianificata prima dell'intervento.
L'uso della navigazione è raccomandato soprattutto nelle resezioni di bacino e di sacro, nella colonna vertebrale, nelle ricostruzioni in età pediatrica, quando è necessario preservare la cartilagine di coniugazione e, in definitiva, in tutte le situazioni in cui il chirurgo voglia asportare la minor quantità possibile di tessuto sano, mantenendo comunque dei margini chirurgici ampi rispetto al tumore. Gli aspetti critici di questa tecnologia sono l'elevato costo,

la lunga curva di apprendimento ed il prolungamento dei tempi chirurgici in interventi già di per se stessi lunghi e complessi.
La resezione chirurgica costituisce tuttavia solo il primo tempo degli interventi di chirurgia ortopedica oncologica. Ad essa segue la ricostruzione del segmento scheletrico asportato che può essere effettuata utilizzando differenti metodiche che combinano protesi e/o innesti. Nelle resezioni del bacino o delle vertebre, interventi solitamente lunghi e difficili, è essenziale una tecnica ricostruttiva non troppo complessa ma al tempo stesso efficace ed affidabile. Negli ultimi anni, proprio per rispondere a tale necessità, sono state sviluppate protesi custom-made, ovvero costruite specificatamente per il paziente sulla base di una ricostruzione tridimensionale del segmento scheletrico da resecare, eseguita con la TAC. Queste protesi, riproducendo l'anatomia del paziente, consentono una compliance dell'impianto decisamente migliore di quella ottenibile con un innesto massivo. In aggiunta, queste protesi possono essere realizzate con le nuove leghe di titanio poroso, materiale altamente biocompatibile, capace di fornire un'ottima adesione all'osso e stabilità. I risultati finora pubblicati di protesi custom-made di bacino riportano una sopravvivenza a 5 anni che va dal 42% al 70% e uno score funzionale superiore al 50%. Le complicazioni di questi interventi sono elevate ma non superiori a quelle che si verificano con le altre tecniche ricostruttive [9].
L'infezione del sito chirurgico è il grande "nemico" che purtroppo rischia di inficiare il risultato di questi complessi e tecnicamente brillanti interventi chirurgici. La percentuale di infezioni è variabile, a seconda del tipo di intervento e del tipo di ricostruzione, ma può superare anche il 20%. Tra i chirurghi ortopedici oncologi non vi è uniformità su profilassi e terapie antibiotiche da utilizzare in questa chirurgia; in alcuni casi sono adottati protocolli estremamente aggressivi, sia in profilassi che in terapia postoperatoria, con il rischio concreto di indurre pericolose resistenze di ceppi batterici. Per questo motivo è stato recentemente proposto uno studio multicentrico randomizzato internazionale (PARITY Clinical Trial [10]), al quale aderiscono oltre 40 centri statunitensi, europei ed asiatici, con l'obiettivo di valutare le percentuali di infezioni profonde in interventi di resezione e ricostruzione con megaprotesi nell'arto inferiore.
Da qualche anno poi, in pazienti ad alto rischio infettivo, possono essere utilizzate megaprotesi rivestite d'argento (silver coated); questo tipo di rivestimento impedisce ai germi di produrre il "biofilm" sulla superficie protesica, che vanifica l'attività germicida degli antibiotici.
In questa chirurgia, proprio per evitare pericolose deiscenze della ferita chirurgica, i tessuti molli e la cute devono essere chiusi senza tensioni e possibilmente per prima intenzione; quando, come talvolta accade, tutto ciò non è possibile, è necessario considerare l'utilizzo di lembi miofasciali liberi o di rotazione, innesti cutanei o adjuvanti locali. L'utilizzo di medicazioni speciali a pressione meccanica negativa (VAC Therapy) si è dimostrato sicuro ed efficace. La pressione negativa applicata tramite speciali medicazioni collegate ad una pompa direttamente sulla ferita chirurgica aiuta ad avvicinare i lembi, rimuove il materiale necrotico e promuove attivamente la formazione di tessuto di granulazione. Questo sistema tuttavia deve essere protratto per qualche mese, con cambio della medicazione almeno 2 volte alla settimana; in ogni caso, grazie alle attuali pompe portatili di piccole dimensioni, è ben tollerato dai pazienti.
Infine, la chirurgia plastica rappresenta un grande ausilio per la guarigione della ferita chirurgica: lembi liberi o peduncolati devono essere spesso programmati quando si affrontano interventi oncologici molto allargati. Il loro utilizzo e la loro indicazione dipende dalla situazione anatomica e dalle condizioni dei tessuti, risultando certamente di primaria importanza nella chirurgia dei sarcomi dei tessuti molli, specie quando associata alla radioterapia.

Conclusioni

Il continuo progresso della ricerca, sia in ambito scientifico che tecnologico, sta sicuramente migliorando l'approccio terapeutico in oncologia muscolo-scheletrica.
Nuove tecniche chirurgiche assieme a farmaci "intelligenti" di nuova generazione concorrono attualmente al miglioramento del trattamento di quasi tutti i tumori muscoloscheletrici, impattando sia sulla sopravvivenza che sulla qualità della vita dei pazienti. Il percorso comunque è ancora in salita, specie se accanto alle nuove tecnologie cliniche si considera la sostenibilità economica di un sistema che richiederà sempre più un'attenta valutazione del rapporto costo/beneficio degli interventi terapeutici e del loro impatto sull'intero percorso di cura, nel rispetto di considerazioni etiche valide per qualsiasi paziente.

Bibliografia

1 Otero JE, Stevens JV, Malandra AE, et al. *Osteoclasts inibition impairs chondrosarcoma growth and bone destruction.* J Orthop Res 2014;32:1562-71.
2 Cannonier SA, Sterling JA. *The role of hedgehog signaling in tumor induced bone disease.* Cancers (Basel) 2015;2:1658-83.
3 Van der Deen M, Taipaleenmaki H, Zhang J, et al. *MicroRNA34c inversely couples the biological functions of the runt-related transcription factor RUNX2 and the tumor suppressor p53 in osteosarcoma.* J Biol Chem 2013;288:21307-19.

4 Kolb EA, Gorlick R, Houghton PJ, et al. *Combination testing (stage 2) of the Anti-IGF-1R receptor antibody IMC-A12 with rapamycin by th pediatric preclinical testing program*. Pediatr Blood Cancer 2012;58:729-35.

5 Ferrari S, Ruggieri P, Cefalo G, et al. *Neoadjuvant chemotherapy with methotrexate, cispaltinum and doxorubicin with or without ifosfamide in nonmetastatic osteosarcoma of the extremity: an Italian Sarcoma Group trial ISG/OS-1.* J Clin Oncol 2012;30:2112-8.

6 Gaspar N, Hawkins DS, Dirksen U, et al. *Ewing sarcoma: current management and future approaches through collaboration.* J Clin Oncol 2014;59:5256 .

7 Gronchi A, Colombo C, Le Péchoux C, et al. *Sporadic desmoid-type fibromatosis: a stepwise approach to a non-metastatasing neoplasm. A position paper from the Italian and French Sarcoma Group.* Ann Oncol 2014;25:578-83.

8 Piccioli A, Spinelli MS, Forsberg JA, et al. *How do we estimate survival? External validation of a tool for survival estimation in patients with metastatic bone disease-decision analysis and comparison of three international patient population.* BMC Cancer 2015;15:424.

9 Sun W, Li H, Li Q, et al. *Clinical effectiveness of hemipelvic reconstruction using computer-aided custom-made prostheses after resection of malignant pelvic tumors.* J Arthroplasty 2011;26:1508-13.

10 Ghert M, Deheshi B, Holt G, et al. *Prophylactic antibiotic regimens in tumor surgery (PARITY) protocol for a multicentre randomised controlled study*. BMJ Open 2012;28;2(6). pii:e002197.

Gli Autori dichiarano di non avere alcun conflitto di interesse con l'argomento trattato nell'articolo.

Giornale Italiano di Ortopedia e Traumatologia
2015;41:389-391

CASO CLINICO

Laura Ruzzini

U.O. Ortopedia, Dipartimento delle Chirurgie, Ospedale Pediatrico Bambino Gesù Palidoro, Roma
E-mail: laura.ruzzini@opbg.net

DESCRIZIONE CLINICA

Bambino di 2 anni viene in PS per zoppia da 15 giorni, riferito trauma circa tre settimane prima.
EO: Condizioni generali buone. Vigile e reattivo. Rifiuto di carico sugli arti inferiori. Sfumate lesioni petecchiali gamba sinistra che appare lievemente aumentata di dimensioni rispetto al controlaterale. Non tumefazioni articolari arti inferiori. Pianto durante tutta la visita, difficile valutare dolorabilità alla mobilizzazione. ROT normoelicitabili. Palpabili linfonodi in sede inguinale bilaterale. Addome globoso, meteorico trattabile. Negativo il restante EO.

ESAMI EMATICI

Emocromo completo

Globuli bianchi	5,86		10^3/ml	5,50-015,00
Globuli rossi	3,85		10^6/ml	3,60-5,00
Emoglobina	10,7		g/dl	10,50-15,50
Ematocrito	32,7		%	28,00-42,00
Volume globulare medio	84,8		fl	75,00-95,00
MCH	27,8		pg	25,00-35,00
MCHC	32,8		g/dl	31,00-36,00
RDW	16,3			
HDW	3,37			
Piastrine	1,49	<	10^3/ml	150-450
MPV	8,1		fl	6,00-12,00
Neutrofili %	16,6	<	%	30,00-55,00
Linfociti %	75,2	>	%	40,00-57,00
Monociti %	1,2	<	%	3,40-11,00
Eosinofili	0,3		%	0,00-7,00
Basofili %	1,3		%	0,00-1,50
LUC %	5,5		%	0,00-8,00
Neutrofili #	0,97	<	10^3/ml	1,65-8,25
Linfociti #	4,41		10^3/ml	2,20-8,55
Monociti #	0,07	<	10^3/ml	0,19-1,65
Eosinofili #	0,02		10^3/ml	0,00-1,05
Basofili #	0,08		10^3/ml	0,00-0,22
LUC	0,32		10^3/ml	0,00-1,20
NRBC-Eritroblasi	0		10^3/ml	0,00-0,00

Coagulazione

Fibrinogeno	485		me/dl	200-500
Tempo di tromboplastina parziale attivato – aPTT				
aPTT-s	30,6		secondi	25,0-34,0
aPTT-t	1,05			0,85-11,5
Tempo di protrombina				
Tempo di protrombina (secondi)	13,4	s	secondi	12,1-14,5
Tempo di protrombina (%)	98		%	80-118
PT-RATIO (INR)	1,02			0,92-1,14 Indicazione intervallo terapeutico: Protesi Valvolare Mec = 2,5-4,5 Bio = 2-3 Prevenzione Trombosi profonda = 1,5-2,5 Prevenzione Tromboembolismo = 2-3 Salvo specifiche indicazioni mediche
Antitrombina III	125	>	%	75-120

Chimica clinica di base

Azoto Ureico	19	>	mg/dl	5-18
Creatinina	0,57		mg/dl	0,20-0,90
Proteine totali	7,8		g/dl	6,0-8,0
Albumina	5,0		g/dl	3,5-5,5
Proteina C reattiva	0,28		mg/dl	0,00-0,50
ALT / GPT - Transaminasi	62	>	UI/L	5-40
AST / GOT - Transaminasi	59	>	UI/L	5-40
CPK - Creatinin kinasi	58		UI/L	32-294
GGT - Gamma-Glutamil Transferasi	8		UI/L	5-45
Alfa-Amilasi	38		UI/L	28-100
Lipasi	23		UI/L	0,0-60,0

ECOGRAFIA ARTICOLARE

Referto

Bilateralmente si segnala focale irregolarità della superficie anteriore del collo femorale, a circa 10 mm dalla rima di fisi. Il reperto è appena più evidente a sinistra.
Non si associano distensioni fluide delle capsule articolari.
I reperti suggeriscono la presenza di infrazione ossea (riferita caduta circa 3 settimane fa).
Normali le inserzioni tendine selle spine iliache superiore ed inferiore.

ECOGRAFIA ADDOME

La presenza di abbondante meteorismo intestinale ostacola notevolmente l'esecuzione e la valutazione dell'indagine che, per quanto possibile rilevare, non evidenzia alterazioni di fegato, milza e reni.
Il pancreas non è visualizzabile.
In risposta al quesito clinico non si evidenziano formazioni espansive perirenali, mentre non è possibile esprimere una valutazione sulle regioni paravertebrali.
Sia la colecisti, sia la vescia sono distese, transoniche con normale spessore parietale.

DIAGNOSTICA PER IMMAGINI

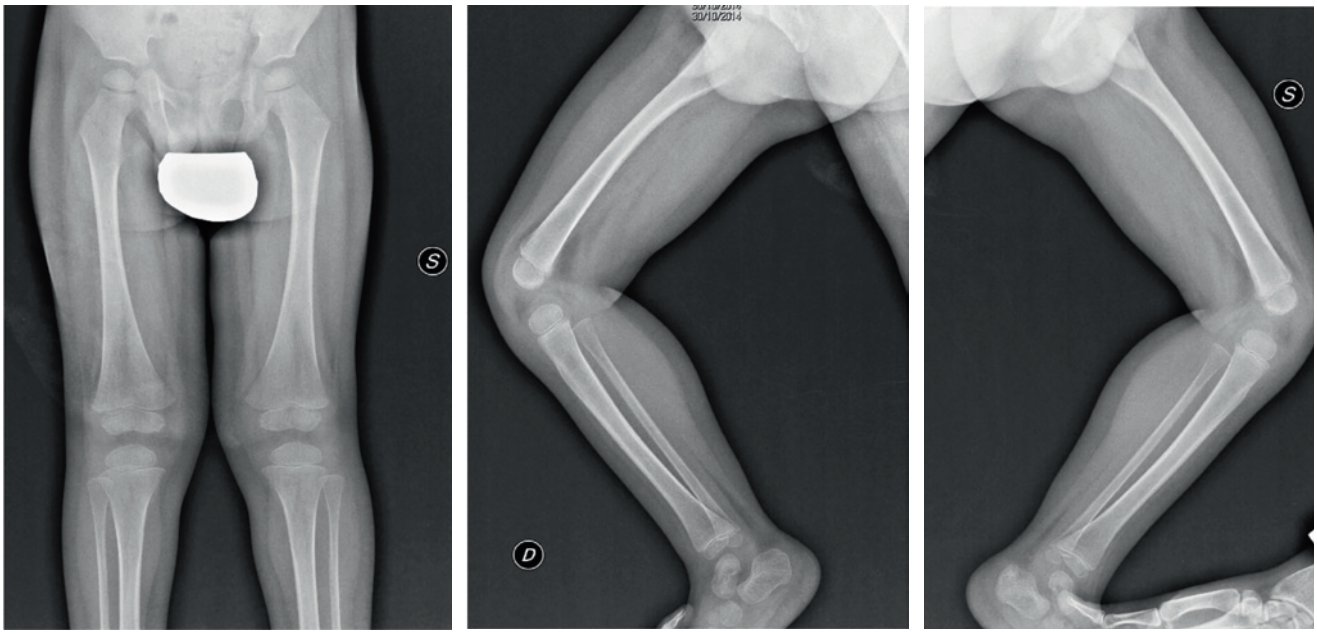

RX arti inferiori eseguite in PS.

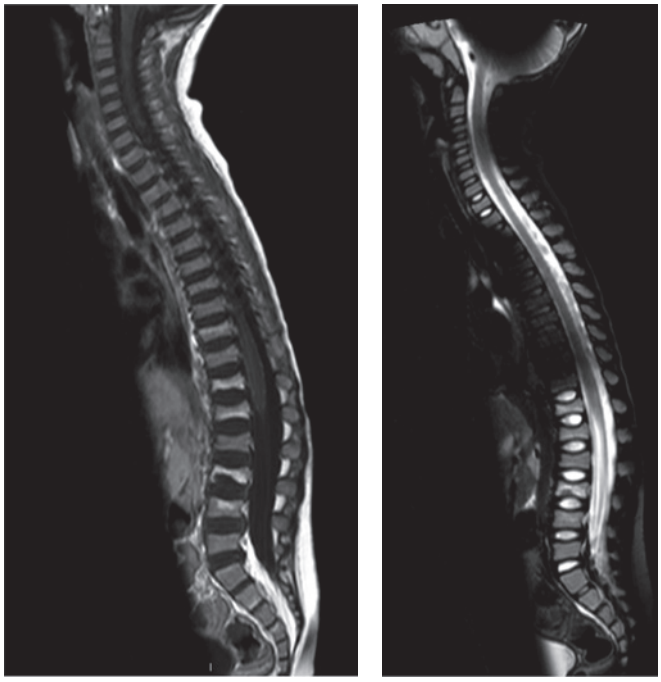

T2 senza mdc

T2 Fat sat senza mdc

RMN rachide.

IPOTESI DIAGNOSTICHE

1. **Spondilodiscite**
2. **Leucemia**
3. **Frattura vertebrale**
4. **Sarcoma di Ewing**

SOLUZIONE

Leucemia acuta linfoblastica

Giornale Italiano di Ortopedia e Traumatologia
2015;41:392-399

Ruolo del Dexibuprofene nel trattamento infiltrativo della gonartrosi con acido ialuronico

The role of Dexibuprofen in the hyaluronic acid infiltration treatment for knee osteoarthritis

Maria Chiara Vulpiani *(foto)*
Donatella Caccia
Simona Pascali
Davide Erroi
Alessandro Sgalippa
Simona De Angelis
Mario Vetrano

UOS Medicina Fisica e Riabilitativa, Azienda Ospedaliera Sant'Andrea Roma, Facoltà di Medicina e Psicologia, Università di Roma La Sapienza

Riassunto

Background. La gonartrosi rappresenta un'importante causa di dolore e limitazione. Le infiltrazioni di acido ialuronico e gli anti-infiammatori vengono spesso utilizzati nelle fasi meno gravi.

Obiettivi. Valutare la fattibilità di un protocollo terapeutico combinato per pazienti con gonartrosi di grado lieve e moderato, che prevede Dexibuprofene per os associato ad un ciclo di infiltrazioni di acido ialuronico.

Materiali e metodi. 49 pazienti con gonartrosi di grado I o II secondo Kellgren-Lawrence sono stati sottoposti ad un ciclo di 5 infiltrazioni di acido ialuronico di basso peso molecolare ed hanno assunto Dexibuprofene (400 mg) 2 volte al giorno per 5 giorni alla settimana durante le 5 settimane di trattamento. Sono stati valutati prima del trattamento e dopo 1, 3, 6 e 12 mesi con le scale VAS e WOMAC.

Risultati. Non si sono registrati effetti avversi legati ai trattamenti eseguiti. Si sono osservati miglioramenti significativi del dolore e della funzione a 1 mese dalla fine del trattamento che si sono mantenuti fino a 12 mesi.

Conclusioni. Il presente studio pilota evidenzia la validità e la sicurezza del protocollo eseguito. Sono necessari studi clinici con gruppi di controllo.

Parole chiave: gonartrosi, Dexibuprofene, acido ialuronico, terapia conservativa, FANS, infiltrazioni

Summary

Background. *Knee osteoarthritis (OA) is one of the main causes of pain and limitations. Hyaluronic acid infiltrations and anti-inflammatory drugs are often used in less severe cases.*

Aims. *To assess the feasibility of a combined treatment protocol for patients with mild to moderate knee OA, consisting in Dexibuprofen per os associated with a cycle of hyaluronic acid infiltrations.*

Materials and methods. *49 patients with grade 1 or 2 knee OA according to Kellgren-Lawrence grading scale were treated with a cycle of 5 infiltrations of low molecular weight hyaluronic acid and assumed Dexibuprofen (400 mg) 2 times a day for 5 days per week during the 5 weeks of treatment. They were assessed before treatment and after 1, 3, 6 and 12 months with VAS and WOMAC scales.*

Results. *There were not any adverse effects related to the treatments performed. Significant improvements in pain and function were observed in 1 month follow up and were maintained up to 12 months.*

Conclusions. *This pilot study shows the validity and security of the combined treatment protocol carried out. Adequate clinical trials with control groups are needed in order to confirm these findings.*

Key words: *knee osteoarthritis, Dexibuprofen, hyaluronic acid, conservative therapy, FANS, infiltrations*

Indirizzo per la corrispondenza:
Maria Chiara Vulpiani
UOS Medicina Fisica e Riabilitativa,
Azienda Ospedaliera Sant'Andrea
via di Grottarossa, 1035/39
00189 Roma
E-mail: mariachiara.vulpiani@gmail.com

Introduzione

La gonartrosi è una patologia degenerativa dell'articolazione del ginocchio a carattere evolutivo. Risulta una delle maggiori cause di dolore e limitazione delle capacità deambulatorie, con prevalenza maggiore nel sesso femminile e nell'età avanzata. La forma severa, invalidante, colpisce oltre il 10% della popolazione con età superiore a 60 anni [1].
I pazienti con evidenza clinica e radiografica di gonartrosi di basso e medio grado vengono comunemente sottoposti ad un'iniziale combinazione di trattamenti farmacologici e non-farmacologici, la cui reale efficacia clinica non è del tutto chiara, almeno considerando le linee guida delle diverse società internazionali reperibili nella letteratura internazionale. Ad esempio, secondo *l'Osteoarthritis Research Society International* [2], *l'American Academy of Orthopaedic Surgeons* [3] e l'*American College of Rheumatology* [4] le evidenze scientifiche attuali riguardo l'utilizzo di farmaci per l'osteoartrosi del ginocchio promuovono l'utilizzo dei farmaci anti-infiammatori, soprattutto nei pazienti con bassa comorbidità, ma non suggeriscono l'utilizzo di glucosamina solfato, condroitinsolfato e di acido ialuronico (anche per via infiltrativa intra-articolare), in qualità di agenti farmacologici in grado di modificare i sintomi della malattia o la progressione del danno delle strutture articolari. Nella pratica clinica, invece, si fa spesso ricorso al trattamento infiltrativo con acido ialuronico, almeno nelle fasi non troppo avanzate di gonartrosi.
Un possibile motivo della ridotta risposta ad un trattamento viscosupplementativo con infiltrazioni intra-articolari di acido ialuronico [5 6] potrebbe essere lo stato infiammatorio articolare cronico o acuto. Infatti, è stato dimostrato che la flogosi e la sovrapproduzione di radicali liberi dell'ossigeno sono responsabili della progressione del danno cartilagineo [7 8] oltre che della degradazione dell'acido ialuronico intra-articolare [9]. Per questo motivo, l'assunzione di un FANS per via sistemica in associazione al trattamento infiltrativo di acido ialuronico potrebbe avere un duplice effetto, vale a dire ridurre l'infiammazione e la sintomatologia dolorosa, ma anche prevenire e contrastare la degradazione dell'acido ialuronico intra-articolare (Fig. 1).
Considerando queste premesse, è stato condotto il presente studio pilota con il fine di valutare la fattibilità di un protocollo terapeutico combinato, che prevede l'assunzione di Dexibuprofene per os associato ad un ciclo di infiltrazioni intra-articolari di acido ialuronico, per il trattamento di pazienti con gonartrosi di grado lieve e moderato.

Materiali e metodi

Il presente studio pilota, clinico prospettico di coorte, approvato dal Comitato Etico dell'Università di Roma "Sapienza" (Prot. 376/2014), è stato eseguito presso la UOS di Medicina Fisica e Riabilitativa dell'Azienda Ospedaliera Sant'Andrea di Roma.
Sono stati reclutati tutti i pazienti che sono afferiti presso gli ambulatori nel periodo di tempo compreso tra gennaio 2013 e giugno 2014 per eseguire un ciclo di terapia infiltrativa con acido jaluronico per gonartrosi di grado lieve-moderato. Tutti i soggetti sono stati adeguatamente informati sugli obiettivi e le metodologie dello studio ed hanno

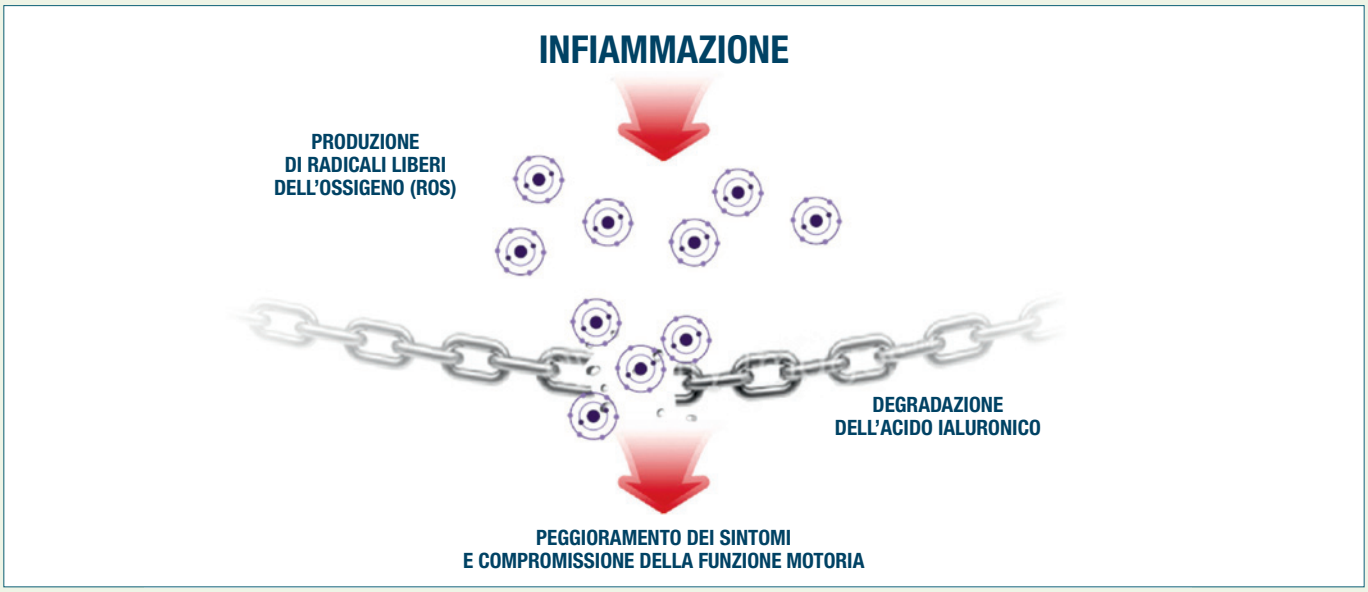

Figura 1. Schema catena acido ialuronico.

avuto modo di aderire volontariamente, previa firma di un un consenso informato.
Per lo studio, sono stati considerati i seguenti criteri di inclusione: età compresa tra 35 e 75 anni, gonartrosi di grado I o II secondo la classificazione radiografica di Kellgren-Lawrence, VAS pre-trattamento uguale o superiore a 4, durata dei sintomi maggiore di 6 mesi, refrattarietà a precedenti trattamenti conservativi (esercizio terapeutico, mezzi fisici), washout di 12 settimane da qualsiasi trattamento conservativo eseguito. I criteri di esclusione sono stati: la presenza concomitante di patologie reumatologiche o internistiche severe, pregressi interventi chirurgici al ginocchio o all'arto inferiore (trattato o controlaterale), nefropatie o epatopatie anche di lieve entità, insufficienza respiratoria, radicolopatia L/S, assunzione di farmaci inibitori selettivi della ricaptazione della serotonina e controindicazioni al trattamento con acido ialuronico o Dexibuprofene. Sono stati esclusi anche i pazienti che, per motivi vari, non hanno portato a termine il protocollo terapeutico o valutativo.
Dei 114 pazienti trattati nel periodo di riferimento per gonartrosi di grado lieve-moderato, 50 non sono stati arruolati nello studio in quanto non soddisfacevano i criteri di inclusione ed esclusione sovramenzionati o si sono rifiutati di partecipare allo studio, mentre 15 sono stati esclusi per dropout (Fig. 2). Quindi, in totale sono stati considerati ed analizzati 49 pazienti che hanno aderito pienamente allo studio. Le loro caratteristiche sono riportate nella Tabella I.
Tutti i pazienti sono stati valutati nel pre-trattamento e dopo 1 (T1), 3 (T2), 6 (T3) e 12 (T4) mesi dall'ultima infiltrazione eseguita. Le valutazioni sono state eseguite dallo stesso medico. Le scale di valutazione prese in considerazione sono state:

- la *VAS* (*Visual Analogical Scale*) per la quantificazione soggettiva della sintomatologia dolorosa; secondo tale scala il paziente assegna al proprio dolore un punteggio compreso tra 0 (in caso di assenza di dolore) e 10 (in caso di dolore insopportabile);
- il *Western Ontario and McMaster Universities Arthritis Index (WOMAC) PAIN*, che valuta il dolore nel camminare su superfici piane, nel salire e scendere le scale, a letto di notte, da seduti o distesi, in piedi da fermi; tale scala può presentare un punteggio minimo di 5, in cui il paziente non prova alcun dolore, ed un massimo di 25, in cui è fortemente dolorante;
- il *WOMAC STIFFNESS*, che misura la difficoltà o sensazione di rigidezza nell'articolarità del ginocchio; può presentare un punteggio minimo di 2, in cui il paziente non sente nessuna difficoltà nell'articolare il ginocchio, ed un massimo di 10 in cui la difficoltà è molto elevata;
- il *WOMAC PHYSICAL FUNCTION*, valuta la funzionalità, ossia la capacità di camminare liberamente ed essere autosufficienti nell'eseguire le attività di vita quotidiana; tale scala prevede il punteggio minimo di 17, in cui il paziente è completamente autosufficiente, ed il massimo di 85, in cui tutte le attività sono severamente compromesse.

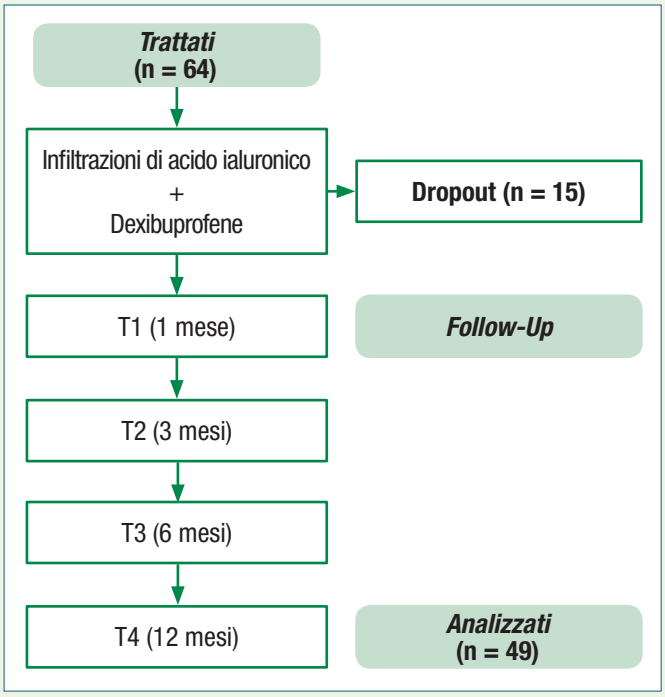

Figura 2. Diagramma dello studio.

Come si può ben vedere, in tutte le scale utilizzate il punteggio più basso indica assenza di sintomatologia, mentre il punteggio più alto indica la più severa compromissione della funzione o il più alto dolore possibile.
Tutti i pazienti sono stati sottoposti ad un ciclo di 5 infiltrazioni intra-articolari (a cadenza settimanale) con 2 ml di acido ialuronico di peso molecolare compreso tra 500 e 730 kDa. La procedura è stata effettuata in regime ambulatoriale, rispettando le norme di asepsi e utilizzando un ago da 21 Gauge (0,8 x 40 mm). Durante il periodo di trattamento, i pazienti hanno inoltre assunto 1 compressa di Dexibuprofene (400 mg) 2 volte al giorno (bid) a stomaco pieno, a cominciare da 3 giorni prima e per altri 2 giorni dopo l'infiltrazione, quindi per 5 giorni alla settimana per 5 settimane (Fig. 3).
Al termine del ciclo di trattamento, i pazienti hanno osservato un riposo funzionale relativo per 2 settimane e, quindi, hanno iniziato un protocollo riabilitativo domiciliare, comprendente esercizi di stretching dei flessori del ginocchio, esercizi di rinforzo muscolare del quadricipite femorale con contrazioni a ginocchio esteso e contrazioni isotoniche utilizzando bande elastiche a resistenza in-

Tabella I. Caratteristiche della popolazione in studio.

Pazienti, no.	**49**
Età, Media ± DS, (range), anni	61,3 ± 12,8 (35-75)
Sesso, no. (%)	
Maschio	14 (28,6)
Femmina	35 (71,4)
Lato, no. (%)	
Destro	22 (44,9)
Sinistro	27 (55,1)
Stadio Kellgren-Lawrence, no. (%)	
I	17 (34,7)
II	32 (65,3)

no.: numero; DS: deviazione standard

crementale. Sono stati istruiti ad utilizzare crioterapia ed eventualmente terapia medica con Paracetamolo in caso di dolore al ginocchio.

Analisi dei dati

Lo scopo dello studio è quello di valutare la fattibilità del protocollo di trattamento combinato (Dexibuprofene + ciclo di infiltrazioni di acido ialuronico) e di valutarne gli effetti nei follow up eseguiti a 1, 3, 6 e 12 mesi.
Considerando che i valori dei parametri sono risultati distribuiti in modo normale al test di Shapiro-Wilk, i risultati sono stati espressi come media, deviazione standard e valore minimo/massimo. Per analizzare le modifiche nel tempo delle scale di valutazione utilizzate è stato utilizzato il test Anova per misure ripetute e per il confronto rispetto ai valori pre-trattamento il t-test per dati appaiati. Sono stati considerati significativi i valori della $p < 0,05$.

Risultati

Non sono stati evidenziati effetti collaterali o complicanze importanti legate al trattamento infiltrativo. Solo 7 pazienti hanno riferito gonalgia a seguito della procedura infiltrativa, che è regredita con riposo funzionale e crioterapia e senza l'assunzione di ulteriore terapia medica. Non sono stati riportati dai pazienti effetti collaterali riconducibili all'assunzione del Dexibuprofene (Tab. II).
L'adesione al trattamento non è stata pienamente soddisfacente, in quanto 13 dei 77 pazienti arruolabili nello studio (16,9%) hanno rifiutato sin da subito di partecipare allo stesso, mentre 15 dei 64 arruolati (pari al 23,4% della popolazione campione) hanno interrotto prematuramente l'assunzione del Dexibuprofene e, pertanto, sono stati esclusi dalle analisi dello studio (Fig. 2).
La metodica di trattamento è risultata efficace nel diminuire la sintomatologia dolorosa, aumentare la funzionalità e ridurre la sensazione di stiffness dell'arto inferiore trattato (Fig. 4). Tali risultati sono stati confermati dal test ANOVA per misure ripetute, che ha evidenziato una modifica significativa nel tempo dei valori medi del-

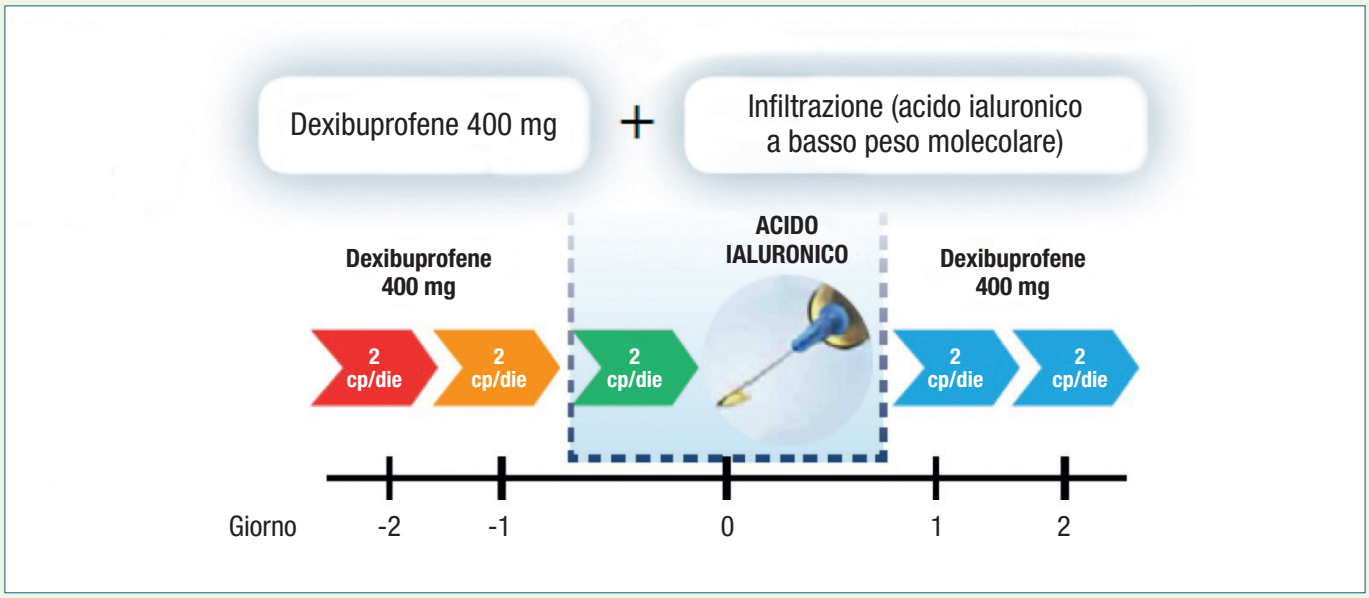

Figura 3. Schema posologico di trattamento.

Tabella II. Effetti riportati.

Descrizione	N. pazienti
Effetti conseguenti alla procedura infiltrativa (gonalgia)	7
Effetti collaterali conseguenti all'uso di Dexibuprofene	0

la *VAS* (F (4,92) = 7,87, p < 0,001), della *WOMAC Pain* (F (4,92) = 4,54, p = 0,002), e della *WOMAC Stiffness* (F (4,92) = 3,57, p = 0,009), mentre nella *WOMAC Physical Function* non è stata dimostrata una chiara significatività (F (4,92) = 1,28, p = 0,283). Nello specifico, nei pazienti è stata evidenziata una riduzione significativa (p < 0,05) del valore medio pre-trattamento (T0) della *VAS*, della *WOMAC Pain*, e della *WOMAC Stiffness* già nel follow up eseguito a 1 mese dalla fine del trattamento e tale differenza è risultata significativa anche considerando i valori delle suddette scale negli altri follow up. Nella *WOMAC Physical Function*, invece, è risultato significativo il miglioramento al follow up di 1 e 3 mesi rispetto al valore pre-trattamento, mentre i valori medi a 6 e 12 mesi, seppure inferiori rispetto a quello baseline, non appaiono significativamente differenti (rispettivamente p = 0,21 e p = 0,12).

Figura 4. Media e deviazione standard dei valori delle scale utilizzate nei vari follow up eseguiti.

Discussione

Il trattamento infiltrativo intra-articolare con acido ialuronico viene diffusamente ritenuto un'ottima risorsa terapeutica per il trattamento dei pazienti con gonartrosi, almeno negli stadi meno avanzati [5 10]. Nonostante il suo comune utilizzo nella pratica clinica, però, allo stato attuale non è ancora chiara la sua reale efficacia in quanto i lavori scientifici reperibili nella letteratura internazionale presentano risultati e conclusioni spesso contrastanti [11]. Per questo motivo, le più recenti linee guida delle società scientifiche internazionali per il trattamento dell'osteoartrosi del ginocchio non ne suggeriscono l'utilizzo [2-4]. Tradizionalmente l'osteoartrosi veniva considerata come una condizione patologica articolare non infiammatoria. In realtà, diversi autori hanno descritto la presenza di una flogosi sinoviale sin dai più precoci stadi di osteoartrosi [12-14], con una sovraespressione di mediatori flogistici [15 16]. Allo stato attuale, proprio questa attivazione acuta/cronica del sistema immunitario sembra rivestire un ruolo centrale nel mantenimento e nella progressione del danno artrosico [17 18] attraverso un'alterata omeostasi delle principali componenti articolari [19], che porta ad un depauperamento cellulare (cellule cartilaginee in primis) ed una degradazione dell'acido ialuronico intra-articolare e delle altre componenti della matrice extracellulare [20]. Questi processi flogistici provocano, inoltre, una ridotta permanenza intra-articolare dell'acido ialuronico infiltrato a scopo viscosupplementativo nei pazienti affetti da osteoartrosi [21].

Considerando la natura infiammatoria dell'osteoartrosi, quindi, si ritiene adeguato l'utilizzo ciclico di terapia anti-infiammatoria per via sistemica con lo scopo di gestire le fasi più sintomatiche, ma anche come trattamento di supporto alla terapia infiltrativa intra-articolare con acido ialuronico, con il fine di ridurre la degradazione flogistica dell'acido ialuronico.

Nel presente studio pilota si è cercato di valutare la fattibilità di un trattamento combinato di infiltrazioni intra-articolari di acido ialuronico di peso molecolare compreso tra 500 e 730 kDa (un ciclo di 5 sedute a cadenza settimanale) e di FANS da assumere bid per via orale durante il periodo di trattamento (5 giorni a settimana per 5 settimane), in termini di efficacia e di compliance da parte dei pazienti. Come anti-infiammatorio è stato utilizzato il Dexibuprofene, l'enantiomero destrogiro e farmacologicamente attivo dell'Ibuprofene (S(+)-ibuprofene). È stato scelto di utilizzare questo principio attivo per il fatto che sono stati ampiamente dimostrati sia la sua efficacia clinica che la sua alta tollerabilità [22-30]. Inoltre, è stata evidenziata la capacità del Dexibuprofene di inibire la degradazione dell'acido ialuronico ad opera dei radicali derivati dall'ossigeno [31] ed, infine, è stata documentata la sua alta concentrazione nel liquido sinoviale [32 33] dove permane senza interferire con i processi anabolici e catabolici della cartilagine articolare (Fig. 5) [34].

I risultati del presente studio sono stati incoraggianti dal punto di vista clinico. Infatti, già dopo un mese dalla fine del trattamento è stato evidenziato un miglioramento statisticamente significativo del dolore, della funzionalità e della sensazione di stiffness dell'arto inferiore trattato. Questi risultati si sono mantenuti senza variazioni significative durante l'intero periodo di osservazione della durata di 12 mesi. Inoltre,

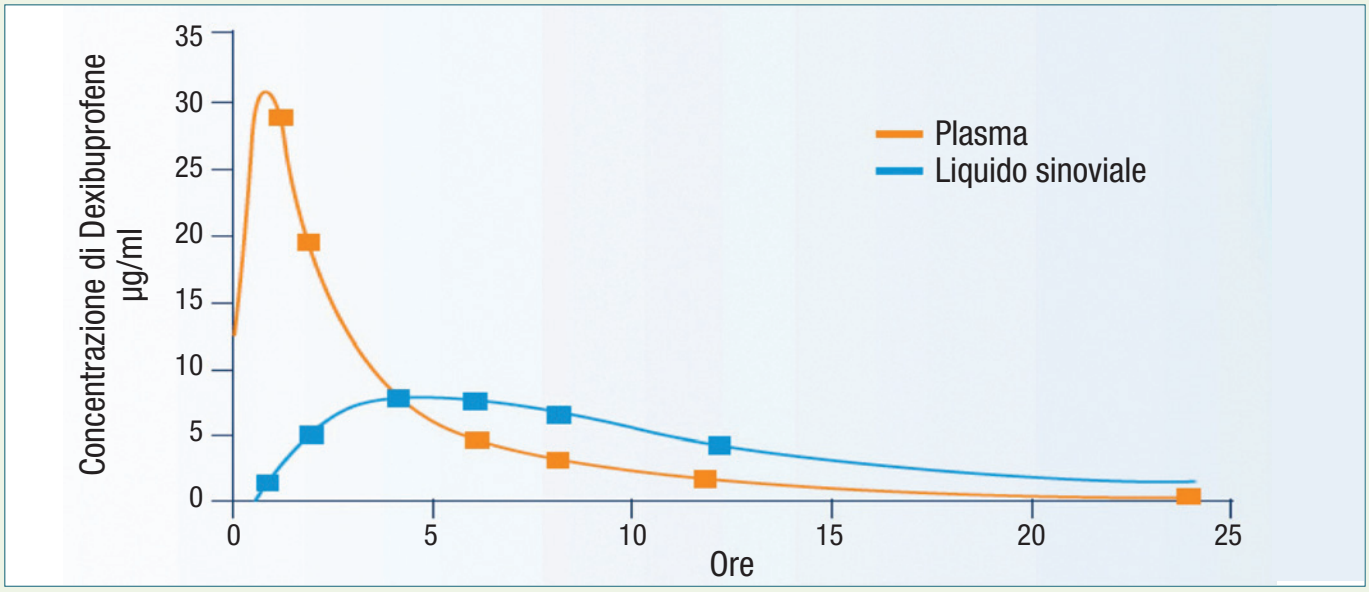

Figura 5. Concentrazione di Dexibuprofene nel plasma e nel liquido sinoviale.

sempre durante l'intero anno di osservazione non sono stati documentati effetti avversi legati all'assunzione del farmaco, a conferma della sua alta tollerabilità. Un ulteriore dato da commentare è quello relativo alla compliance dei pazienti al trattamento, che non è stata pienamente soddisfacente. Infatti, il 23,4% dei pazienti trattati (15 pazienti su 64 totali) ha interrotto l'assunzione del farmaco durante il periodo di trattamento e pertanto è stato escluso dallo studio. I motivi della mancata aderenza al protocollo terapeutico e, quindi, della sospensione dell'assunzione del farmaco sono legati nella maggioranza dei casi ad una scelta autonoma del paziente o a suggerimenti da parte di terzi, spesso privi di una specifica competenza farmacologica. In nessun caso l'interruzione del Dexibuprofene si è resa necessaria per l'evidenziarsi di effetti avversi o di complicanze legate all'assunzione del farmaco stesso.
Trattandosi di uno studio pilota di fattibilità, i risultati ottenuti nel presente campione seguito prospetticamente saranno utilizzati per calcolare la numerosità campionaria per l'implementazione di un trial clinico randomizzato di confronto con un gruppo di pazienti affetti da gonartrosi di grado lieve e moderato che eseguirà solo un ciclo di infiltrazioni intra-articolari di acido ialuronico e con un gruppo che assumerà anche il Dexibuprofene. Solo in questo modo si potrà valutare l'effettiva efficacia clinica di un protocollo terapeutico combinato. Probabilmente, dovrà essere modificato qualcosa per provare ad aumentare la compliance dei pazienti al trattamento, che si è confermato estremamente ben tollerato. Sicuramente sarà aumentata la componente informativa ai pazienti, anche attraverso la fornitura di materiale cartaceo da recapitare anche al medico curante.

Conclusione

Il presente studio pilota evidenzia la validità e la sicurezza di un protocollo terapeutico conservativo per il trattamento di pazienti con gonartrosi di grado lieve e moderato che prevede l'assunzione di Dexibuprofene per os associato ad un ciclo di infiltrazioni intra-articolari di acido ialuronico. Infatti, i pazienti hanno riportato miglioramenti significativi della sintomatologia e della funzione già a un mese dalla fine del trattamento e tali risultati si sono mantenuti durante l'intero periodo di osservazione, della durata di 12 mesi. Con lo scopo di stabilire l'effettiva efficacia clinica di questo protocollo, si auspica l'effettuazione di un trial clinico randomizzato con il confronto tra acido ialuronico e acido ialuronico + Dexibuprofene.

Bibliografia

1. Silverwood V, Blagojevic-Bucknall M, Jinks C, et al. *Current evidence on risk factors for knee osteoarthritis in older adults: a systematic review and meta-analysis.* Osteoarthritis Cartilage 2015;23:507-15.
2. McAlindon TE, Bannuru RR, Sullivan MC, et al. *OARSI guidelines for the non-surgical management of knee osteoarthritis.* Osteoarthritis Cartilage 2014;22:363-88.
3. Brown GA. *AAOS clinical practice guideline: treatment of osteoarthritis of the knee: evidence-based guideline.* 2nd edition. J Am Acad Orthop Surg 2013;21:577-9.
4. Hochberg MC, Altman RD, April KT, et al. *American College of Rheumatology 2012 recommendations for the use of non-pharmacologic and pharmacologic therapies in osteoarthritis of the hand, hip, and knee.* Arthritis Care Res (Hoboken) 2012;64:465-74.
5. Henrotin Y, Raman R, Richette P, et al. *Consensus statement on viscosupplementation with hyaluronic acid for the management of osteoarthritis.* Semin Arthritis Rheum 2015 Apr 30. doi: 10.1016/j.semarthrit.2015.04.011
6. Colen S, van den Bekerom MP, Mulier M, et al. *Hyaluronic acid in the treatment of knee osteoarthritis: a systematic review and meta-analysis with emphasis on the efficacy of different products.* BioDrugs 2012;26:257-68.
7. Davies CM, Guilak F, Weinberg JB, et al. *Reactive nitrogen and oxygen species in interleukin-1-mediated DNA damage associated with osteoarthritis.* Osteoarthritis Cartilage 2008;16:624-30.
8. DelCarlo M, Loeser RF. *Chondrocyte cell death mediated by reactive oxygen species-dependent activation of PKC-betaI.* Am J Physiol Cell Physiol 2006;290:C802-11.
9. Sokolove J, Lepus CM. *Role of inflammation in the pathogenesis of osteoarthritis: latest findings and interpretations.* Ther Adv Musculoskelet Dis 2013;5:77-94.
10. Ishijima M, Nakamura T, Shimizu K, et al. *Intra-articular hyaluronic acid injection versus oral non-steroidal anti-inflammatory drug for the treatment of knee osteoarthritis: a multi-center, randomized, open-label, non-inferiority trial.* Arthritis Res Ther 2014;16:R18.
11. Hunter DJ. *Viscosupplementation for osteoarthritis of the knee.* N Engl J Med 2015;372:1040-7.
12. Ayral X, Pickering EH, Woodworth TG, et al. *Synovitis: a potential predictive factor of structural progression of medial tibiofemoral knee osteoarthritis - results of a 1 year longitudinal arthroscopic study in 422 patients.* Osteoarthritis Cartilage 2005;13:361-7.
13. Roemer FW, Guermazi A, Felson DT, et al. *Presence of MRI-detected joint effusion and synovitis increases the risk of cartilage loss in knees without osteoarthritis at 30-month follow-up: the MOST study.* Ann Rheum Dis 2011;70:1804-9.
14. Haywood L, McWilliams DF, Pearson CI, et al. *Inflammation and angiogenesis in osteoarthritis.* Arthritis Rheum 2003;48:2173-7.
15. Benito MJ, Veale DJ, FitzGerald O, et al. *Synovial tissue inflammation in early and late osteoarthritis.* Ann Rheum Dis 2005;64:1263-7.

16 Ene R, Sinescu RD, Ene P, et al. *Synovial inflammation in patients with different stages of knee osteoarthritis.* Rom J Morphol Embryol 2015;56:169-73.

17 Scanzello CR, Plaas A, Crow MK. *Innate immune system activation in osteoarthritis: is osteoarthritis a chronic wound?* Curr Opin Rheumatol 2008;20:565-72.

18 Sokolove J, Lepus CM. *Role of inflammation in the pathogenesis of osteoarthritis: latest findings and interpretations.* Ther Adv Musculoskelet Dis 2013;5:77-94.

19 Houard X, Goldring MB, Berenbaum F. *Homeostatic mechanisms in articular cartilage and role of inflammation in osteoarthritis.* Curr Rheumatol Rep 2013;15:375.

20 Lord MS, Farrugia BL, Rnjak-Kovacina J, et al. *Current serological possibilities for the diagnosis of arthritis with special focus on proteins and proteoglycans from the extracellular matrix.* Expert Rev Mol Diagn 2015;15:77-95.

21 Saari H. *Oxygen derived free radicals and synovial fluid hyaluronate.* Ann Rheum Dis 1991;50:389-92.

22 Zohmann A, Hawel R, Klein G, et al. *S(+)-ibuprofen (dexibuprofen) - Excellent tolerance has not to be combined with poor clinical efficacy.* Inflammopharmacology 1998;6:75-9.

23 Rahlfs VW, Stat C. *Reevaluation of some double-blind, randomized studies of dexibuprofen (Seractil): a state-of-the-art overview. Studies in patients with lumbar vertebral column syndrome, rheumatoid arthritis, distortion of the ankle joint, gonarthrosis, ankylosing spondylitis, and activated coxarthrosis.* J Clin Pharmacol 1996;36(12 Suppl):33S-40S.

24 Eller N, Kollenz CJ, Schiel H, et al. *Pharmacokinetics of dexibuprofen administered as 200 mg and 400 mg film-coated tablets in healthy volunteers.* Int J Clin Pharmacol Ther 1998;36:414-7.

25 Phleps W. *Overview on clinical data of dexibuprofen.* Clin Rheumatol 2001;20(Suppl 1):S15-21.

26 Mayrhofer F. *Efficacy and long-term safety of dexibuprofen [S(+)-ibuprofen]: a short-term efficacy study in patients with osteoarthritis of the hip and a 1-year tolerability study in patients with rheumatic disorders.* Clin Rheumatol 2001;20(Suppl 1):S22-9.

27 Kaehler ST, Phleps W, Hesse E, et al. *Dexibuprofen: pharmacology, therapeutic uses and safety.* Inflammopharmacology 2003;11:371-83.

28 Hawel R, Klein G, Singer F, et al. *Comparison of the efficacy and tolerability of dexibuprofen and celecoxib in the treatment of osteoarthritis of the hip.* Int J Clin Pharmacol Ther 2003;41:153-64.

29 Bonabello A, Galmozzi MR, Canaparo R, et al. *Dexibuprofen (S+-isomer ibuprofen) reduces gastric damage and improves analgesic and antiinflammatory effects in rodents.* Anesth Analg 2003;97:402-8.

30 Yoon JS, Jeong DC, Oh JW, et al. *The effects and safety of dexibuprofen compared with ibuprofen in febrile children caused by upper respiratory tract infection.* Br J Clin Pharmacol 2008;66:854-60.

31 Soltés L, Lath D, Mendichi R, et al. *Radical degradation of high molecular weight hyaluronan: inhibition of the reaction by ibuprofen enantiomers.* Methods Find Exp Clin Pharmacol 2001;23:65-71.

32 Bonora M, Wieckowsk MR, Chinopoulos C, et al. *Molecular mechanisms of cell death: central implication of ATP synthase in mitochondrial permeability transition.* Oncogene 2015;34:1608.

33 Evans AM. *Enantioselective pharmacodynamics and pharmacokinetics of chiral non-steroidal anti-inflammatory drugs.* Eur J Clin Pharmacol 1992;42:237-56.

34 Curti F. *Trattamento delle patologie osteoarticolari: penetrazione sinoviale del dexibuprofene e attività sulle metallo proteinasi.* GIOT 2009;35:157-62.

Gli Autori dichiarano di non avere alcun conflitto di interesse con l'argomento trattato nell'articolo.

Indice degli Autori, volume 41, 2015

Abate A., 195
Alberio R., 205
Alessandrelli F., 36, 137
Amanti A., 279
Amorese V., 299
Arcangeli G., 23
Ascani C., 228
Baldi J., 330
Baldini N., 367
Balsano M., 350
Bartolozzi P., 297
Belluati A., 301
Beltrami G., 323
Benazzo F.M., 3
Benvenuti M., 147
Bertaccini L., 15
Biazzo A., 141
Boero S., 56
Bonanzinga T., 297
Boni F., 15
Boriani S., 92
Borroni M., 6
Botto F., 303
Brandi M.L., 23
Brunelli L., 141
Bruno G., 279
Bucci M., 73
Caccia D., 392
Calori G.M., 73
Campi A., 204
Canton G., 374
Capanna R., 295, 323
Cardile C., 141
Carossino A.M., 23
Cartocci G., 15
Carulli C., 23, 128, 238
Castagna A., 6
Castellani G.C., 36
Catalano C., 15
Cautiero F., 336
Cavallo Marincola B., 15
Cherubino P., 91, 193, 258, 295
Chiarello E., 30
Ciapetti G., 367
Ciccarelli M., 336
Ciprini P., 23
Ciullo S., 179
Civinini R., 23, 128
Clementi D., 141
Colombo M., 73
Confalonieri N., 186
Consonni O., 243
Conti A., 201
Costarella L., 208
Cremona M., 243
D'Arienzo A., 201, 323
D'Arienzo M., 56, 201, 305, 323
D'Imporzano M., 295
Da Rin de Lorenzo F., 96
De Angelis S., 392
De Caro N., 179
De Marinis G., 343
De Martino I., 50
Del Monte M., 15
Del Prete A., 23
Del Sasso L., 299
Del Torto M., 36
Della Rotonda G., 336
Denaro V., 92, 213, 252
Di Gregorio A., 343
Di Martino A., 213
Donati D., 367
Donelli F., 147
Doria C., 350
Eberhardt O., 258
Elpers M., 50
Errani C., 305
Erroi D., 392
Evola F.R., 208
Fadigati P., 73
Farneti A., 279
Fernandez F.F., 258
Ferrero C., 23
Forconi F., 177
Fosco M., 119
Foti A., 243
Gabbrielli M., 147
Galasso O., 301
Galletti R., 281
Gallo M., 350
Gambardella B., 238
Garofalo R., 6
Gasbarra E., 330
Gazzaniga V., 41, 246
Gherlinzoni F., 383
Giani E., 279
Giannelli Buccioni L., 128
Giannini S., 30, 274
Gigante A.P., 137
Grappiolo G., 252
Grassi F.A., 173, 205
Grillo A., 23
Guerri S., 128
Guindani N., 258
Gumina S., 173
Innocenti M., 23, 128, 238
Lanotte A., 213
Lazzaro F., 80
Leli A., 279
Loiero M., 80
Longhi A., 36
Longo U.G., 252, 299
Loppini M., 252
Lopresti M., 281
Loreto C.A., 119
Lucidi G., 303
Macera A., 238
Macrì E., 46, 159, 362
Mangano S., 309
Mannino S., 56
Maresca A., 36
Margiotta G., 201
Mariani P.P., 3
Marinozzi S., 41, 246
Marziali D., 211
Mastantuono M., 15
Mazza E., 73
Mazzola S., 73
Mazzotti A., 30, 274
Minoli C.F., 73
Miti A., 30
Molendini L.O., 159, 362
Monturano M., 159
Morandi M., 309
Moreschini O., 15
Moretti B., 195, 198, 307
Mosele G.R., 350
Muncibì F., 238
Napoli A., 15
O'Brien D., 50
Pala E., 297
Palla C., 15
Papapietro N., 213
Pascali S., 392
Pascarella R., 36
Piana R., 307
Piazzolla A., 198
Piccioli A., 1, 185, 194, 291
Piccirilli E., 66, 165, 211, 267, 330
Procaccini R., 137
Puddu L., 350
Ramponi L., 295
Ricciardella M.L., 303
Riganti S., 56
Ripanti S., 204
Romagnoli S., 186
Romanini E., 295
Romanini L., 356
Romano L., 66, 165, 267
Rossi B., 279, 343, 367
Rotini R., 173
Russo F., 213
Russo R., 336
Ruzzini L., 78, 389
Saccomanno M., 307
Santolini E., 374
Santolini F., 307, 374
Sbardella M., 305
Scaramuzzo L., 301
Sciarretta F.V., 228
Scimeca M., 330
Scoccianti G., 323
Sculco P.K., 50
Sculco T.P., 50
Sessa G., 208, 297
Sgalippa A., 392
Solarino G., 198, 223
Solimeno L., 147
Spazzoli B., 367
Spina N., 151, 356
Spinelli M.S., 177
Stella M., 374
Surace M.F., 258
Talamonti T., 73
Tarantino U., 66, 165, 211, 267, 301, 330
Tedesco G., 30
Tonelli F., 238
Toro A., 299
Troiano M., 303
Vadalà G., 213
Vallejo Rojas G.A., 30
Vetrano M., 392
Vicenti G., 195, 198
Villano M., 128
Vitullo F., 343
Vulpiani M.C., 392
Wirth T., 258
Wright T., 50
Zachos A., 350
Zenobi V., 141
Zinghi G., 305
Zottola V., 243

Novità 2015

www.giot.it

GIOT

Giornale Italiano di Ortopedia e Traumatologia

Organo ufficiale della
Società Italiana di Ortopedia e Traumatologia

è online il
NUOVO SITO WEB
DEDICATO ALLA RIVISTA

Archivio storico della rivista
Rassegna Stampa
Informazioni per gli Autori
Documenti Ufficiali SIOT
Video Archives
...e molto altro

TUTTO COMPLETAMENTE
OPEN ACCESS E GRATUITO

ISCRIVITI ALLA e-NEWSLETTER
PER ESSERE SEMPRE INFORMATO
SUI FASCICOLI E SULLE NOVITÀ

Accedi a www.giot.it
sul tuo smartphone

PACINI EDITORE MEDICINA

www.pacinimedicina.it
Nuovi spazi. Stessa qualità

Dal 23 Marzo 2015
al 23 Marzo 2016

F.A.D.
FOCUS ON SULLA CHIRURGIA
DELLA SPALLA E DEL GOMITO

NOVITÀ SULLE VIE D'ACCESSO AL GOMITO
LA SPALLA INSTABILE NELL'UNDER 20

Provider ECM n. 802
S.I.O.T. Società Italiana Di Ortopedia E Traumatologia

Responsabili scientifici:
R. ROTINI; A.CASTAGNA

Docenti:
A. Castagna, E. Cesari, A. Colozza, G. Delle Rose, M. Fontana, F. Grassi, E. Guerra, A. Marinelli, G. Rollo, R. Rotini, A. Sard

Le alterazioni scheletriche e funzionali presenti nell'instabilità di spalla del soggetto al di sotto dei 20 anni d'età e le vie d'accesso nella chirurgia del gomito sono argomenti che, seppur apparentemente distanti, necessitano di una particolare ed uguale attenzione per la loro attualità dovuta alla continua evoluzione delle conoscenze scientifiche che caratterizza entrambi i settori.
Il corso "FOCUS ON SULLA CHIRURGIA DELLA SPALLA E DEL GOMITO" si propone di approfondirne gli aspetti più significativi al fine di standardizzare al meglio la pratica dello specialista ortopedico.

IL CORSO FAD SI ARTICOLA IN LEZIONI MULTIMEDIALI, CASI CLINICI PROPOSTI CON IL METODO PBL (PROBLEM BASED LEARNING) VIDEO E LETTURE TRATTE DAI PRINCIPALI STUDI CLINICI.

PER MAGGIORI INFORMAZIONI VISITATE IL SITO:
www.siot.it

In collaborazione scientifica con

SICSeG
Società Italiana di Chirurgia della Spalla e del Gomito

Con il contributo non condizionante di CLINIKA® CONMED ITALIA

NERIXIA

1. DENOMINAZIONE DEL MEDICINALE
NERIXIA 25 mg soluzione iniettabile
NERIXIA 100 mg concentrato per soluzione per infusione

2. COMPOSIZIONE QUALITATIVA E QUANTITATIVA
NERIXIA 25 mg soluzione iniettabile
Una fiala da 2 ml contiene 27 mg di sodio neridronato, pari a 25 mg di acido neridronico.
NERIXIA 100 mg concentrato per soluzione per infusione
Una fiala da 8 ml contiene 108 mg di sodio neridronato, pari a 100 mg di acido neridronico.
Eccipienti con effetti noti: sodio cloruro; sodio citrato diidrato.
Per l'elenco completo degli eccipienti, vedere paragrafo 6.1.

3. FORMA FARMACEUTICA
Soluzione iniettabile
Concentrato per soluzione per infusione

4. INFORMAZIONI CLINICHE
4.1 Indicazioni terapeutiche
Adulti
Osteogenesi imperfetta.
Malattia ossea di Paget.
Algodistrofia.
Bambini (al di sotto di 18 anni di età)
Osteogenesi imperfetta.

4.2 Posologia e modo di somministrazione
Osteogenesi imperfetta
Adulti
Da 25 mg a 100 mg e.v., in funzione del peso corporeo, in un'unica somministrazione per infusione lenta, previa diluizione in 250-500 ml di soluzione di cloruro di sodio 0,9%. La posologia orientativa è di 2 mg/kg di peso corporeo ogni 3 mesi.
La dose totale può essere frazionata in dosi i.m. da 25 mg/die fino a 4 giorni consecutivi ogni 3 mesi.
Bambini (al di sotto di 18 anni di età)
Il dosaggio raccomandato è di 2 mg/kg di peso corporeo (al massimo 100 mg) per infusione endovenosa lenta (almeno 2 ore) ogni 3 mesi. Prima della somministrazione diluire in 250-500 ml di soluzione di cloruro di sodio 0,9%.
Malattia ossea di Paget
La dose più comunemente raccomandata è di 100 mg e.v. al giorno, per 2 giorni consecutivi, per infusione lenta (almeno 2 ore) previa diluizione in 250-500 ml di soluzione fisiologica. Dosi inferiori possono essere sufficienti per forme meno severe di malattia; la dose complessiva può anche essere frazionata in dosi i.m. di 25 mg/die da somministrare in giorni consecutivi fino ad un massimo di 8 giorni. L'opportunità di ripetere il ciclo terapeutico andrà valutata dopo non meno di 6 mesi, quando l'effetto terapeutico sul turnover osseo (fosfatasemia alcalina sierica) del primo ciclo si sarà completamente espresso.
Algodistrofia
La dose raccomandata è di 100 mg e.v. al giorno ogni 3 giorni per un totale di 400 mg di neridronato, somministrati in infusione endovenosa lenta (almeno 2 ore) previa diluizione in 250-500 ml di soluzione fisiologica.

4.3 Controindicazioni
Ipersensibilità al principio attivo o ad uno qualsiasi degli eccipienti elencati nel paragrafo 6.1 o ad altri farmaci del gruppo dei bisfosfonati.
Insufficienza renale grave.
Gravidanza e allattamento.

4.4 Avvertenze speciali e precauzioni di impiego
Durante il trattamento con neridronato devono essere monitorati la funzionalità renale, nonché il calcio e il fosfato sierici.
Osteonecrosi della mandibola e/o mascella
L'osteonecrosi della mandibola e/o mascella, generalmente associata ad estrazione dentale e/o ad infezione locale (osteomielite inclusa), è stata riportata in pazienti con cancro in trattamento con regimi comprendenti i bisfosfonati somministrati principalmente per via endovenosa. Molti di questi pazienti erano trattati anche con chemioterapia e corticosteroidi. L'osteonecrosi della mandibola e/o mascella è stata anche riportata in pazienti con osteoporosi in trattamento con i bisfosfonati orali.
Prima di iniziare il trattamento con i bisfosfonati in pazienti con concomitanti fattori di rischio (come cancro, chemioterapia, radioterapia, corticosteroidi, scarsa igiene orale) deve essere presa in considerazione la necessità di un esame odontoiatrico con le appropriate procedure dentistiche preventive.
Durante il trattamento, questi pazienti devono, se possibile, evitare procedure dentarie invasive. Nei pazienti che hanno sviluppato osteonecrosi della mascella durante la terapia con i bisfosfonati, la chirurgia dentaria può esacerbare la condizione. Per i pazienti che necessitano di chirurgia dentale, non ci sono dati disponibili per suggerire che l'interruzione del trattamento con i bisfosfonati riduca il rischio di osteonecrosi della mandibola e/o mascella.
Il giudizio clinico del medico deve guidare il programma di gestione di ciascun paziente, sulla base della valutazione individuale del rapporto rischio/beneficio.
Fratture atipiche del femore
Sono state riportate fratture atipiche sottotrocanteriche e diafisarie del femore, principalmente in pazienti in terapia da lungo tempo con bisfosfonati per l'osteoporosi. Queste fratture trasversali o oblique corte possono verificarsi in qualsiasi parte del femore a partire da appena sotto il piccolo trocantere fino a sopra la linea sovracondiloidea. Queste fratture si verificano spontaneamente o dopo un trauma minimo e alcuni pazienti manifestano dolore alla coscia o all'inguine, spesso associato con reperti di diagnostica per immagini a evidenze radiografiche di fratture da stress, settimane o mesi prima del verificarsi di una frattura femorale completa. Le fratture sono spesso bilaterali; pertanto nei pazienti trattati con bisfosfonati che hanno subito una frattura della diafisi femorale deve essere esaminato il femore controlaterale. È stata riportata anche una limitata guarigione di queste fratture. Nei pazienti con sospetta frattura atipica femorale si deve prendere in considerazione l'interruzione della terapia con bisfosfonati in attesa di una valutazione del paziente basata sul rapporto beneficio rischio individuale.
Durante il trattamento con bisfosfonati i pazienti devono essere informati di segnalare qualsiasi dolore alla coscia, all'anca o all'inguine e qualsiasi paziente che manifesti tali sintomi deve essere valutato per la presenza di un'incompleta frattura del femore.
Informazioni importanti su alcuni eccipienti
Nerixia 25 mg contiene 417,74 mmol (o 9,6 mg) di sodio per dose. Da tenere in considerazione in persone con ridotta funzionalità renale o che seguono una dieta a basso contenuto di sodio.
Nerixia 100 mg contiene 1670,98 mmol (o 38,42 mg) di sodio per dose. Da tenere in considerazione in persone con ridotta funzionalità renale o che seguono una dieta a basso contenuto di sodio.

4.5 Interazioni con altri medicinali ed altre forme di interazione
Non esistono studi in proposito. È necessario essere prudenti quando si somministrano bisfosfonati assieme ad aminoglicosidi perché ambedue i principi attivi possono abbassare la calcemia per periodi di tempo prolungati.

4.6 Fertilità, gravidanza e allattamento
NERIXIA non è stato studiato in donne in gravidanza e durante l'allattamento; quindi, è controindicato in tali condizioni.

4.7 Effetti sulla capacità di guidare veicoli e sull'uso di macchinari
Non esistono dati che suggeriscono che NERIXIA interferisca sulla capacità di guidare o sull'uso di macchine.

4.8 Effetti indesiderati
La somministrazione parenterale di neridronato, come per altri bisfosfonati, è stata associata ad un aumento della temperatura corporea.
È stata riportata una sindrome simil-influenzale, con febbre, malessere, brividi e dolori ossei e/o muscolari. Nella maggior parte dei casi non è necessario alcun specifico trattamento e i sintomi regrediscono nel giro di poche ore o giorni.
Ipocalcemia, ipofosfatemia.
Più raramente negli studi clinici sono stati anche osservati: vertigini, rash e orticaria.
La somministrazione per via intramuscolare può essere accompagnata da un leggero dolore al sito di iniezione, che si attenua dopo pochi minuti.
Durante l'esperienza post-marketing sono state riportate le seguenti reazioni (frequenza rara):
fratture atipiche sottotrocanteriche e diafisarie del femore (reazione avversa di classe dei bisfosfonati).

4.9 Sovradosaggio
Non sono disponibili informazioni specifiche sul trattamento di un sovradosaggio con neridronato.
Una ipocalcemia clinicamente rilevante può essere corretta con somministrazione endovenosa di calcio gluconato.

5. PROPRIETÀ FARMACOLOGICHE
5.1 Proprietà farmacodinamiche
Categoria farmacoterapeutica: Farmaci per il trattamento delle malattie delle ossa - Farmaci che agiscono sulla struttura e mineralizzazioni ossee - Bisfosfonati
Codice ATC: M05BA
Il neridronato appartiene alla classe dei bisfosfonati, composti che agiscono sul metabolismo osseo impedendo il riassorbimento, con conseguente diminuzione del turnover osseo.
Studi in vitro e in vivo hanno dimostrato che il neridronato inibisce il riassorbimento osseo senza modificare il processo di mineralizzazione.
Studi clinici hanno messo in evidenza che il trattamento con neridronato comporta riduzioni significative sia dei parametri di riassorbimen-

to, come l'idrossiprolina e il telopeptide N-terminale del collageno di tipo I urinari, che della fosfatasi alcalina, indice di turnover osseo. I parametri di riassorbimento subiscono decrementi molto rapidi, pochi giorni nel caso di somministrazione parenterale, anticipando di alcune settimane la riduzione della fosfatasi alcalina, che mostra un andamento più lento e graduale. La rapida inibizione del riassorbimento osseo provoca un transitorio disaccoppiamento tra i processi di neoformazione e quelli di riassorbimento; questo stato perdura sino a quando non venga raggiunto un nuovo equilibrio, con l'adeguamento della neosintesi ossea ad un livello di turnover più basso. La prevalenza dei processi di osteosintesi durante la fase di disaccoppiamento determina la riduzione dell'afflusso di calcio verso l'ambiente extracellulare ed un temporaneo aumento della secrezione di paratormone (PTH). L'insorgenza di un iperparatiroidismo secondario permette di contrastare l'ipocalcemia incrementando la sintesi di calcitriolo e stimolando l'assorbimento intestinale di calcio. Inoltre l'aumento del PTH diminuisce il riassorbimento tubulare dei fosfati, diminuendone in tal modo la concentrazione sierica.

5.2 Proprietà farmacocinetiche

Le caratteristiche farmacocinetiche del sodio neridronato sono state valutate nel plasma e nelle urine di ratto dopo somministrazione endovenosa singola di 10 mg/kg. I risultati dello studio hanno mostrato una concentrazione massima (0,06 mg/ml) raggiunta subito dopo la somministrazione, seguita da una fase rapida di riduzione delle concentrazioni plasmatiche, dovuta ai fenomeni di distribuzione tissutale e di eliminazione. Il 31,7% del farmaco veniva escreto nelle urine durante le 24 ore successive alla somministrazione.

Nell'uomo l'infusione endovenosa lenta di 25, 50 e 100 mg ha mostrato una chiara linearità e proporzionalità fra le dosi. Neridronato 25 mg viene completamente assorbito dopo somministrazione intramuscolare e i profili di escrezione sono confrontabili con quelli osservati dopo somministrazione della stessa dose per infusione e.v.. Circa la metà della dose somministrata per infusione e.v. o per via i.m. viene escreta nelle urine dopo ogni somministrazione. L'emivita di eliminazione è di circa 7 ore.

Non sono disponibili dati in soggetti con insufficienza renale o epatica.

5.3 Dati preclinici di sicurezza

Tossicità acuta

Specie animale	Via di somministrazione	DL_{50}
Topo	i.v.	55,5 mg/kg
Ratto	i.v. lenta	49 mg/kg

Tossicità subacuta

In seguito a somministrazione endovenosa per 4 settimane sono risultate ben tollerate dosi fino a 2,5 mg/kg/die nel ratto e fino a 20 mg/die nel cane.

Tossicità genetica

Il neridronato non è risultato mutageno nei test di mutagenesi valutati.

Tossicità locale

In seguito a somministrazione intramuscolare nel ratto non sono stati evidenziati segni di tossicità locale a livello tissutale.

Carcinogenesi

Non sono stati effettuati studi di carcinogenesi, data l'assenza di effetti mutageni del farmaco, le caratteristiche chimico – fisiche del prodotto, e l'evidenza che gli altri bisfosfonati, correntemente usati in terapia, non hanno mostrato rischi di cancerogenicità.

6. INFORMAZIONI FARMACEUTICHE

6.1 Elenco degli eccipienti

Sodio cloruro; **sodio citrato diidrato**; acido citrico monoidrato; acqua per preparazioni iniettabili.

6.2 Incompatibilità

Onde evitare eventuali incompatibilità, NERIXIA per infusione endovenosa deve essere diluito in soluzione isotonica di cloruro di sodio.

6.3 Periodo di validità

3 anni.

Dopo la diluizione in soluzione isotonica di cloruro di sodio, la miscela ottenuta è risultata stabile per un periodo di tempo di 48 ore a 20°C.

6.4 Precauzioni particolari per la conservazione

Questo medicinale non richiede alcuna condizione particolare di conservazione.

6.5 Natura e contenuto del contenitore

NERIXIA 25 mg soluzione iniettabile: una fiala di vetro neutro incolore con anello di pre-rottura, da 2 ml, classe idrolitica I (Ph. Eur.).

NERIXIA 100 mg concentrato per soluzione per infusione: due fiale di vetro neutro incolore con anello di pre-rottura, da 8 ml, classe idrolitica I (Ph. Eur.).

6.6 Precauzioni particolari per lo smaltimento e la manipolazione

Nessuna istruzione particolare.

Il medicinale non utilizzato ed i rifiuti derivati da tale medicinale devono essere smaltiti in conformità alla normativa vigente locale.

7. TITOLARE DELL'AUTORIZZAZIONE ALL'IMMISSIONE IN COMMERCIO

ABIOGEN PHARMA S.p.A.
Via Meucci 36
Ospedaletto – PISA.

8. NUMERI DELL'AUTORIZZAZIONE ALL'IMMISSIONE IN COMMERCIO

NERIXIA 25 mg soluzione iniettabile
AIC n. 035268010
NERIXIA 100 mg concentrato per soluzione per infusione
AIC n. 035268022

9. DATA DI PRIMA AUTORIZZAZIONE/ RINNOVO DELL'AUTORIZZAZIONE

Aprile 2002/ Aprile 2007

10. DATA DI REVISIONE DEL TESTO

Maggio 2014

25 mg soluzione iniettabile 1 fiala 14,65 €

Classe A - RR

100 mg conc. soluz. per inf. 2 fiale 100,00 €

Classe H - RNRL, vendibile al pubblico su prescrizione di centri ospedalieri o di specialisti - internista, ortopedico, oncologo, reumatologo

ABIOGEN
PHARMA

NERIXIA
sodio neridronato

Nuova indicazione:
Algodistrofia

100 mg conc. soluz. per inf. 2 fiale 100,00 €

Classe H - RNRL

vendibile al pubblico su prescrizione di centri ospedalieri
o di specialisti - internista, ortopedico, oncologo, reumatologo

ABIOGEN
PHARMA

Abiogen Pharma S.p.A. - Materiale depositato presso AIFA in data 22/10/2014

SUPARTZ®

Sodium Hyaluronate

Nell'osteoartrosi del ginocchio e nella periartrite della spalla

Posologia

1 iniezione alla settimana, per 5 settimane per via intrarticolare.

E' un dispositivo medico CE.