



Mattioli 1885

Vol. 50 / N. 2 / Settembre 2013

ISSN 0080 - 3243

RIVISTA DI Chirurgia della Mano



CHIRURGIA E RIABILITAZIONE DELLA MANO DELL'ARTO SUPERIORE E MICROCHIRURGIA
Organo ufficiale della Società Italiana di Chirurgia della Mano

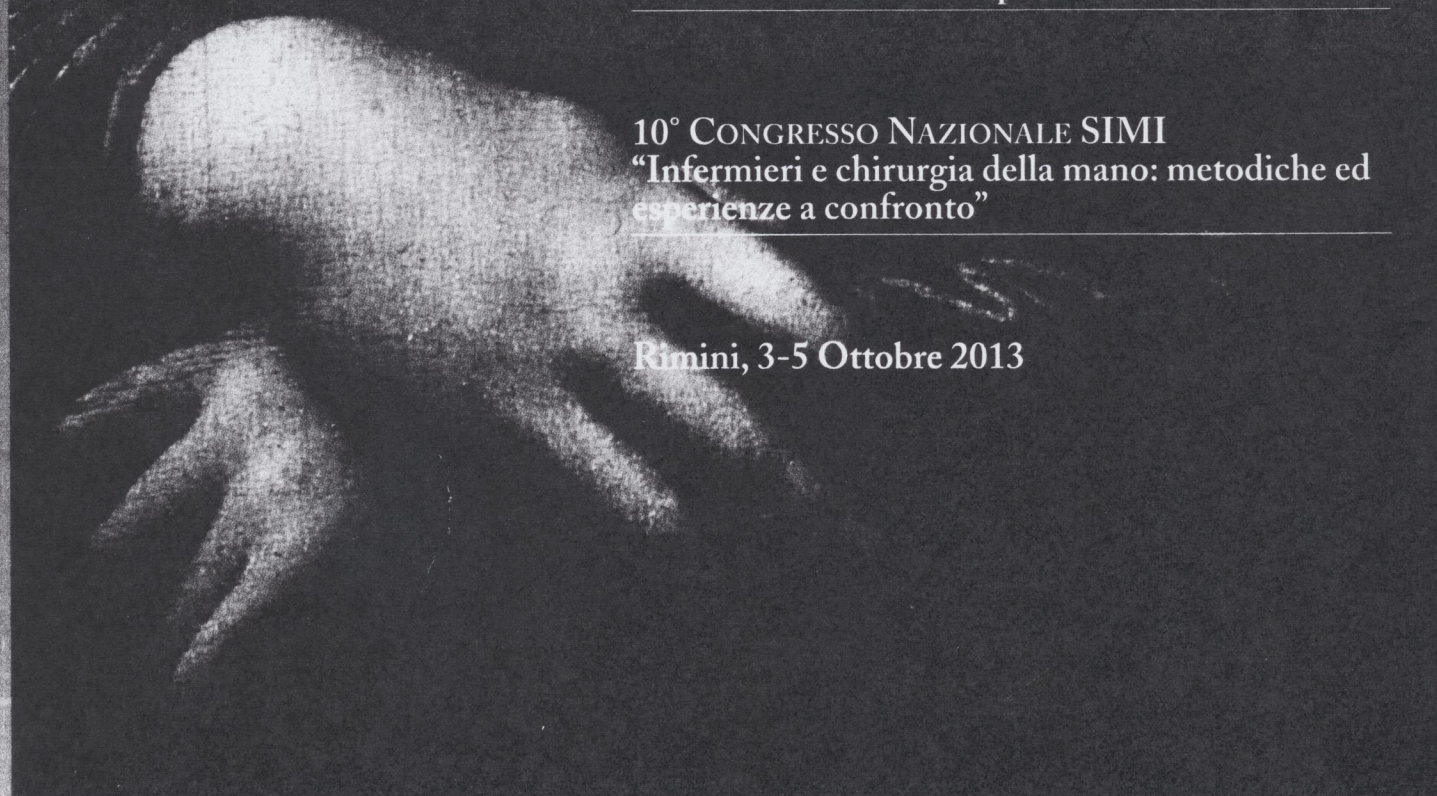
2/2013

51° CONGRESSO NAZIONALE SICM
"Artroscopia e artroplastica del polso:
metodiche a confronto"

10° CONGRESSO NAZIONALE GIS RASM-AIRM
"Il trattamento conservativo in riabilitazione
della mano e dell'arto superiore"

10° CONGRESSO NAZIONALE SIMI
"Infermieri e chirurgia della mano: metodiche ed
esperienze a confronto"

Rimini, 3-5 Ottobre 2013



Poste Italiane s.p.a. - Sped. in a.p. D.L. 51/2011 (conv. in L. 22/2/2012 n. 45) - Abbonamento annuo € 120,00 - Periodico - P.01

PRASSI DI CHIRURGIA DELLA COXA MANUS

G.M. GRIPPI, L. CUGOLA, M. D'ARIENZO, U. PASSARETTI

Chirurgia della Mano - SOC di Ortopedia e Traumatologia - Osp. San Lazzaro di Alba (CN) -
ASL CN2 del Piemonte

CORSO DI ISTRUZIONE: PRASSI DI CHIRURGIA DELLA COXA MANUS

INTRODUZIONE

Nello studio sono esposte le opportunità terapeutiche offerte dalla metodologia della Chirurgia della Coxa Manus (CCM) nel trattamento del danno carpale estremo. Ossia, quando il trauma, la dismorfia o la degenerazione hanno prodotto il sovvertimento dell'anatomia e si ponga il problema del recupero chirurgico di una funzione carpale, ancora *fisiologica*.

MATERIALI E METODI

La CCM si è sviluppata come logica applicazione pratica della scoperta della Meccanica Biarticolare Concentrica (MBC) e individuazione anatomico-funzionale della Coxa Manus (CM). Il tutto iniziava nel 1996, sollecitato dall'inconsistenza scientifica delle tesi dell'epoca riguardo la meccanica del carpo e la conseguente insoddisfazione per la relativa empiria chirurgica derivata (1).

Cioè, nella letteratura pre-CM, il funzionamento del carpo risultava un enigma e i modelli biomeccanici proposti a spiegazione, pur ciascuno con una relativa verità, oltre a contraddirsi a vicenda non risolvevano la *funzione* del carpo in termini *strutturali*. Ossia, il perché di quell'architettura e quale fosse il ruolo specifico e il modo in cui le 8 ossa carpali interagiscono nel realizzare il movimento, la coerenza spaziale e la stabilità del complesso.

Per esempio, il modello di Kapandji del 1974 descrive la cinematica del carpo come contrapposi-

zione di due blocchi: l'intera 1^a filiera sulla 2^a filiera, con reciproci spostamenti che nella mediocarpica si annullano. Ciò, è *anche* vero. Ma questa visione, fin *troppo semplice*, è fuorviante nella misura in cui misconosce il significato dei movimenti interossei all'interno delle 2 filiere. E tuttavia questa conoscenza ha notevole importanza pratica, poiché la chirurgia ricostruttiva è concepita sul modello biomeccanico e, certamente, se questo è sbagliato lo è anche l'intervento derivato.

Esemplare a riguardo è l'artrodesi STT - introdotta da Watson nell'artrosi triscafoidea, secondo i modelli a colonna, originati da quello di Navarro del 1919 - oggi praticamente abbandonata per l'eccessiva rigidità articolare che ne deriva. Analogamente, l'artrodesi S-L proposta nella dissociazione scafo-lunare secondo il modello ad anello di Lictman del 1981, etc.

Ma un'altra fondamentale questione è stata l'indeterminazione del concetto di Instabilità Carpale. Infatti, l'entità patologica cui si riferisce, *pur indicando inequivocabilmente un fatto meccanico*, in origine è stata inquadrata con *termini descrittivi*. Esemplare a riguardo, è stata la definizione di Dobyns della Mayo Medical School: "... la perdita del fisiologico rapporto anatomico o cinematico delle ossa carpali tra di loro o con gli elementi appena prossimali o distali al carpo". Questa e altre definizioni coeve si sono concretizzate nello schema DI-SI-VISI di Linscheid del 1972 che (appunto) *descrive il malallineamento rx-grafico delle ossa carpali senza, tuttavia, esplicitare quale sia l'alterazione meccanica fondamentale dell'IC* (2).

Anche tale fraintendimento è stato il prodotto storico dell'incomprensione riguardo la meccanica carpale. Infatti, i principali modelli adottati: "Concetto delle colonne" Navarro (1919) - "Movimento a catena" Gilford (1943) - Kapandji (1974) - "Carpo a geometria variabile" Taleisnik (1976) - "Concetto dell'anello" Lictman (1981), etc. - pur validando lo schema DISI-VISI nelle forme statiche dell'IC - sono risultati inadeguati a definire le forme non strutturate: *pre-dinamiche e dinamiche*, com'è opportuno che sia.

Comunque, le suddette incertezze sono state resettate dalla MBC e definitivamente superate dal riesame dei fondamentali riguardo l'architettura e la fisiologia carpale nella filo-ontogenesi (3); con numerosi fatti documentali - corroborati da osservazioni e verifiche sperimentali - che hanno consentito di esplicitare l'evoluzione e *dis-velare* la ratio meccanica immanente nel massiccio carpale.

Quest'ultima infine, si è rivelata *semplice, auto-evidente, di facile verifica sperimentale e, nello specifico, idonea alla comprensione e accertamento univoco dell'IC.*

Concetto cardine della MBC è che l'architettura del carpo è assimilabile ad una protesi bi-articolare di femore che, nella testina protesica - riprodotta dal capitato - ha il Centro di Rotazione (CR). In questa similitudine, nella medio-carpica è individuata l'enartrosi della Coxa Manus (CM); la "vera" e più antica articolazione del carpo, la cui sconnesione comporta l'IC caratterizzata, in termini patognomonic, dallo spostamento (statico o dinamico) della testa del capitato/CR.

La MBC è il prodotto dell'Evoluzione Darwiniana e il carpo a duplice filiera - bi-articolare e incentrato sulla CM dei Primati - deriva dal carpo mono-filiera uni-articolare dei Rettili; con una successione riprodotta nell'embrione - secondo l'assioma di Haeckel: "*l'Ontogenesi ricapitola la Filogenesi*" - per cui la radio-carpica compare *dopo* la medio-carpica.

Cosicchè, nel massiccio carpale è possibile individuare due parti dall'ontogenesi differenziata: una distale, più antica (rettaliana): il *Paleo-carpo*, rappresentato dalla *coppia capitato-uncinato* compresa la medio-carpica che nella centralità della Coxa Ma-

nus detiene il privilegio del riferimento meccanico (il CR); l'altra prossimale, recente (primatile): il *Neo-carpo*, rappresentato dalla *prima filiera compresa la radio-carpica*, che nell'evoluzione si sovrapponeva.

La transizione Paleo/Neo-carpo è avvenuta nel processo di *brachiazione* dei Primati assecondando la meccanica della locomozione arboricola e l'utilizzo della mano a difesa di cadute. Nell'iter, il carpo uni-filiera-articolare diventa bi-filiera-articolare, assemblato come *un giunto cardanico sui generis* che amplifica l'arco di movimento e, al contempo, ottiene - con la I filiera conformata ad arco romano, in grado di assorbire e/o deviare al radio gran parte dell'energia di un impatto - di proteggere la CM nel trauma.

Le suddette circostanze evolutive spiegano (anche) la natura del riassetto cinematico che può prodursi nel generico danno radio-carpico. Ossia, nel c.d. Carpo Adattativo (CA) che talvolta (paradossalmente) esibisce una funzione relativamente durevole e accettabile; pur consistente nell'emergere di una modalità di funzionamento ancestrale: per cui il movimento - più o meno impedito dal danno radio-carpico - tende a concentrarsi nella medio carpica indenne, insistendo sulla testa del capitato (4).

In altri termini, il CA tende a riesumare il protagonismo del Paleo-carpo ed è da considerare stereotipo potenziale in qualsivoglia alterazione anatomica (congenita o acquisita) del Neo-carpo: quindi, emergente negli esiti di fratture del radio distale, nel Madelung, nel Kienböck terminale, nel polso SNAC, SLAC, SCAC, etc.

In queste patologie, comune denominatore è il decadere della funzione bi-articolare verso quella uni-articolare incentrata sulla Coxa Manus - in genere, coi segni clinici dell'instabilità carpale (quindi con riscontro patognomonic di sub-lussazione cefalo-capitato) - in un processo variabilmente discontinuo - relativo alla diversità eziologica e di specifico decorso - sintomatico *prevalentemente* mentre la dislocazione del CR è "in fieri". Per cui, non infrequente è la remissione del dolore quando la pur precaria configurazione si assesta e non sono richieste elevate prestazioni: per l'appunto, nella condizione di CA.

Il Graal della Chirurgia del Polso (Graal C-P)

Dalla MBC e dalla para-fisiologia del CA deriva l'assioma Graal C-P: "tutto il movimento può essere concentrato sul capitato" estrema sintesi del concetto che guida al recupero *naturale* del danno carpale estremo, secondo la direttiva che l'intervento *deve mirare al ripristino delle funzioni meccaniche e comprendere il riposizionamento, anche sostitutivo, del Centro di Rotazione.*

Ossia, nella specifica lesione carpale, in primo luogo bisogna valutare la possibilità della restituito ad integrum. Se ciò è fattibile, allora per riposizionare il CR potrà essere sufficiente l'osteosintesi e/o la riparazioni di eventuali lesioni legamentose (es. in una frattura e/o pseudoartrosi di scafoide, o in una dissociazione S-L, etc.). Viceversa, quando non è possibile il reintegro anatomico, bisogna procedere con *soluzioni che utilizzano il potenziale meccanico delle parti ancora integre e/o che ottimizzano il naturale processo di adattamento.*

In tal senso, il riscontro di una condizione di CA funzionalmente OK, può sconsigliare l'intervento se i sintomi sono *minimi e/o* troppo in contrasto con il pur pessimo aspetto rx-grafico.

Qualora l'adattamento sia deragliato tanto da obbligare l'intervento è, altresì, ridimensionata l'importanza del recupero chirurgico della radio-carpica e/o della I filiera danneggiate. In alternativa, valida opzione è l'abolizione del Neo-carpo a favore del Paleo-carpo con l'ottimizzazione chirurgica del CA nei termini della "elementarizzazione del massiccio carpale con concentrazione del movimento nella Coxa Manus; ossia, sulla testa del capitato o, se questa a sua volta danneggiata, su una protesi cefalo-capitato sostitutiva".

Tali concetti compendiano le specifiche metodologiche generali della prassi di CCM.

Procedure e indicazioni della CCM

In applicazione al Graal C-P, per resettare il CR in ogni ipotetico danno carpale, la CCM considera quattro principali procedure, di cui le prime due da attuare in caso di integrità della testa del capitato (Fig. 1). Rispettivamente:

- *La Resezione Centrocarpica (RC):* corrispondente alla Carpectomia Proximale, in cui il capitato viene fatto articolare direttamente sulla fossetta lunata del radio, che deve essere integra. L'intervento, indicato nel danno irreparabile del condilo carpale (e preferibilmente nell'adulto e/o anziano con scarso impegno lavorativo), risulta utile in caso di notevole rigidità poiché accorcia il carpo fino a 2-3 cm, recuperando spazio al movimento.

- *La Ricostruzione della Coxa Manus (RCM):* consistente in un'artrosi radio-carpica con resezione dello scafoide distale (artrosi radio-luno-emiscafoidea). L'intervento - indicato nel recupero della flessione-estensione e/o deviazione ulno-radiale, principalmente nel giovane e/o nell'adulto, ancorché in attività lavorativa - modella un neo-Cotile Manus che accoglie la testa del capitato col CR stabilmente riposizionato che trasformando la CM nell'unica articolazione del carpo. In tal modo, è eliminato ogni residuo movimento nella radio-carpica danneggiata e viceversa amplificato quello della medio-carpica indenne, così ottimizzando il naturale processo di adattamento dalla meccanica bi-articolare alla mono-articolare. Una variante tecnica: *la RCM (nel Kienböck)* è impiegata al III e IV stadio in cui il semilunare collassato non può essere utilizzato per ricomporre il Cotile Manus. In tal caso, l'intervento è comunque realizzato mediante la traslazione osteotomica della faccetta lunata del radio, a ridosso del capitato.

Tuttavia, sia la RC che la RCM sono controindicate se la lesione carpale comprende il danno del capitato. In tal caso, per superare l'ostacolo può essere posizionata una protesi cefalo-capitato nelle corrispondenti procedure gemelle. Rispettivamente:

- *La Resezione Centrocarpica Sostitutiva (RCS)* consistente in una RC più la protesizzazione del capitato.

- *La Ricostruzione Sostitutiva della Coxa Manus (RSCM)* consistente in una RCM più la protesizzazione del capitato. Nel caso di danno limitato al capitato consistente, invece, nella sola protesizzazione.

Con questi interventi base è possibile trattare *qualsivoglia* danno carpale col minimo sovvertimento anatomico e con la garanzia, nell'eventualità

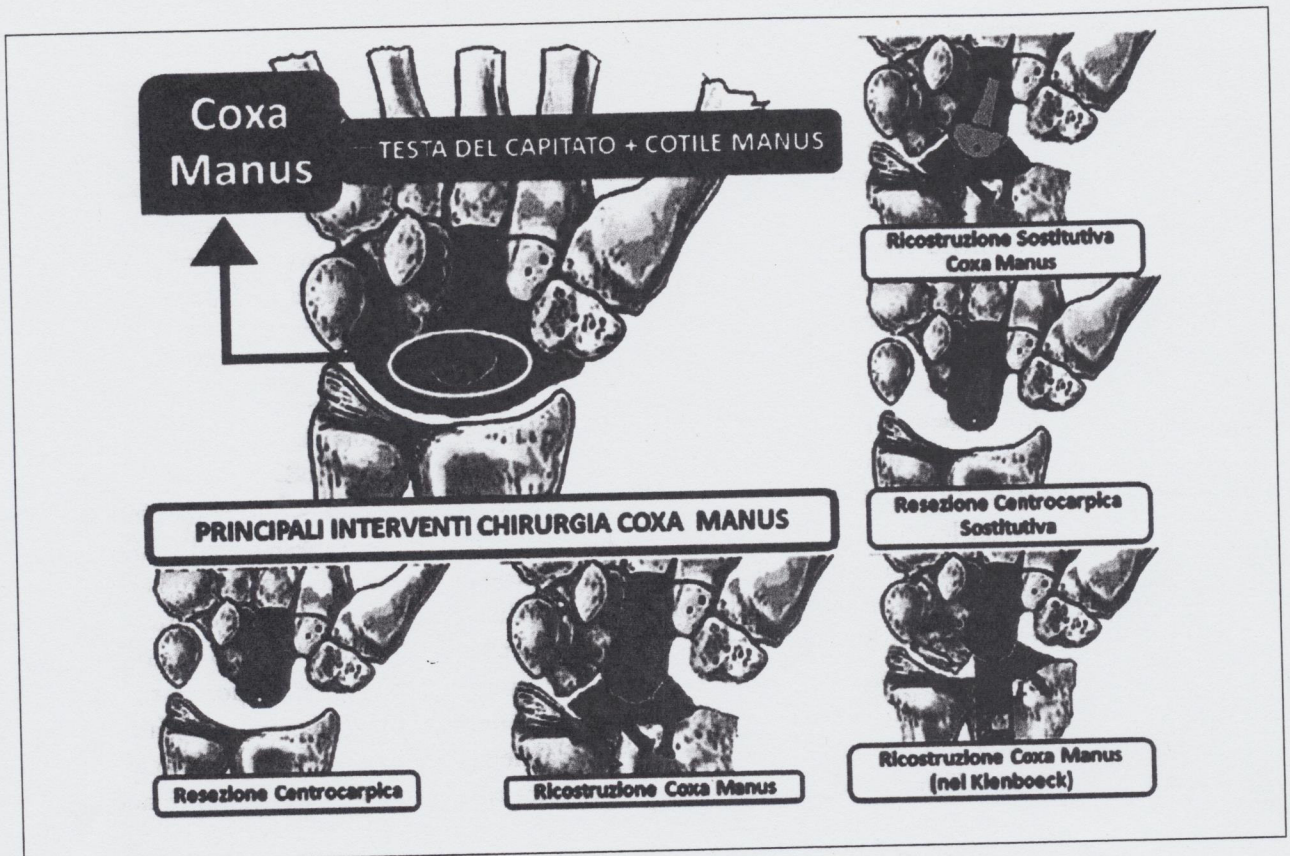


Figura 1. Le principali procedure della Chirurgia della Coxa Manus (v. testo)

di un ipotetico insuccesso, di facilmente ripiegare su interventi più definitivi ma destruenti, come la panartrodesi e/o la protesizzazione totale. Ciò li rende *strategicamente alternativi e di prima scelta*, con l'ulteriore vantaggio della *polivalenza*. Infatti - ad esclusione del polso con flogosi attiva (reumatoide, infettiva, etc.) e/o con osso scadente (grave osteoporosi, neoplasie, etc.) - possono trovare impiego nei casi più disparati e/o *disperati*.

Iconografia casistica

Ad esemplificazione, sono riportati alcuni casi limite, rispettivamente: di trattamento nel danno artrosico-degenerativo, nel danno post frattura dell'EDR, nel Madelung sintomatico e nel Kienböck terminale.

Caso n. 1 - Polso SCAC con artrosi e instabilità della RUD - (Fig. 2).

Caso n. 1 - C. Vincenzo, nato il 13/01/1946,

edile in pensione. I visita a febbraio 2012, da circa 2 anni comparsa di carpalgia dx ingravescente con occasionale flogosi e tumefazione dorsale. Concomitano disestesie di mediano e ulnare. L'articolarià è ridotta al minimo, con vivo dolore ai movimenti estremi. L'esame rx documenta la scomparsa della rima radio-carpica (A). L'RMN documenta la diastasi scafo-lunata da erosione cartilaginea radio-carpica e la frammentazione della FCT. Il 17/04/2012 effettua l'intervento di RCM. Il controllo clinico-rx-grafico ad 1 anno, documenta il buon reallineamento carpale (B), con articolarià indolente e utile in flex-est 45°- 0 - 50°, ripristino completo della prono-supinazione e regressione sintomi nevralgici (C).

Caso n. 2 - Polso SCAC (Scaphoid Chondrocalcinosis Advanced Collapse) con distruzione massiva della Coxa Manus - (Fig. 3)

Caso n. 2 - F. Alessandro, nato il 27/03/1926,

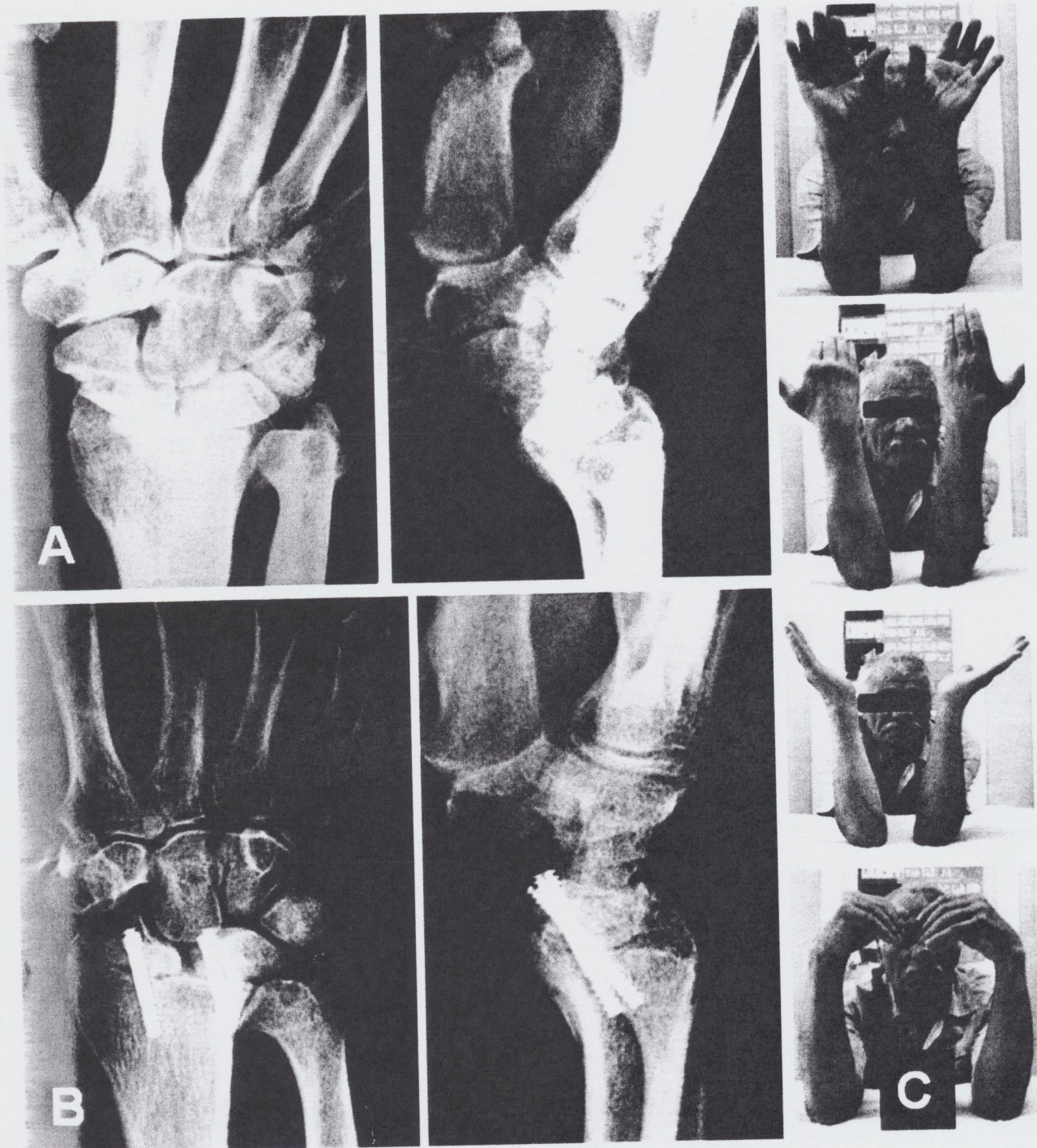


Figura 2. Caso n. 1 (V. testo).

contadino viticoltore. I visita a settembre 2004, da parecchi anni carpalgia e progressiva rigidità del polso sx, negli ultimi mesi dolore persistente e grave STC (A). L'esame RX documenta la panartrosi ed il collasso avanzato del carpo con necrosi cefalo-

capitato (B). Il 3/11/2004 effettua l'intervento di RCS con protesi cefalo-capitato HGP. Il controllo clinico-rx-grafico a 3 anni dall'intervento documenta la buona osteointegrazione della protesi (C), con articularità indolente e utile in flex-est 60° - 0° -

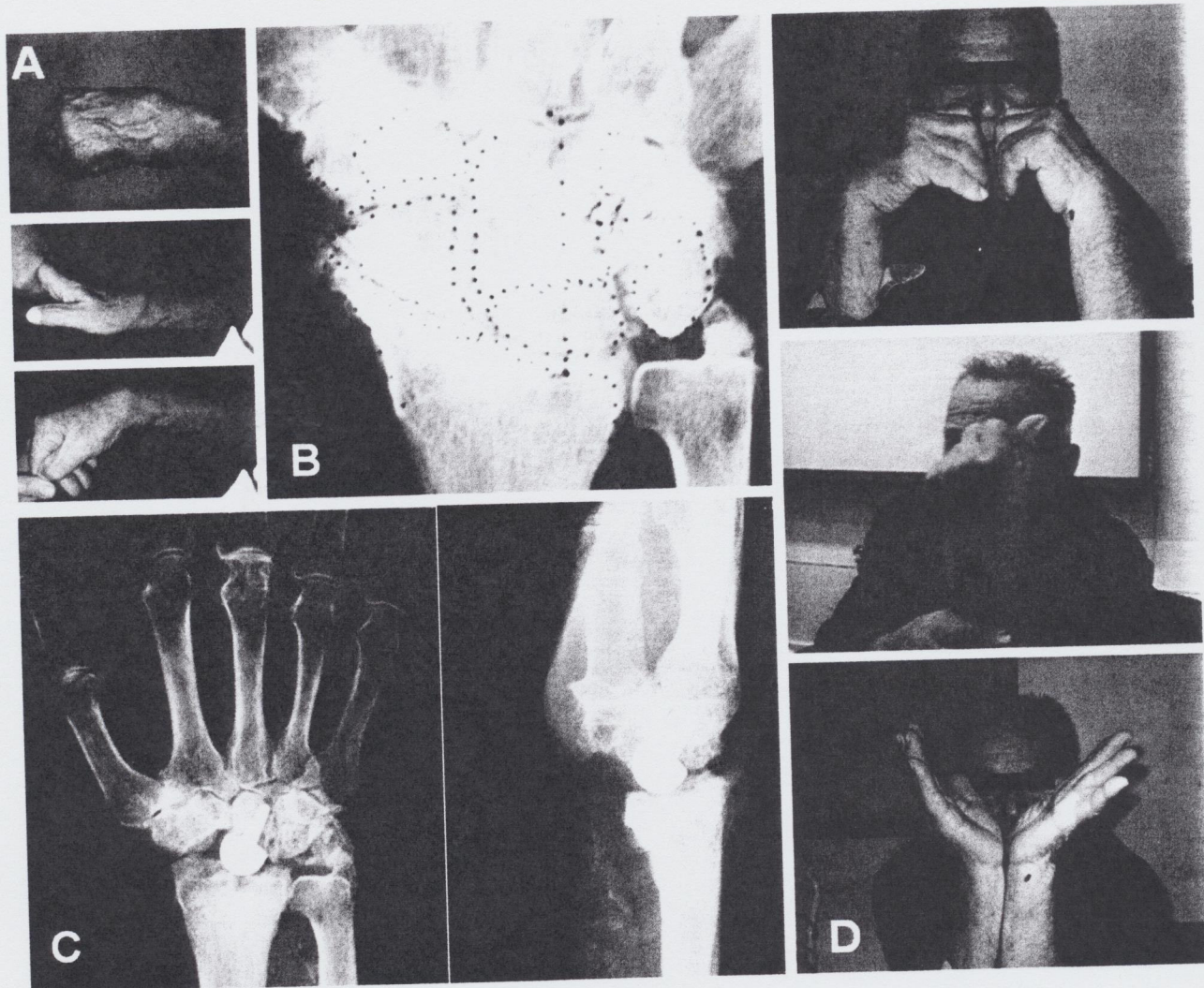


Figura 3. Caso n. 2 (V. testo).

45°, completa prono-supinazione e regressione sintomi nevralgici (D).

Caso n. 3 - Viziosa consolidazione frattura-lussazione (pluriframmentaria) RUD distale - (Fig. 4)

Caso n. 3 - R. Francesco, nato il 14/02/1984, disoccupato. I visita a giugno 2009, riferisce 8 mesi prima un trauma da caduta al polso dx, non trattato perché in stato di detenzione. Attualmente è presente minima articolare solo in flessione con blocco della prono-supinazione, risulta inabile in qualunque attività manuale. Il controllo rx documenta il completo sovertimento carpale con strutturazione di un CA, limitato a pochi gradi di flessione sulla Coxa Manus ancora integra (A). Il 8/09/2009 effettua

l'intervento di RCM (per il recupero della flessione-estensione) completato dalla osteotomia correttiva del radio (per correggere il varismo) e dall'intervento di Sauvè-Kapandj (per il recupero della prono-supinazione). Il controllo clinico-rx-grafico a 1 anno dall'intervento documenta l'eccellente reallineamento carpale (B), con articolare indolente e utile in flessione-estensione 50°-0°-50°, completa prono-supinazione (C). Da 2 anni lavora proficuamente in una tipografia.

Caso n. 4 - Madelung sintomatico con sub-lussazione e conflitto ulno-carpale - (Fig. 5).

Caso n. 4 - T. Giuseppe, nato il 8/10/1954, impiegato comunale. I visita a novembre 2011, fin da ragazzo ricorda dolori occasionali a entrambi i pol-

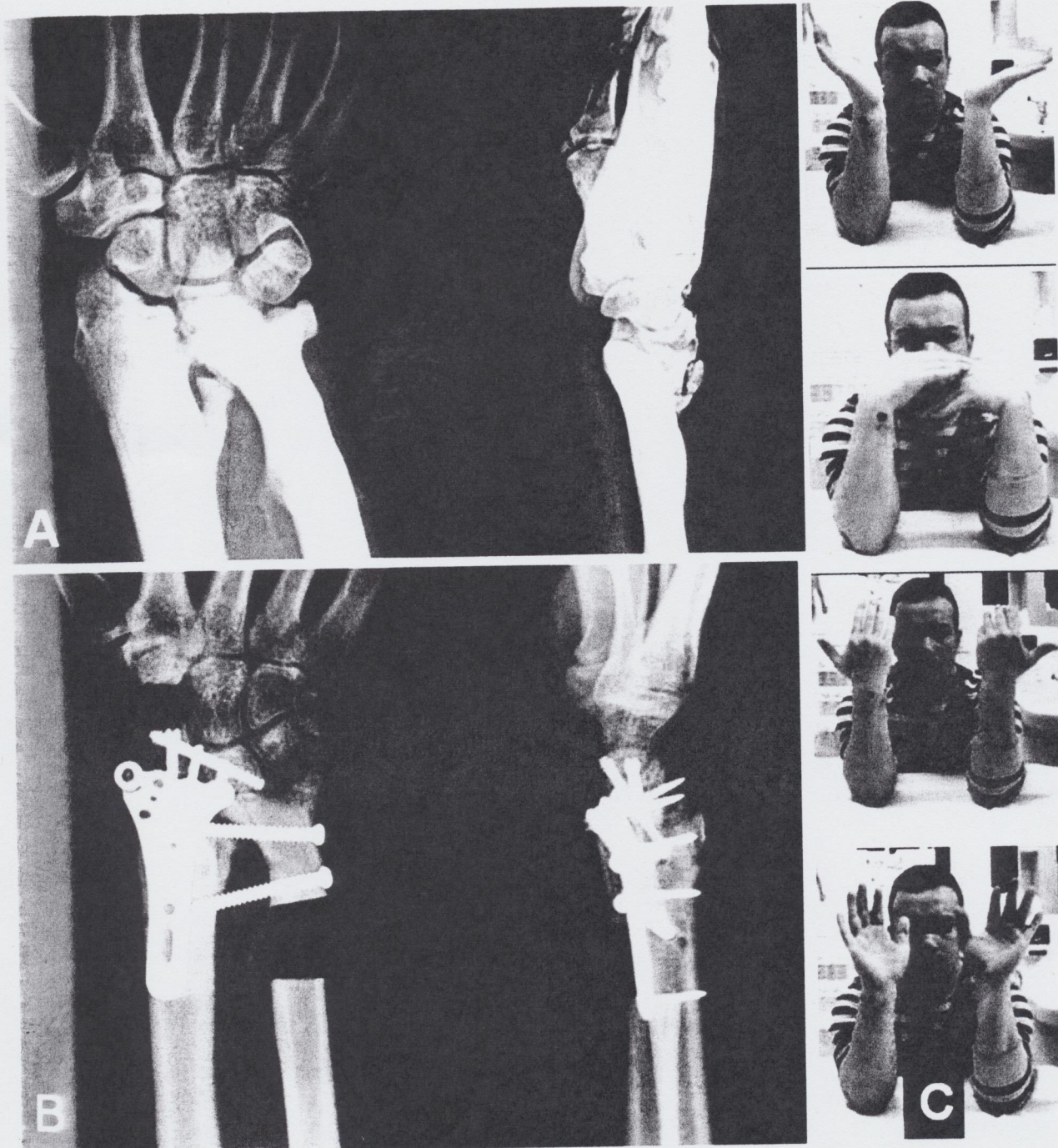


Figura 4. Caso n. 3 (V. test).

sia da 1 anno carpalgia sx ingravescente, con limitazione occupazionale. L'anamnesi depone per una condizione di Madelung displasico associato a discodrosteosi a bassa espressività. Attualmente, al polso sx è presente dolore centrocarpico con blocco

prono-supinazione. All'EO si rileva una bassa statura e deformità dei polsi con minima deviazione volare-ulnare e abnorme sporgenza dorsale dell'ulna. L'rx-grafia del polso sx evidenzia la forma triangolare del radio distale con curvatura ad arco

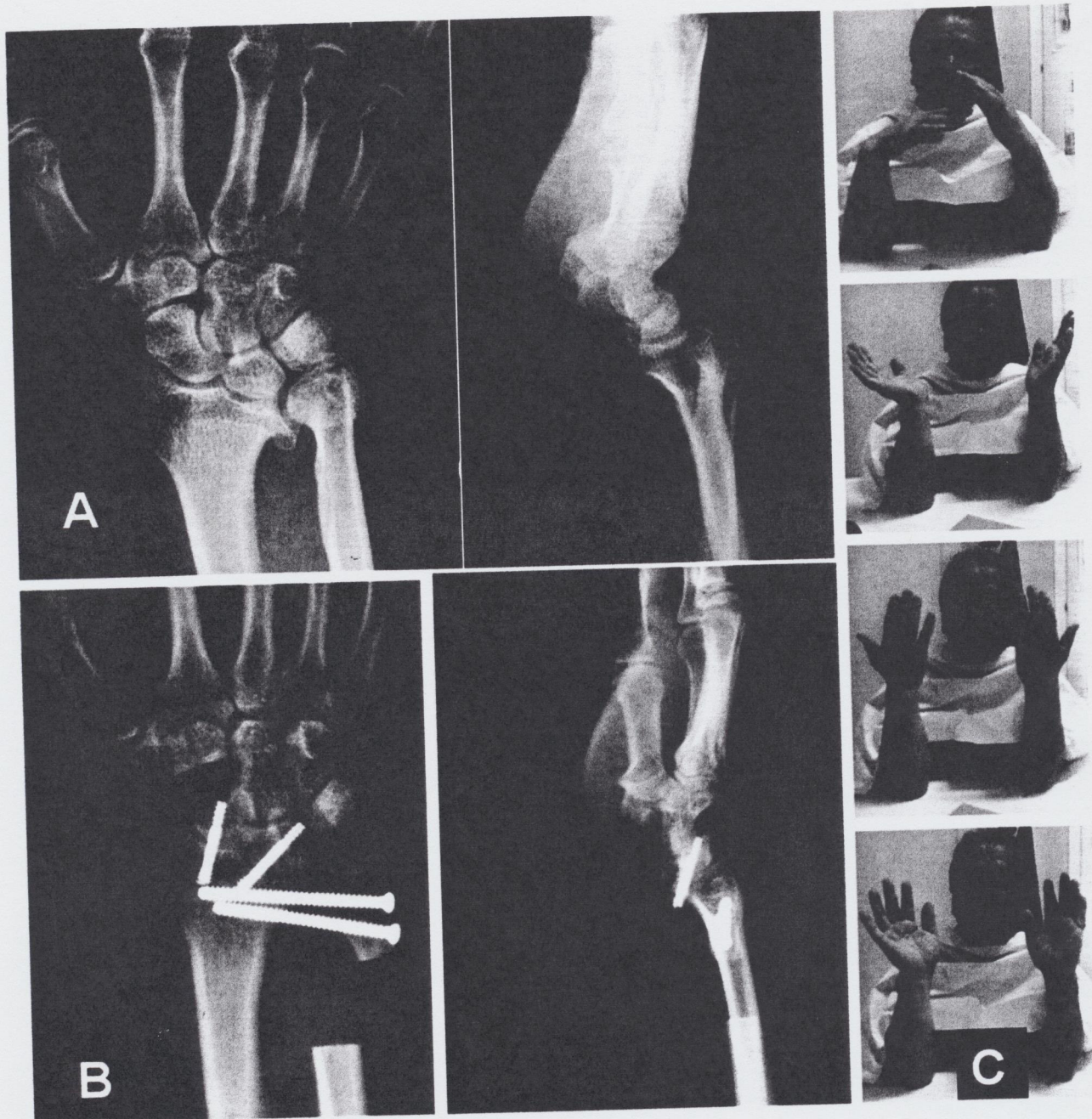


Figura 5. Caso n. 4 (V. testo).

volare, l'osteofitosi sulla parte infero-ulnare, la sublussazione dorsale dell'ulna distale (allargata e deformata), l'incipiente artrosi radio-carpica, l'impingement ulno-carpale, (A). Il 24/01/2012 effettua intervento di RCM, completato dall'intervento di Sauvè-Kapandj (per il reallineamento ulno-car-

pale e il recupero della prono-supinazione). Il controllo clinico-rx-grafico a 9 mesi dall'intervento documenta l'eccellente reallineamento carpale (B), con articolari indolente e utile in flex-est 40°- 0-40°, completa prono supinazione (C). Ha ripreso ogni attività precedente.

Caso n. 5 - Carpalgia in M. di Kienböck stadio IIIb - (Fig. 6)

Caso n. 5 - S. Antonio, nato il 16/09/1959, operaio metalmeccanico. I visita a febbraio 2008 per

polso dx rigido e dolente. Rammenta un trauma da caduta polso dx nel 2001 (41aa). I sintomi attuali sono iniziati 2 anni prima (nel 2006). Il controllo rx evidenzia K. stadio IIIb (dissociativo, in esten-

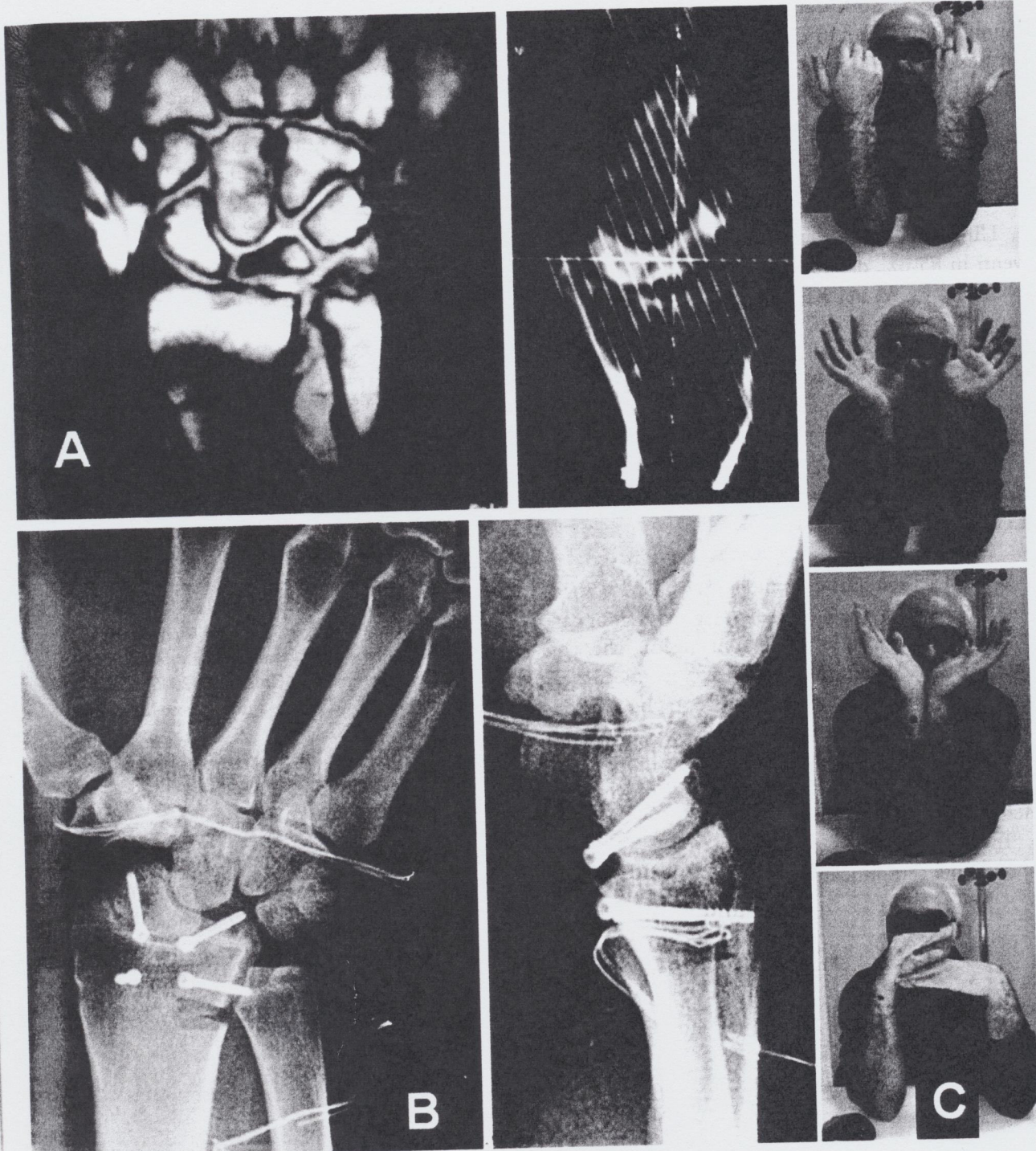


Figura 6. Caso n. 5 (V. testo).

sione scafoidea) (A). Il 20/05/2008 (a 49 aa) è stato effettuato intervento di RCM (nella variante di traslazione osteotomica della faccetta lunata del radio) utilizzando per la sintesi una placchetta circolare (B). Il controllo clinico-rx-grafico a marzo 2013 (a 5, 7 anni dall'intervento) documenta il buon reallineamento carpale con articularità utile in flex-est 35 - 0 - 28 (C). Asintomatico e soddisfatto ha continuato a fare l'operaio.

RISULTATI

L'intera casistica di CCM consiste di 91 interventi in 85 pz., dal 1997 al 2012, di cui: 7 RC; 54 RCM; 7 RCM nel Kienböck; 2 RCM nel Madelung; 4 RSCM; 17 RCS. I risultati, controllati con un follow-up medio di 5,7 anni, sono stati soddisfacenti in oltre 85% dei soggetti. I dettagli sono riportati nei lavori pubblicati, e a questi si rimanda (5-10).

CONCLUSIONI

I suddetti risultati convalidano la CCM e avvalorano l'idea originale di risolvere gravi lesioni carpalie elementarizzando le funzioni meccaniche, con interventi dalla minima invasività chirurgica, logicamente adattati al danno specifico, e che - incorporando e ottimizzando il naturale processo di adattamento - consentono il valido recupero mediante la medesima concentrazione del movimento nella Coxa Manus, protesizzata o meno.

In termini comparati, tale metodologia corrisponde nel semplificare il carpo bi-articolare una-

no al carpo uni-articolare dei Dinosauri, rievocando un assetto meccanico ancestrale che ha funzionato nell'Evoluzione per milioni di anni.

BIBLIOGRAFIA

1. Grippi GM: Cinematica del condilo carpale con introduzione al Modello Carpale Biarticolare Concentrico (MBC) e sua applicazione al problema dell'instabilità carpale. Riv Chir Mano Arto Sup 1997; 34 (3): 389-401.
2. Linscheid RL, Dobyns JH, Beabout JW, Bryan RS. Traumatic Instability of the wrist. Diagnosis, Classification, and Pathomechanics. J Bone and Joint Surg 1972; 54-A: 1612-32.
3. Grippi GM. Patomeccanica "regressiva" delle fratture articolari del radio distale e salvataggio con l'intervento di Ricostruzione della Coxa Manus. Min Ort Traum 2008; 59 (5).
4. Grippi GM, Cugola L. Carpo adattativo e trattamento con la chirurgia della Coxa Manus. Riv Chir Mano 2011; 48 (2).
5. Grippi GM, Pompilio D. Surgery in the Outcomes of Traumatic Wrist: Coxa Manus Surgery: Proceedings of 8th Congress of the Federation of the European Societies for Surgery of the Hand. Amsterdam, May 22-25, 2002; 57-64 - Editor Steven Hovius - 2002 by Monduzzi Editore SPA in Bologna, Italy.
6. Grippi GM. La ricostruzione della "Coxa Manus" Indicazioni e tecnica chirurgica. Riv Chir Mano 2003; 40 (3).
7. Grippi GM: La protesizzazione del capitato - indicazioni e tecnica chirurgica. Riv Chir Mano 2006; 43 (1).
8. Grippi GM. La Chirurgia della Coxa Manus. Riv Chir Mano 2008; 45 (2).
9. Grippi GM. La Chirurgia della Coxa Manus nel salvataggio del polso post-frattura dell'EDR. Lo Scalpello 2008; 22 (2): 107-13.
10. Grippi GM. Patomeccanica regressiva nel Kienböck e trattamento con la Chirurgia della Coxa Manus - 2013 - in corso di pubblicazione su Rivista Chirurgia Mano.