UNIVERSITÀ DEGLI STUDI DI PALERMO

Facoltà di Medicina e Chirurgia

Dottorato di Ricerca in Fisiopatologia Neurosensoriale

Coordinatore prof. Giuseppe Ferraro

Bevacizumab intravitreale nel trattamento dell'edema maculare in corso di Retinopatia Diabetica Proliferante

Tesi di dottorato della:
dott.ssa Sandra Carità

Coordinatore:
Ch.mo prof. Giuseppe Ferraro

Tutor:
Ch.mo prof. Giuseppe Giuffrè

CICLO XXII

Settore Scientifico Disciplinare MED/30

Indice

1. **Introduzione** 3

2. **La Retinopatia Diabetica** 6

   1. Epidemiologia 6
   2. Fisiopatologia della retinopatia diabetica 9
   3. VEGF 16
   4. Manifestazioni cliniche della retinopatia diabetica 17

      - Retinopatia non proliferante (background)
      - Retinopatia pre-proliferante
      - Retinopatia proliferante

   5. Edema Maculare diabetico 23
   6. Trattamento 26

3. **Terapia anti-angiogenetica** 34

4. **Fluorangiografia** 37

5. **Tomografia a coerenza ottica** 42

6. **Il polarimetro a scansione laser con compensatore variabile della polarizzazione corneale (GDx VCC)** 50

7. **STUDIO**

   Obiettivo 57
   Materiali e metodi 57
   Risultati 64
   Discussione 75
   Conclusioni 77

8. **Bibliografia** 78

Introduzione

La retinopatia diabetica (DR) e l'edema maculare diabetico (DME) rappresentano la causa principale di cecità legale nei Paesi industrializzati ed in quelli in via di sviluppo, per le persone in età lavorativa.

L'aumento del numero di individui a cui viene diagnosticata la patologia diabetica è in crescente aumento, ciò fa presupporre un ulteriore aumento di cecità secondario a tale affezione nel corso dei prossimi anni. Questo giustifica ampiamente il grande interesse e l'impegno per la comprensione dei meccanismi patologici che stanno alla base delle complicanze croniche della malattia diabetica, dal momento che solo attraverso questo passaggio obbligato si può giungere ad un trattamento causale del danno microvascolare.

La diagnosi e la cura precoce della retinopatia diabetica sono le più importanti armi per la prevenzione, associate al controllo delle alterazioni metaboliche (iperglicemia, iperlipidemia, ipertensione) e dei fattori di rischio (eccesso ponderale, ipertensione, fumo) che sembrano avere un ruolo chiave nello sviluppo e nella progressione della retinopatia diabetica e dell'edema maculare. I trattamenti classici a disposizione nella patologia conclamata sono la fotocoagulazione laser e la chirurgia vitreo retinica. Come stimato dal Diabetic Retinopaty Study, la panfotocoagulazione[1] nei casi in cui la retinopatia diabetica si avvicini allo stadio ad alto rischio o lo raggiunga, seguita da controlli accurati, dal nuovo trattamento di lesioni persistenti o recidivanti, dal trattamento focale dell'edema maculare prima della fotocoagulazione panretinica per evitare che questo possa peggiorare. Tuttavia tale trattamento è distruttivo con effetti secondari irreversibili come la perdita del campo visivo periferico e della visione notturna.

Il ruolo del vitreo nello sviluppo dell'edema maculare diabetico era già stato riconosciuto per la prima volta da Nasrallah et al[2] nel 1988 che dimostrò

mediante studi retrospettivi un numero inferiore di distacchi posteriori di vitreo in pazienti affetti da edema maculare rispetto al gruppo di controllo. Molti studi sono in corso per dimostrare gli effetti benefici della vitrectomia via pars plana (VVP) nel trattamento dell'edema maculare diabetico[3]. Sembra che in casi selezionati la vitrectomia via pars plana possa ridurre lo spessore maculare e migliorare l'acuità visiva in maniera duratura, rimuovendo eventuali trazioni maculari esercitate da una ialoide ormai divenuta rigida ed ispessita e/o migliorando l'ossigenazione retinica attraverso la rimozione del vitreo corticale posteriore[4.] Il principale argomento di discussione riguarda la necessità di eseguire o meno il peeling della membrana limitante interna. A questo proposito, infatti, è stato dimostrato un miglioramento dell'acuità visiva sia dopo VVP con solo asportazione di ialoide posteriore sia con VVP e peeling della membrana limitante interna[5]

Gli studi più recenti hanno messo in luce come diversi meccanismi biochimici, che includono l'attivazione proteina kinasi C-β, aumentano la produzione dei fattori di crescita vascolari endoteliali, lo stress ossidativo, l'accumulo intracellulare di sorbitolo e i prodotti finali della glicosilazione, possono contribuire alla distruzione vascolare che caratterizza la retinopatia diabetica e l'edema maculare.

La storia naturale della retinopatia diabetica porta a lesioni progressive della parete dei vasi, ad un aumento della permeabilità vascolare. Il legame tra la microangiopatia e la neovascolarizzazione è conosciuto da più di cinquanta anni, da quando nel 1949, Michelson propose il ruolo di fattori di crescita nello sviluppo delle malattie angioretiniche. Nel 1989 la scoperta e la clonazione del VEGF (fattore di crescita dell'endotelio vascolare) ha aperto la via all'identificazione del ruolo chiave di tale fattore nello sviluppo della neovascolarizzazione retinica[6,7]. L'iniezione di VEGF nei primati produce una retinopatia simile alla retinopatia diabetica ed una neovascolarizzazione iridea[8,9,10].

Alla luce di questi nuovi dati abbiamo condotto uno studio prospettico su occhi con edema maculare in corso di retinopatia diabetica proliferante tra gennaio 2008 e settembre 2010 presso il servizio di Oftalmologia del Dipartimento di Biomedicina Sperimentale e Neuroscienze Cliniche (BioNec), Policlinico "Paolo Giaccone". I pazienti in esame sono stati trattati secondo un protocollo comprendente 4 iniezioni intravitreali off-label di bevacizumab, nome commerciale Avastin; farmaco della categoria definita come anti-VEGFs (vascular endothelial growth factors).

La retinopatia diabetica

Il diabete è un disturbo metabolico comune, caratterizzato da iperglicemia non transitoria di gravità variabile, secondario alla ridotta o mancata secrezione di insulina endogena in risposta al glucosio, o alla sua ridotta efficacia sugli organi periferici con secondaria gluconeogenesi, o ad entrambe le condizioni.
L' iperglicemia cronica è associata a complicanze a lungo termine[11] a carico degli occhi (retinopatia), dei reni (nefropatia), dei nervi periferici (neuropatia), del cuore (coronaropata ed insufficienza cardiaca), del sistema circolatorio in generale.
Il diabete viene distinto in due categorie[12]: insulino dipendente (IDDM) o non insulino dipendente (NIDDM). La retinopatia diabetica, più frequente nel diabete 1 che di tipo 2, è la più comune causa di cecità legale della popolazione attiva del mondo occidentale. Diversi sono i fattori di rischio[13] che influenzano l'insorgenza e l'evoluzione della retinopatia diabetica, il più importante sembra essere la durata del diabete.

Epidemiologia

La maggior parte dei Paesi europei è sfornita di una rete informativa affidabile capace di valutare l'incidenza e la prevalenza della cecità, tuttavia la maggior parte degli studi epidemiologici orientati in tal senso citano la retinopatia diabetica tra le prime cinque cause di cecità insieme alla degenerazione maculare legata alla età, al glaucoma, alla cataratta, alla miopia degenerativa. La retinopatia diabetica è la prima causa di cecità prima dei cinquanta anni d'età. La prevalenza della retinopatia diabetica nei pazienti affetti da diabete tipo 1 a trenta anni dalla diagnosi della malattia varia dal 47% al 75%, la prevalenza di retinopatia diabetica proliferante varia dal 10% al 23%[14,15,16]

La prevalenza della retinopatia diabetica nei pazienti affetti da diabete tipo 2 trattati con ipoglicemizzanti orali varia dal 17% al 65%, quella della retinopatia diabetica proliferante varia dal 1,4% al 8,8%[17]. Mentre nei casi in cui il trattamento del diabete di tipo 2 necessita dell'uso di insulina la prevalenza della retinopatia diabetica nella forma proliferante e non, è più elevata, simile a quella del diabete tipo 1. L'edema maculare, che è la principale causa di riduzione visiva nei pazienti diabetici interessa il 10% degli stessi[13] ed esso è in stretta relazione con la durata del diabete e la gravità della retinopatia[18,19]

Diversi sono i fattori di rischio che influenzano la retinopatia diabetica quali: la durata del diabete, lo scarso controllo metabolico, la gravidanza, l'ipertensione, la nefropatia, il fumo, l'obesità, l'iperlipemia.

La durata del diabete è il fattore più importante, la retinopatia diabetica, infatti, raramente si sviluppa entro cinque anni dalla diagnosi del diabete e prima della pubertà, ma circa il 5% dei diabetici di tipo 2 presenta una retinopatia diabetica all' esordio. Lo scarso controllo metabolico è meno importante della durata ma tuttavia rilevante per lo sviluppo e la progressione della microangiopatia diabetica. Lo Diabetic Control and Complication Trials[20] ha dimostrato enfaticamente che i pazienti che hanno effettuato controlli frequenti della loro glicemia vanno meglio dei pazienti monitorati e trattati con controlli meno frequenti. I primi avevano una riduzione del 76% nella frequenza di sviluppo di qualunque retinopatia e l'80% di riduzione di una retinopatia preesistente rispetto ai secondi. In presenza di una retinopatia avanzata, comunque, persino il controllo più rigoroso della glicemia non può prevenire la progressione. Persino i pazienti resi normoglicemici da un trapianto di pancreas continuano a mostrare la progressione della retinopatia.[21] La gravidanza è occasionalmente associata alla progressione rapida della retinopatia diabetica. Le donne che mantengono un buon controllo metabolico hanno meno aborti spontanei e meno bambini con difetti alla nascita. Mentre le donne che cominciano la gravidanza con un diabete scarsamente controllato ma che poi vengono riportate all'improvviso ad un

severo controllo, frequentemente manifestano un rapido peggioramento della loro retinopatia e non sempre recuperano dopo la gravidanza.[22] Le donne che all'inizio della gravidanza presentano un retinopatia diabetica non proliferativa e quelle che hanno o sviluppano una ipertensione sistemica tendono a mostrare una progressione con un incremento di emorragie, essudati cotonosi ed edema maculare[22]. Di solito dopo il parto si manifesta una regressione. Circa il 4% delle donne con retinopatia non proliferante progrediscono verso la forma proliferante; quelle con forma proliferante non trattate all'insorgenza della gravidanza frequentemente peggiorano e vengono, perciò, sottoposte a trattamento fotocoagulativo panretinico L'ipertensione[23], se scarsamente controllata, è associata ad una progressione della patologia fino alla sviluppo della retinopatia diabetica proliferante per entrambi i tipi di diabete. La nefropatia, evidenziata da proteinuria, azotemia e creatininemia elevate, è un eccellente predittore di retinopatia[23-24]. Persino i pazienti con microalbuminuria sono ad elevato rischio di sviluppare retinopatia. Per contro il trattamento della nefropatia (ad es: il trapianto di rene) è associato ad un miglioramento della patologia e ad una migliore risposta alla fotocoagulazione.

Fisiopatologia della retinopatia diabetica

Gli aspetti tipici della microangiopatia retinica diabetica si ritrovano nella stessa misura negli altri distretti del microcircolo, la progressione della patologia diabetica favorisce da un lato alterazioni irreversibili della permeabilità vascolare, per la rottura della barriera ematoretinica, e dall'altro la perdita dei periciti della parete dei capillari. Queste modificazioni vascolari, benché non siano clinicamente evidenti negli stadi più precoci della malattia, sono rappresentative dell'ischemia retinica, che insieme alle alterazioni di alcune vie biochimiche, indotte dall'iperglicemia e che sembrano intervenire in maniera indipendente e sinergica stimolano la neovascolarizzazione e le diverse complicanze diabetiche.

Le vie biochimiche compromesse in caso di iperglicemia cronica sono[25,26,27]:

- Via dell'aldoso reduttasi
- Attivazione di un isoforma della proteina chinasi C (PKC)
- Aumento della produzione intracellulare dei prodotti terminali della glicosilazione
- Attivazione della via delle esosamine

Un'altra via recentemente presa in causa è l'aumento della produzione mitocondriale dei radicali liberi dell'ossigeno (ROS)[28,29].

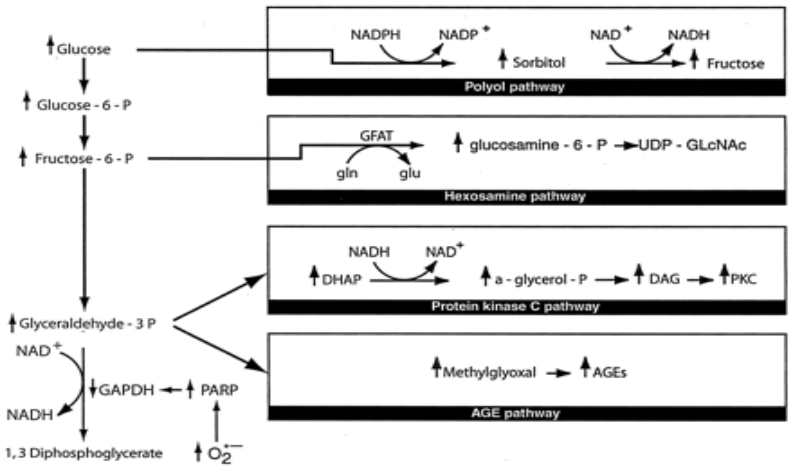

Fig.1 *Meccanismo biochimico delle complicanze diabetiche.*

Secondo la teoria unificata di Brownlee[30]

Via dell'aldoso reduttasi

L'enzima citoplasmatico aldoso reduttasi , in condizioni normali, ha la funzione di ridurre l'aldeide tossica in alcool inattivo, però quando la concentrazione di glucosio cellulare aumenta oltre un determinato valore, l'enzima trasforma il glucosio in sorbitolo, che in un secondo momento viene ossidato in fruttosio, in questo processo di riduzione viene utilizzato come co-enzima NADPH, che viene così sottratto ad un altro enzima, la glutatione reduttasi, con conseguente aumento dello stress ossidativo cellulare[31].

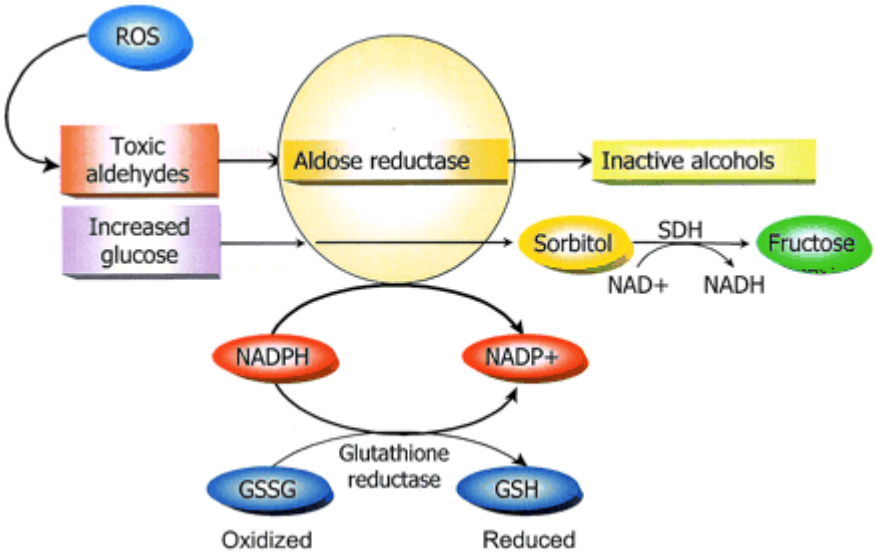

Fig.2 *L'iperglicemia aumenta il flusso della via dei polioli*

Attivazione della proteina chinasi C (PKC)

L'aumento di glucosio intracellulare è responsabile della sintesi di una molecola chiamata diacilglicerolo (DAG), che stimola la produzione di alcune isoforme di proteina chinasi C (β, δ, and α). L'attivazione della proteina chinasi è responsabile di diversi effetti sulla espressione dei geni, con conseguente alterazione del flusso sanguigno e della permeabilità vascolare conseguente all'alterato equilibrio della produzione di molecole vasoattive. Si riscontra: riduzione della produzione di ossido nitrico, vasodilatatore prodotto dall' ossido nitrico sintetasi endoteliale, mentre aumenta la produzione dell'endotelina -1che ha azione di vasocostrittore. Aumentano, inoltre, il transforming growth factor-β and plasminogen activator inhibitor-1 con conseguente occlusione dei capillari. L'attivazione di queste isoforme di proteina chinasi C è responsabile di un aumento dei fattori di crescita endoteliali, responsabili dell'angiogenesi.[32,33]

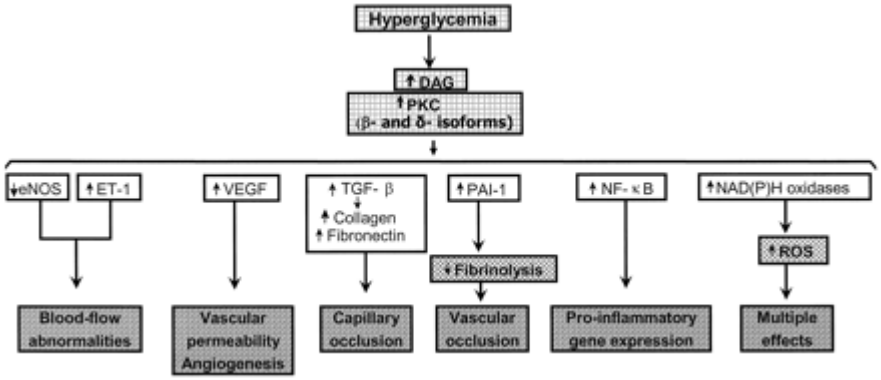

Fig. 3 *L'iperglicemia determina l'attivazione di alcune isoforme di proteina chinasi C*

Via delle esosamine

Quando il glucosio è in concentrazioni elevate a livello intracellualre in parte viene metabolizzato attraverso la glicolisi prima in glucosio-6-fosfato, poi in fruttosio-6-fosfato, parte di questo viene convertito dall'enzima GFAT (glutamine:fruttosio-6 fosfato aminotransferasi) in glucosamina-6-fosfato ed infine in UDP (uridina difosfato) *N*-acetyl glucosamina, che può essere responsabile della modificazione della espressione dei geni poiché si lega alla serina o treonina dei fattori di trascrizione. Ad esempio, una modificazione[34] del fattore di trascrizione Sp1 determina un aumento della produzione del TGF-β1(transforming growth factor-β1) e del PAI (plasminogen activator inhibitor-1), responsabili delle occlusioni dei vasi[35].

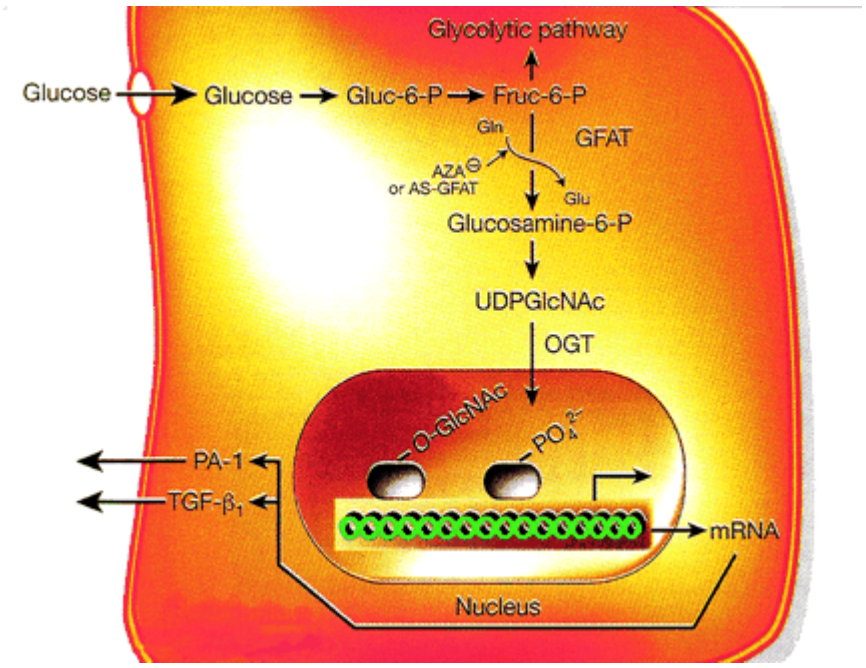

Fig.4 *L'iperglicemia aumenta il flusso della via delle esosamine*

Aumento della produzione intracellulare dei prodotti terminali della glicosilazione

I prodotti terminali della glicosilazione sono responsabili del danno cellulare attraverso tre meccanismi[36,37]: il primo è la modificazione di proteine intracellulari coinvolte nella regolazione della trascrizione genica, il secondo è dovuto alla loro diffusione a livello della matrice cellulare con conseguente modifica dei segnali tra la matrice cellulare e le cellule stesse, il terzo è dovuto alla loro diffusione al di fuori della cellula con secondaria modifica di proteine ematiche come l'albumina. La modifica delle proteine ematiche è responsabile dell' attivazione di recettori che stimolano la produzione di citochine pro-flogogene e fattori di crescita. Inoltre sono responsabili, secondo un meccanismo non del tutto conosciuto dell'aumento dei VEGF.

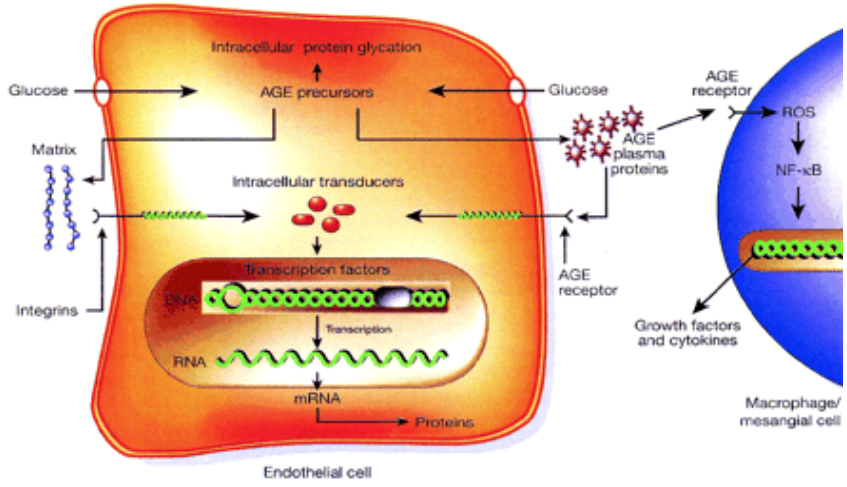

Fig.5 *L'iperglicemia aumenta la produzione intracellulare dei prodotti terminali della glicosilazione.*

Da quanto sopra descritto appare evidente il ruolo cardine dell'iperglicemia nel causare il danno vascolare nella retinopatia diabetica, anche quando clinicamente non è presente alcun segno, è determinante nella perdita dei periciti che insieme alla cellule gliali svolgono un ruolo di protezione per le cellule endoteliali della parete dei capillari retinici, essi sono in numero elevato tanto che il loro rapporto rispetto alle cellule endoteliali è di 1:1. Dunque, la perdita dei periciti è seguita dalla degenerazione della cellule endoteliali e dall'occlusione dei capillari[38,39,40]; Enge et al[41]dimostrarono che la riduzione del 50% dei periciti determina neovascolarizzazione, ciò conferma il ruolo cruciale dei periciti nel mantenimento dell'integrità vasale e del suo normale funzionamento. Sembra essere il sistema angiopoietina-Tie2 ad essere coinvolto nel meccanismo attraverso il quale l'iperglicemia stimola la perdita dei periciti e la progressione della RD. L'Angiopoietina 2 (Ang-2) è una molecola coinvolta nell'aderenza dei periciti ai capillari[42, 43, 44], alla loro maturazione, ha un importante ruolo sia nell'angiogenesi fisiologica che in quella patologica che si verifica nella RD.[45,46,47,48] Nella retina sana l'Ang-2 è espressa dalle cellule neuronali e da alcuni tipi di cellule ganglionare.[45] Nella retina diabetica l'Ang-2 può essere espressa dalle cellule endoteliali e gliali, un aumento dell'espressione di Ang-2 è stata descritta nello strato nucleare interno dopo sei mesi di iperglicemia[47]. Di recente Yao et al[49],hanno dimostrato che l'iperglicemia determina la formazione di metilgliossale, che attiva la trascrizione dell'Ang-2.

Le alterazioni dei capillari sono associati a cambiamenti ematologici, si osserva infatti, nei pazienti diabetici, un aumento della sintesi epatica di fibrinogeno e di a_2 globuline con conseguente aumento della rigidità della parete dei globuli rossi che non sono più in grado di adempiere alla loro funzione a livello dei capillari più sottili in quanto non riescono a ridurre le loro dimensioni per attraversarne il lume, si riscontrano, inoltre, anche alterazioni delle caratteristiche delle piastrine. Si osserva una iperaggregabilità (secondario ad aumento di trombassano e del

fattore di Von-Willenbrand), ed una iperadesività secondaria ad una riduzione della prostaciclina.

Da ciò consegue una non perfusione capillare retinica e dunque, l'ischemia, che inizialmente si sviluppa nella media periferia retinica. I due principali effetti dell'ipossia retinica sono: shunt aterovenosi e le neovascolarizzazioni. I primi associati ad una significativa occlusione capillare (drop-out) che si estende dalle arteriole alle venule, poiché non è chiaro se queste lesioni rappresentino nuovi vasi o l'apertura di canali vascolari pre-esistenti, sono descritte come anomalie microvascolari intraretiniche, IRMA. Le neovascolarizzzazioni sono causate da sostanze vaso formatrici elaborate da tessuto retinico ipossico nel tentativo di rivascolarizzare la retina ipoperfusa.

La rottura della barriera ematoretinica interna porta alla diffusione dei costituenti del plasma all'interno della retina, l'indebolimento fisico della parete capillare ha come conseguenza la formazione di evaginazioni sacciformi della parete dei vasi, i microaneurismi, che possono diffondere o diventare trombotici. Le conseguenze dell'aumentata permeabilità vascolare includono lo sviluppo di emorragie intraretiniche e di edema che, a sua volta, può essere diffuso o localizzato. Il primo causato da un'estesa dilatazione e diffusione dei capillari, il secondo da una diffusione focale da parte di microaneurismi e di segmenti di capillari dilatati. L'edema retinico localizzato cronico porta alla formazione dei essudati duri. Questi essudati costituiti da lipoproteine e macrofagi con contenuto lipidico, tipicamente circondano lesioni micro vascolari che assumono un aspetto circinato. Quando la diffusione cessa possono assorbirsi spontaneamente nell'arco di mesi o anni. La diffusione cronica determina un aumento degli essudati e dei depositi di colesterolo.

VEGF

Fu per la prima volta Michealson[50] nel 1948, che ipotizzò la produzione di sostanze nella retina, in condizioni di ipossia, in grado di stimolare la crescita dei vasi. Nel 1971 Folkman[51] cercò di utilizzare il meccanismo d'azione di tali fattori angiogenetici per combattere le malattie tumorali. Dopo diversi anni e numerose ricerche nel 1989 questi fattori: Vascolar Endothelial Growth Factor (VEGF) furono identificati e clonati.

Esistono diverse isoforme di VEGF, rispettivamente di 206, 189, 165, e 121 aminoacidi. La specie molecolare predominante è il VEGF 165, che si presenta come una glicoproteina omodimera basica che si lega all'eparina del peso di 45kD[52]. Sono stati anche identificati 4 geni strutturalmente correlati a VEGF, i cui prodotti sono conosciuti come VEGF-B, VEGF-C, VEGFR1-D, VEGF-D, VEGF-E. Questi VEGF si possono legare a tre recettori: VEGFR1; VEGFR2; VEGFR3; dal loro legame derivano risposte biologiche che possono differire a seconda sia dell'isoforma di VEGF, sia dal tipo di recettore con il quale avviene il legame.

I fattori di crescita vascolari in condizioni fisiologiche sono presenti a bassa concentrazione a livello retinico. Nell'occhio sono diverse le cellule in grado di produrli, quali: cellule endoteliali, i periciti, le cellule di Müller e le cellule ganglionare. La produzione locale di VEGF è associata alla presenza di capillari fenestrati, come quelli presenti a livello della coroide o i glomeruli renali. La concentrazione di VEGF aumenta in maniera considerevole nel vitreo e nell'umore acqueo dei pazienti affetti da neovascolarizzazione oculare attiva a prescindere dalla causa della retinopatia, diversi studi hanno dimostrato, non solo, una correlazione dei livelli di VEGF con la gravità della malattia, ma anche, una riduzione della loro concentrazione dopo trattamento laser eseguito con successo.[53-54]

In molti modelli animali di retinopatia proliferante, indotta da ipossia, si riscontra un elevato tasso di VEGF a livello retinico. D'altro canto l'inibizione del VEGF può prevenire la neovascolarizzaione iridea nei primati[55].
I fattori di crescita vascolari inducono un aumento della permeabilità vascolare che contribuisce alla patogenesi dell'edema maculare[56,57].
L'edema maculare diabetico è una manifestazione della retinopatia diabetica che determina la perdita della visione centrale causata da una eccessiva permeabilità vascolare risultante nel leakage di costituenti plasmatici determinanti l' ispessimento retinico.

Manifestazioni cliniche della retinopatia diabetica

Da un punto di vista clinico la Retinopatia Diabetica può essere distinta in:

- Retinopatia non proliferante (background)
- Retinopatia pre-proliferante
- Retinopatia proliferante

Retinopatia diabetica Background

I microaneurismi sono il primo cambiamento oftalmoscopicamente rilevabile nella retinopatia diabetica, sono evidenziabili come piccoli puntini rossi, localizzati nello strato nucleare interno.
Quando la parete di un capillare è indebolita[58-59] può rompersi dando origine ad una emorragia intraretinica. Se l'emorragia è profonda, ovvero, nello strato nucleare interno o plessiforme esterno, di solito è rotonda o ovale, è molto difficile distinguere una piccola emorragia rotonda da un microaneurisma all'indagine oftalmoscopica, la fluorangiografia aiuta nella diagnosi dei microaneurismi pervi, mostra iperfluorescenze puntiformi, che rappresentano microaneurismi non trombotici. Le immagini tardive mostrano una diffusa iperfluorescenza dovuta alla diffusione del

colorante. Comunque l'angiografia non può differenziare l'emorragia da un micoaneurisma pieno di sangue coagulato.

Se l'emorragia è superficiale, nello strato delle fibre nervose, assume una forma a fiamma o a cuneo, non distinguibile da un emorragia da retinopatia ipertensiva.

Gli essudati duri si ritrovano nello strato plessiforme esterno, appaiono come lesioni giallastre, cerose, dai margini relativamente distinti, spesso distribuite al polo posteriore a placche o ad anello. L'anello di essudati duri, detti essudati circinati, spesso presenta microaneurismi al centro. Con il tempo il numero e le dimensioni tendono ad aumentare e la fovea può essere minacciata o coinvolta.

La fluorangiografia evidenzia aree ipofluorescenti dovute al blocco della fluorescenza coroideale di sottofondo.

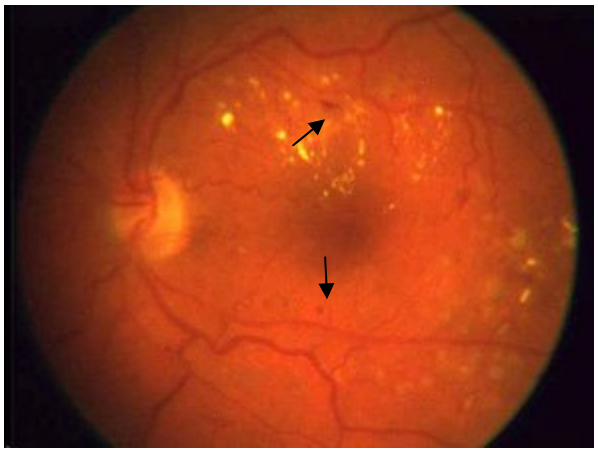

Fig.6 *Retinopatia diabetica non proliferante, sono evidenti emorragie a capocchia di spillo, emorragie a fiamma.*

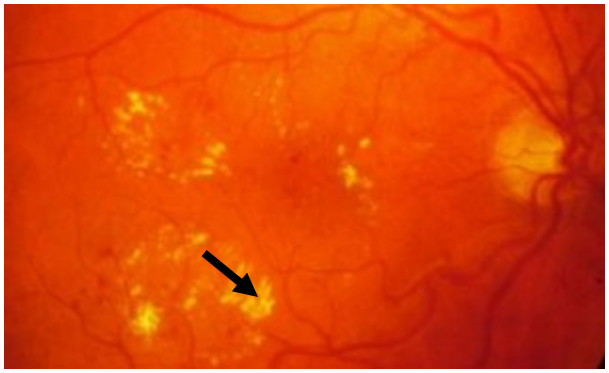

Fig.7 *Retinopatia diabetica non proliferante, sono evidenti gli essudati duri*

I pazienti con retinopatia diabetica devono essere sottoposti, in presenza di numerose emorragie ad uno stretto monitoraggio della pressione arteriosa, frequentemente associata al diabete[60].

Retinopatia diabetica pre-proliferante

I segni clinici caratteristi sono una progressiva ischemia retinica che alla fluorangiografia appare come una estesa area ipofluorescente di non perfusione capillare, in questa fase il rischio di progressione verso la forma proliferante sembra proporzionale al numero di lesioni. I noduli cotonosi, rappresentano l'infarto focale dello strato delle fibre nervose dovuto all'occlusione delle arteriole precapillari. L'interruzione del trasporto assoplasmatico con conseguente accumulo nell'assone di materiale trasportato è responsabile dell'aspetto biancastro delle lesioni. Questi noduli cotonosi appaiono come lesioni lanuginose, biancastre, che si nascondono sotto i vasi sanguigni, evidenti solo nella zona di retina post-equatoriale, dove lo strato delle fibre nervose è di uno spessore sufficiente da renderle visibili. Alla fluorangiografia è evidente una ipofluorescenza focale dovuta al blocco della fluorescenza coroideale di sottofondo, associata, frequentemente, ad un' area adiacente di non perfusione capillare[61,62]. Altra lesione caratteristica sono gli IRMA, ovvero delle anomalie microvascolari retiniche, sono degli shunt che decorrono dalle arteriole alle venule retiniche, così da bypassare il letto capillare, e pertanto sono spesso adiacenti ad aree di occlusione capillare. Si evidenziano come delle fini linee rosse, appaiono quasi come dei neovasi non rilevati. Le caratteristiche principali delle IRMA sono la lo localizzazione intraretinica, non superano la membrana limitante interna l'incapacità di attraversare i vasi retinici maggiori ed assenza di diffusione alla fluorangiografia. Alla FAG si osservano come aree ipofluorescenti associate ad adiacenti aree di occlusione capillare. Si osservano inoltre dilatazioni ad ansa oppure a corona di

rosario del letto venoso, stenosi con aspetto a filo d'argento del letto arterioso, emorragie retiniche a stampo scure.

Retinopatia diabetica proliferante

La neovascolarizzazione è la caratteristica principale della retinopatia diabetica proliferante, nuovi vasi possono proliferare su od entro un diametro papillare della testa del nervo ottico e/o lungo i vasi di maggiore calibro. E' stimato che oltre un quarto della retina debba essere non perfusa prima che si sviluppi una retinopatia diabetica proliferante[63]. L'assenza della membrana limitante interna sulla testa del nervo ottico può parzialmente spiegare la predilezione della neovascolarizzazione in questa sede. I nuovi vasi iniziano sottoforma di proliferazioni endoteliali, provenendo con maggiore frequenza dalle vene; passano attraverso difetti della membrana limitante interna per poi rimanere in un piano virtuale tra la retina e la corteccia vitreale posteriore, usando quest'ultima come un'impalcatura per crescere. La fluorangigrafia permette di evidenziare i neovasi durante le fasi precoci e mostra un'iperfluorescenza durante gli stadi tardivi dovuta ad un intensa diffusione di colorante dal tessuto neovascolare. La gravità della retinopatia dipende dall'area coinvolta dai neovasi in diametri papillari. La fibrosi associata a neovasi è importante, perché una proliferazione fibrotica significativa, sebbene comporti una minore probabilità di sanguinamento, determina un aumento del rischio di distacco di retina trazionale. Le emorragie possono essere preretiniche, intravitreali, sono un importante fattore di rischio di riduzione visiva.

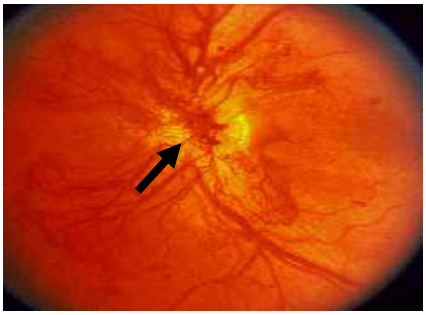

Fig.8 *Neovasi retinici epipapillari*

La fotografia del fondo dell'occhio è alla base della classificazione moderna della retinopatia diabetica (Early Tratment Diabetic Retinopathy research group 1991); in quanto permette di visualizzare i differenti segni di tale affezione e di quantificare l'ischemia retinica periferica. L'ETDRS è fondata sull'analisi di fotografie stereoscopiche a colori di sette aree del fondo oculare che vengono comparate con foto standard, tale metodo di classificazione è sensibile, specifico e riproducibile, utile per una applicazione terapeutica ma troppo complesso da usare nella pratica clinica.

Early Tratment Diabetic Retinopathy Study Report Number 12
Retinopatia diabetica non proliferante (RDNP) A. *RDNP Lieve :almeno un microaneurisma* B. *RDNP Moderata: emorragie e/o microaneurismi maggiori che nella foto standard 2 A.* C. *RDNP Grave: emorragie e/o microaneurismi maggiori che nella foto standard 2 A.* *Vene moniliformi in due o più quadranti.* *AMIR maggiori che nella foto standard 8° in almeno un quadrante.* D. *RDNP Molto grave: due o più caratteristiche del gruppo C.*
Retinopatia diabetica proliferante E. *RDP iniziale: neovasi.* F. *RDP ad alto rischio* 1. *NDV* ≥1/3-1/2 dell'area discale (AD) oppure* 2. *NDV** ed emorragie preretiniche o vitreali o* 3. *NVND ≥ ad 1/2 dell'area discale ed emorragie preretiniche e vitreali.*

* Neovasi su o entro un diametro papillare 1 diametro papillare dal margine del disco ottico

** Neovasi in un'altra parte della retina che non sia il disco ottico o l'area ad un diametro papillare dal margine di questo.

Una classificazione semplificata è stata proposta più recentemente dall'American Academy of Ophthalmology; si basa sull'analisi del fondo dell'occhio e di fotografie a colori dello stesso.

American Academy of Ophthalmology: RD Classification
RDNP: • Minima: solamente microaneurismi • Moderata: più severa della RDNP minima e meno severa dalla RDNP severa. • Severa: più di 20 emorragie retiniche per quadrante *e/o* vene a corona di rosario in due quadranti *e/o* AMIR* severi in un quadrante.
RDP: • Neovascolarizzazioni • Emorragie pre-retiniche.

*Anomalie intravascolari retiniche

Edema Maculare diabetico

La maculopatia diabetica è uno degli aspetti della retinopatia diabetica che può essere presente qualunque sia il grado di retinopatia e provoca una significativa alterazione della struttura maculare nei seguenti modi:

- ✓ Ristagno di liquido intraretinico a livello maculare con presenza o meno di tessuti lipidici e di alterazioni cistoidi.
- ✓ Mancata perfusione dei capillari parafoveali con o senza liquido intraretinico.
- ✓ Trazione a livello maculare per proliferazione di tessuto fibroso, che provoca trascinamento retinico, pieghe della superficie o distacco della macula.
- ✓ Emorragie intra o preretinica a livello maculare.
- ✓ Formazione di foro retinico lamellare o a tutto spessore.
- ✓ Combinazione di uno o più di questi fattori.

Nel 1986 Bresnick[64] propose un classificazione della maculopatia diabetica distinguendo l'*edema maculare focale*, spesso circondato da essudati e l'*edema maculare diffuso* della regione centrale, tali aspetti possono coesistere nello stesso fondo oculare; la *maculopatia ischemica* è secondaria ad un'occlusione estesa dei capillari maculari.

Questa classificazione è stata ripresa dall'*Associazione di lingua francese per lo studio del diabete e delle malattie metaboliche* (ALFEDIAM) distinguendo:

- ✓ L'edema maculare focale è un ispessimento retinico localizzato secondario ad una diffusione focale a partire da vari microaneurismi o da IRMA. Più spesso è associato ad essudati organizzati in un anello attorno a microaneurismi da cui provengono. Gli essudati tendono ad accumularsi vicino alla fovea.

- ✓ L'edema maculare diffuso della regione centrale è secondario ad un iperpermeabilità diffusa di tutto il letto capillare della regione maculare. Esso può avere o no un aspetto cistoide. Questo tipo di edema domina in tutti quei casi in cui è presente un importante scompenso glicometabolico, alterazione della pressione arteriosa, in corso di gravidanza e di scompenso renale.

Classificazione della maculopatia diabetica secondo ALFEDIAM*
Maculopatia edematosa: ✓ Edema maculare focale±essudati ✓ Edema maculare diffuso della regione centrale ✓ Edema misto focale e diffuso
Maculopatia ischemica: ✓ Occlusione estesa dei capillari maculari

**Associazione di lingua francese per lo studio del diabete e delle malattie metaboliche*

Clinicamente l'edema maculare è un ispessimento retinico del centro della macula entro due diametri papillari. La presenza di un ispessimento retinico o di essudati duri con adiacente ispessimento retinico che minacciano o coinvolgono il centro maculare deve essere considerato clinicamente importante. L'edema maculare diabetico clinicamente significativo definito dallo studio ETDRS include una qualsiasi delle seguenti lesioni:

1. Ispessimento retinico entro 500 μm dal centro della macula
2. Essudati duri entro 500 μm dal centro della macula, se vi è ispessimento della retina adiacente.
3. Una o più aree di ispessimento retinico, di grandezza di un diametro papillare o più e con almeno una parte che si trovi entro un diametro papillare dal centro della macula.

La classificazione proposta di recente dall'American Academy of Ophthalmology[65] distingue:

- ✓ Edema maculare minimo: ispessimento retinico localizzato a distanza dal centro della macula;
- ✓ Edema maculare moderato: ispessimento retinico localizzato in prossimità del centro della macula, ma che non la raggiunge;
- ✓ Edema maculare severo: ispessimento retinico che coinvolge il centro della macula.

Trattamento

Il trattamento ***medico*** della retinopatia diabetica è essenzialmente quello del diabete. L'effetto benefico di un controllo glicemico sulla progressione della retinopatia, sia nel diabete di tipo 1 che tipo 2, è dimostrato da diversi studi controllo. Il Diabetic Control and Complication Trial (DCCT) ha dimostrato che il mantenimento di un ottimo equilibrio glicometabolico, in pazienti con diabete tipo 1 in terapia con insulina per nove anni, riduce del 27% il rischio di comparsa di retinopatia diabetica e del 75% il rischio di progressione della stessa. Il valore medio di HbA1c durante i nove anni era pari a 7,2%. Mentre per quanto riguarda il diabete tipo 2, lo studio United Kindom Prospective Diabetes Study 2002 (UKPDS) ha dimostrato l'effetto favorevole di un buon equilibrio glicemico sulle complicanze micro vascolari e sulla progressione della retinopatia, che è ridotta del 20% per una riduzione media dell' HbA1c pari allo 0,9%.

L'UKPDS ha, inoltre, dimostrato l'efficacia del controllo della pressione arteriosa sulla retinopatia diabetica di tipo 2. Il mantenimento di una pressione arteriosa inferiore a 150/85 mmHg per un periodo di otto anni permette di ridurre del 34% la progressione della retinopatia diabetica, con una riduzione dell'incidenza dell'edema maculare. Lo studio Appropriate Blood Pressure Control in Diabetes (ABCD trial) ha apportato ulteriori argomentazioni sull'effetto benefico di un buon controllo della pressione nell'evitare la progressione della retinopatia nei pazienti con diabete tipo 2, pur non determinando un valore soglia al di sotto del quale si ottengono effetti favorevoli.

La fotocoagulazione laser è ritenuta il trattamento di scelta per le diverse forme di retinopatia diabetica, per gli effetti favorevoli di questa applicazione terapeutica dimostrati da diversi studi randomizzati.

Nel 1954 Meyer-Swickerath[66] sviluppò un sistema di fotocoagulazione, che permise di valutare come un raggio luminoso assorbito dall' epitelio pigmentato e dalla coroide determinasse una ustione corio retinica, con conseguente

cicatrizzazione ed obliterazione dei capillari retinici normali e patologici, da allora si sono susseguiti diversi studi e miglioramenti del trattamento.

Tre studi clinici randomizzati hanno ampiamente delineato le strategie per un appropriato trattamento della retinopatia diabetica. Lo studio DRS (Diabetic Retinopathy Study) ha dimostrato in maniera definitiva che la fotocoagulazione laser panretinica riduce sensibilmente il rischio di grave perdita del visus legato alla retinopatia diabetica proliferante, particolarmente quando questa è ad alto rischio. Tale studio ha dimostrato l'importanza della fotocoagulazione laser pan retinica per gli occhi ad alto rischio di RDP, ma le linee guida sui tempi di intervento non sono state chiaramente delineate. Lo studio ETDRS (Early Tratment Diabetic Retinopathy Study) ha pubblicato informazioni utili su quando intervenire con il laser sulla retinopatia diabetica in evoluzione ed ha dimostrato in maniera decisiva come la fotocoagulazione focale in caso di edema maculare clinicamente significativo riduca il rischio di modesta perdita di visus del 50% o più. Tale studio, peraltro, ha dimostrato che tanto la fotocoagulazione laser pan retinica precoce (eseguita prima che si sviluppi RDP ad alto rischio) quanto quella rimandata finchè e non appena inizi a svilupparsi una RDP ad alto rischio, sono entrambe efficaci nel ridurre la grave perdita del visus (acuità visiva inferiore o uguale a 5/200 in due controlli consecutivi effettuati ogni quattro mesi). Lo studio DRVS (Diabetic Retinopathy Virectomy Study) ha fornito le linee guida sul momento in cui affrontare una vitrectomia nei pazienti con diabete mellito tipo I e di tipo II che abbiano sofferto di emorragia vitreale o con una retinopatia diabetica proliferante grave, in occhi con visus utile. La vitrectomia si è dimostrata utile in occhi con grave emorragia vitreale recente ed acuità visiva inferiore a 5/200, specie in pazienti con diabete mellito tipo I.[67-68]

La fotocoagulazione panretinica (PPR) viene eseguita ambulatorialmente con anestesia topica, in midriasi, talvolta, nei soggetti particolarmente sensibili, è fatta in anestesia peribulbare.[69] Possono essere utilizzati diversi tipi di laser: argon blu-verde (488 nm), argon monocromatico verde (514 nm), Nd:YAG a

doppia frequenza (532 nm), krypton rosso (647 nm), diodo (810 nm), tutti si sono dimostrati efficaci nel trattamento della retinopatia diabetica.[70,71,72,73.]

Le lunghezze d'onda più corte non sono in grado di penetrare profondamente fino alla coroide come i laser a lunghezza d'onda maggiore che possono attraversare anche medie opacità dei mezzi diottrici. La PPR consiste nell'eseguire spots su tutta la periferia retinica oltre le arcate vascolari, fino all'equatore ed oltre lo stesso. Il polo posteriore non è trattato, tale area comprendente la papilla ottica e la macula è delimitata in alto ed in basso dai vasi, nasalmente dalla papilla e temporalmente da un linea immaginaria distante dalla macula due diametri papillari.[74] E' opportuno, dopo aver definito questi confini procedere dal centro verso la periferia. La PPR si esegue usualmente in quattro o sei sedute, in ciascuna seduta vengono eseguiti da 350 a 500 spots, ogni seduta è separata dall'altra da un lasso di tempo di almeno una settimana[75]. Prima si tratta la retina inferiore, poi quella nasale, quella superiore ed infine quella temporale.

Le dimensioni dello spot variano a seconda del tipo di lente che viene utilizzata per il trattamento, con la Goldmann tre specchi, la dimensione dello spot è uguale alla dimensione che si vede alla lampada a fessura, per cui il diametro è regolato a 400-500 µm, mentre altre lenti quali: *Quadraspheric* (Volk), *Superquad 160* (Volk), *Panfundoscope* (Rodenstock), *Wide Field* (Mainster), *Transequator* (Volk), permettono una ottima visione d'insieme del fondo oculare, ma il potere di ingrandimento dello spot varia da una lente all'altra. Con le prime due lenti la grandezza si raddoppia per cui il diametro è regolato a 200-250 µm, per le ultime tre il potere di ingrandimento e quindi il diametro e intermedio fra la Goldmann, la Quadraspheric e la Superquad 160. Il tempo di esposizione è compreso tra 0,10 e 0,20 secondi, l'intensità è quella necessaria per ottenere una colorazione bianco camoscio della retina in corrispondenza dello spot, varia, dunque, da paziente a paziente. Gli impatti devono essere separati l'uno dall'atro da un spazio uguale alla grandezza dello spot, sapendo la dimensione finale della cicatrice corio retinica è maggiore di quella evidente subito dopo il laser[74,76].

Oggi sono in commercio laser semi-automatici che permettono di eseguire una PPR mediante numerosi spot simultanei programmati secondo uno schema preconfigurato di forma e di dimensioni variabili (*PASCAL Photocoagulator*, Optomedica Corporation, Santa Carla, California)[77]. I tempi della fotocoagulazione sono condizionati dalla gravità della retinopatia diabetica e dalla presenza di edema maculare, nel caso in cui esso sia presente sarà trattato per primo, poi seguirà dopo un settimana la PPR, se il trattamento pan retinico è urgente possono essere eseguiti nella stessa seduta [74,78].

La fotocoagulazione laser riduce l'ipossia della retina diabetica[79], riducendo così anche la produzione di VEGF[80,81]. Essa, distrugge il complesso fotorecettore-epitelio pigmentato, che è rimpiazzato da una zona cicatriziale, per cui il consumo di ossigeno degli strati retinici è ridotto, migliorando, dunque, l'ossigenazione della retina ischemica, determinando diversi effetti nella fisiologia vascolare e cellulare. La vasocostrizione di vene ed arteriole riduce il flusso sanguigno retinico e migliora la sua regolazione; riduce l'espressione dei fattori di crescita sull' endotelio vascolare; le cellule dell'epitelio pigmentato producono maggiormente inibitori dell'angiogenesi *Pigment Epithelium-derived factor* (PEDF) che, invece, diminuiscono in condizioni di ipossia[82].

Il trattamento laser può, tuttavia, essere causa di effetti collaterali non indifferenti: edema maculare[83], per alterazione della barriera emato-retinica che l'infiammazione prodotta dal trattamento causa, riduzione del campo visivo[84,85], riduzione della sensibilità al contrasto[86], riduzione della capacità di adattamento al buio[87], riduzione della capacità di accomodazione, riduzione del riflesso foto motore[88], paresi di settori dell'iride con midriasi relativa, distacco essudativo della coroide[89] o della retina, glaucoma acuto[90].

Il ***trattamento laser dell'edema maculare*** riduce lo stesso, limita la riduzione del visus e raramente ne determina un miglioramento[91]. Può essere ***focale***, o a ***griglia***; a secondo se l'edema è localizzato o diffuso; nel primo caso è diretto sulle anomalie microvascolari, responsabili dell'essudazione al centro dell'area di

ispessimento focale, può anche essere trattato l'epitelio pigmentato della zona edematosa con impatti non confluenti di 100 µm. Il trattamento viene eseguito in una singola seduta, mentre il controllo angiografico e tomografico si ripete dopo quattro mesi, tempo necessario per il riassorbimento degli essudati. Il meccanismo di questa terapia è quello di provocare un'occlusione dei microaneurismi ed un miglioramento della capacità dell'epitelio pigmentato di riassorbire liquidi. Nel caso di edema diffuso si esegue una fotocoagulazione a griglia perifoveale, con spot non confluenti di 100 µm di diametro, con tempi di esposizione di 0,10 secondi e bassa intensità, a distanza di 500 µm dalla fovea. Il meccanismo d'azione non è ben noto, si ipotizza che dopo la distruzione dell'epitelio pigmentato con il trattamento, questo sia sostituito con cellule sane normofunzionanti, che consentano la formazione di una barriera emato-retinica efficiente; un'altra ipotesi è che la distruzione dei fotorecettori aumenti la ossigenazione degli stati retinici interni.[92,93]

Le complicanze del trattamento laser dell'edema maculare sono diverse: scotoma paracentrale,[94] accidentale fotocoagulazione foveale, neovascolarizzazione sottoretinica, fibrosi sottoretinica.[95,96]

La Vitrectomia è ormai affermata come importante opzione terapeutica per il trattamento delle complicanze della retinopatia diabetica proliferante; anche se è stata inizialmente sviluppata per trattare le emorragie vitreali persistenti.

Le indicazioni di tale tecnica chirurgica nella retinopatia diabetica sono:

- Emorragie vitreali persistenti
- Distacco di retina
- Fibrosi pre-maculare
- Proliferazione neovascolare
- Glaucoma emolitico
- Neovascolarizzazione iridea

- Cataratta e neovascolarizzazione
- Edema maculare
- Eterotopia maculare

Il Diabetic Retinopathy Virectomy Study (DRVS)[97,98,99] ha esaminato in maniera prospettica il problema di quando praticare la vitrectomia per le emorragie vitreali. È emerso che la vitrectomia eseguita entro sei mesi dall'esordio di una densa emorragia nella cavità vitreale dava statisticamente risultati funzionali ed anatomici migliori nei pazienti con diabete di tipo I rispetto al differimento chirurgico di un anno o più. Nei soggetti con diabete tipo II i risultati della vitrectomia di sei mesi o dopo un anno o più erano sovrapponibili. Il problema del trattamento ottimale delle dense emorragie sub-ialoidee premaculari non è stato studiato in modo prospettico; tuttavia, molti chirurghi ritengono che la vitrectomia riduca i rischi di opacizzazione della corticale posteriore del vitreo e di un successivo distacco di retina trazionale.[100,101] L'opacizzazione della corticale posteriore del vitreo può spesso ridurre l'acuità visiva in occhi con pregresse emorragie premaculari o sottoposti ad estesa fotocoagulazione retinica.
Il distacco di retina nel diabetico è comunemente di tipo trazionale, ma a volte vi può essere una componente regmatogena per l'associazione di fori da trazione, soprattutto al polo posteriore.[102]
In alcuni occhi la trazione vitreoretinica tangenziale è maggiore di quella anteroposteriore e si sviluppa un'eterotopia maculare. Questa si può manifestare in modo insidioso per cui è utile in questi casi avere le foto del fundo per formulare la diagnosi. In molti lavori è stato descritto un miglioramento del visus dopo vitrectomia per eterotopia maculare ed i risultati possono essere migliori che per il distacco maculare trazionale.[103,104]
In alcuni casi la vitrectomia si può prendere in considerazione per rimuovere la neovascolarizzazione retinica attiva persistente ed aderente alla corticale del vitreo.[105] Il vitreo, infatti, è un componente necessario per lo sviluppo del

processo neovascolare, visto che occhi con distacco di vitreo completo o già vitrectomizzati molto raramente sviluppano neovasi sulla papilla o nel contesto della retina.[106,107]

Una complicanza non comune dell'emovitreo è il glaucoma a cellule fantasma in occhi fachici con retinopatia diabetica proliferante, ma si manifesta occasionalmente in occhi afachici e pseudofachici con apertura della capsula posteriore dopo vitrectomia.[108] E' necessario escludere un glaucoma neovascolare iniziale in occhi con ipoema. L'ablazione del segmento anteriore impone l'ablazione con laser o crioterapia.[109] L'edema maculare, dovuto al distacco posteriore di vitreo incompleto e la trazione maculare, è forse l'indicazione meno comunemente riconosciuta per la vitrectomia.[110]

Gli obiettivi della vitrectomia sono tre: rischiarare i mezzi diottrici, rilasciare la trazione vitreo retinica, ridurre l'ischemia retinica.

Dalla sua introduzione ad oggi la chirurgia vitreoretinica ha compiuto notevoli passi in avanti; dalle prime vitrectomie eseguite via pars plana all' inizio degli anni '70 da Machemer et al[111] e da Peyman e Dodich[112] la strumentazione ha subito un evoluzione continua, per avere strumenti sempre più piccoli e delicati, che assicurino sempre maggiore funzionalità, riducendo al contempo il più possibile il trauma chirurgico. Le prime vitrectomie furono eseguite[112]utilizzando strumenti multifunzionali da 17 gauge (1,5mm), capaci di tagliare ed aspirare il vitreo e che, in caso di necessità, erano associati ad una guaina di fibra ottica, per la cui introduzione in camera vitrea era necessaria una incisione sclerale di 2,3mm. Nel '74 O'Malley ed Heintz[113] disegnarono un vitrectomo più piccolo di 20 gauge (0,9mm) ancora oggi in uso. Nel tempo si è avvertito sempre più il desiderio di minimizzare il trauma chirurgico, pertanto si è cercato di sviluppare sistemi e strumenti di dimensioni sempre più ridotte andando così di pari passo con l'evoluzione tecnologica, oggi siamo nell'era della vitrectomia mininvasiva.[114,115,116,117]

Oggi vengono usati vitrectomi della dimensione di 23 gauge o di 25 gauge che hanno ridotto le complicanze operatorie di questo appoccio terapeutico che, però, non sono scomparse perché legate in parte alla patologia diabetica. Le complicanze più comuni sono: *ipertono* secondario a neovascolarizzazione iridea, ispessimento del cristallino, ostruzione della rete trabecolare da parte degli eritrociti fantasma o secondario alla bolla di gas; *alterazioni della cornea* sono dovute ad una difettosa adesione dell'epitelio corneale alla membrana basale sottostante; *opacità del cristallino,* in assenza di gas intravitreale le opacità sono per lo più nucleari, ma l'aria o l'olio di silicone causano per lo più opacità sottocapsulari posteriori. Le *emorragie vitreali* post-operatorie sono molto comuni indipendentemente dall'indicazione iniziale dell'intervento, possono originare dall'iride, dalle neovascolarizzazioni dell'angolo, dalle sclerotomie, dalla neovascolarizzazione residua. Thompson et al[118]hanno dimostrato che l'ematocrito del sangue intravitreale è inferiore all'1%, il che significa che è sufficiente una minima quantità di sangue per ridurre la visione in modo sostanziale. Se l'emorragia è accompagnata da flogosi si può formare fibrina in camera anteriore o nella cavità vitreale, questo è un cattivo segno prognostico.

Terapia anti-angiogenetica

Di recente introduzione nella terapia oftalmologica è una categoria di farmaci definita come anti-VEGFs (vascular endothelial growth factors); il cui razionale si basa sulla capacità di tali molecole di bloccare proteine con un ruolo chiave nell'angiogenesi.

I farmaci attualmente utilizzati sono:

- Il Pegaptanib (*Macugen,* Eyetech/Pfizer) è stato approvato dalla European Medicines Evaluation Agency (EMEA) nel febbraio 2006
- Il Ranimizumab (*Lucentis,* Genentech/Novartis) è stato approvato dalla European Medicines Evaluation Agency (EMEA) nel gennaio 2006
- Il Bevacizumab (*Avastin*, Genentech Inc., San Francisco, CA) non è stato approvato dalla European Medicines Evaluation Agency (EMEA) nel trattamento di patologie oculari, perché non sono ancora sufficienti i trials clinici effettuati. E' usato con successo nella terapia tumorale come farmaco sistemico.[119]

Questi farmaci vengono iniettati all'interno del corpo vitreo secondo metodiche standard, che subiscono talune modifiche in relazione alla capacità, alla esperienza ed alle attitudini dell'operatore. L'intervento è eseguito in anestesia locale, dopo un'accurata pulizia della cute con iodopovidone, viene applicato il blefarostato, istillata soluzione al 5% di povidone/iodine in maniera da coprire tutta la superficie congiuntivale bulbare, il farmaco si lascia agire per 60 secondi e si ripete l'applicazione, si pulisce con soluzione salina bilanciata, si calibra il compasso a 3,5mm dal limbus nei soggetti pseudofachici ed a 4mm dal limbus nei soggetti fachici, si esegue l'iniezione di 1,25 mg di farmaco, nel quadrante infero-temporale.

Il Pegaptanib è un farmaco di sintesi biochimica, un aptero pegilato, ovvero una breve catena di RNA, che presenta una configurazione tridimensionale specifica, capace di legarsi ad un bersaglio con una specificità che euguaglia o supera

quella anticorpale. Esso è in grado di agire come inibitore extracellulare del VEGF con elevata specificità ed affinità, bloccando selettivamente l'isoforma di 165 amminoacidi (VEGF165) che prevale in corso di angiogenesi.

E' stato il primo farmaco anti-VEGF approvato per l'uso oftalmologico dalla FDA per la degenerazione maculare legata all'età; si è inoltre, dimostrato capace di migliorare l'acuità visiva e di ridurre lo spessore maculare in pazienti con EMD[120]

Il Ranibizumab RhuFab V2 è un anticorpo ricombinante anti-VEGF di tipo chimerico. È composto da due parti: la regione fissa, di sequenza umanizzata e la parte variabile specifica (l'epitopo Fab) di origine murina, che lega l'antigene . Si tratta di un anticorpo monoclonale sintetizzato in laboratorio in grado di bloccare tutte le isoforme VEGF nello spazio extracellulare. Il basso peso molecolare pari a 48kD, consente al farmaco iniettato in sede vitreale di attraversare l'intero spessore retinico fino a raggiungere lo spazio sottoretinico. Somministrato mediante iniezione intravitreale, il ranimizumab possiede un emivita più breve rispetto all'aptero pegaptamib.

Il Bevacizumab è un anticorpo monoclonale umanizzato che lega ed inibisce l'attività di tutte le isoforme di VEGF-A; è usato con successo nella terapia tumorale come farmaco sistemico.[119] Recenti studi hanno mostrato l'utilità di iniezioni intravitreali di bevacizumab in diverse patologie oculari interessanti sia il segmento anteriore che quello posteriore: nel glaucoma neovascolare da solo o in associazione al trattamento laser[121,122] nella riduzione dell'edema maculare secondario all'occlusione venosa centrale della retina[123], nella proliferazione fibrovascolare in corso di PDR[124] e nella neovascolarizzazione coroideale (NVC) secondaria a degenerazione maculare legata all' età (DMLE).[125,126] La penetrazione retinica completa a tutto spessore di bevacizumab intravitreale è stata osservata in modelli animali.[127,128] Per di più, il bevacizumab intravitreale in atto non ha mostrato segni di tossicità retinica nei conigli albini a concentrazioni fino a 2,5 mg.[129]; in vitro non è risultato citotossico per le cellule umane

dell'epitelio pigmentato retinico, per le cellule ganglionare dei ratti nelle dosi usate ad inibire i fattori di crescita endoteliali. Recentemente, Pieramici et al.[130] hanno riportato un caso di uveite anteriore modesta dopo iniezioni intravitreali ripetute di bevacizumab per il trattamento di NVC associata a DMLE. Meyer et al.[131] hanno riportato 2 pazienti che hanno sviluppato una rottura acuta dell'epitelio pigmentato retinico dopo bevacizumab intravitreale. Wu et al.[132] in un ampio studio con 4.303 iniezioni intravitreali con 1,25 mg o 2,5 mg di bevacizumab, hanno riportato come complicanza oculari, 7 (0,16%) endoftalmiti batteriche, 7 (0,16%) distacchi di retina razionali, 4 (0,09%) uveiti, e 1 caso (0,02%) di distacco retinico regmatogeno e di emorragia vitreale. No eventi avversi sistemici sono stati riportati e il bevacizumab appare sicuro e ben tollerato.

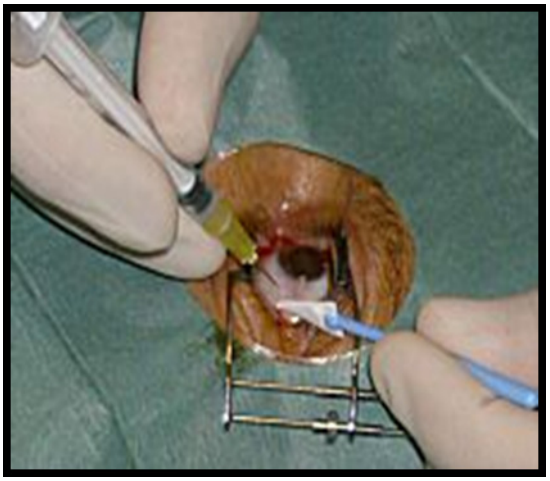

Fig.9 *Iniezione intravitreale di 1,25mg di Bevacizumab*

La fluorangiografia

E' una tecnica esplorativa in campo o oftalmologico altamente specialistica, mediante la quale è possibile visualizzare e fotografare il circolo vascolare retinico, tramite l'iniezione di un mezzo di contrasto: la fluoresceina.

La fluoresceina sodica ha colore giallo-rosso con peso molecolare di 376,67 ed uno spettro di assorbimento fra 465 e 490 nm (blu) ed eccitazione fra 520 e 530 nm (lunghezza d'onda giallo-verde). L'iniezione del colorante nella vena cubitale impiega circa 10 secondi prima di fare la sua comparsa a livello oculare, entra nelle vene ciliari e si visualizza nella coroide e nella testa del nervo ottico. La velocità dell'iniezione, l'età e le condizioni cardiovascolari del paziente influenzano la rapidità della fluorescenza. Si distinguono diverse fasi durante l'esecuzione dell'esame: tempo coroideale, tempo arterioso, tempo atero-venoso, tempo venoso.

Tempo coroideale: la fluoresceina raggiunge per prima la coroide, grazie alla poca resistenza offerta dal letto vascolare coroideale ed al corto tragitto delle arterie ciliari brevi. Normalmente esiste un ritardo fisiologico fra le diverse aree della coroide, che si manifesta nella fase coroideale e nella fase arteriosa.

Tempo arterioso: compare dopo 4-5 secondi dall'inizio del tempo coroideale. Consiste nel riempimento delle arterie retiniche, inizialmente a carattere filiforme, occupa poi rapidamente tutto il lume del vaso. In questo tempo la fluorescenza raggiunge nelle arterie la massima intensità; in seguito questa diminuirà in confronto a quella delle arterie.

Tempo atero-venoso: è il tempo di riempimento capillare e di drenaggio attraverso le vene. Compare un flusso laminare che percorre l'albero venoso, dalla periferia retinica al centro. Approssimativamente le vene si riempiono di colorante in 2-4 secondi, quindi inizia il tempo venoso.

Tempo venoso: rappresenta la fase tardiva dell'angiogramma. Con il passare del tempo l'autofluorescenza sclerale supera le fluorescenza retinica e coroideale, proiettando l'ombra dei grandi vasi coroideali, con l'aspetto tigrato caratteristico del tempo venoso tardivo.

E' l'esame principe per la diagnosi la stadi azione ed il follow-up della retinopatia diabetica[133,134,135,136]. Permette di valutare quattro parametri fondamentali per poter decidere l'approccio terapeutico:

- Grado dell'edema maculare
- Grado dell'integrità dell'arcata perifoveale
- Grado di ischemia periferica
- Tipi di neoformazione

Grado I dell'edema maculare: edema focale con risparmio foveolare. Si apprezzano nello studio fluorangiografico aree di diffusione del colorante, a partire da lesioni capillari specifiche (microaneurismi,dilatazioni capillari) di scarsa intensità, abitualmente puntiformi e localizzate. In questo grado possono coesistere essudati duri, ma la caratteristica principale è la loro localizzazione extra- foveale.

Grado II dell'edema maculare: è simile al precedente per quanto riguarda l'origine dell'edema (lesioni capillari specifiche), ma si differenzia nel fatto che esiste interessamento foveolare. L'interessamento centrale può essere dovuto sia alla diffusione della stessa rete capillare perifoveale, che alla presenza di essudati di tipo lipidico in sede foveale, anche se le microanomalie che li hanno determinati si possono trovare a distanza.

Grado III: edema diffuso. È un problema più complesso e più grave dell'edema focale e si caratterizza sia per aumento della visibilità della rete capillare, dovuto tanto alla dilatazione dei capillari che alla diminuzione degli spazi intercapillari che per una diffusione massiva della fluoresceina in un area estesa del letto capillare retinico, che suole occupare tutto il polo posteriore. Qui, più che una fuga focale a partire da microaneurismi o da piccole unità capillari, si

osserva una diffusione a partire da tutto il letto capillare nella zona maculare. Sono assenti o scarsi gli essudati duri, ciò suggerisce che nell'edema diffuso possono passare attraverso la barriera ematoretinica piccole molecole come quelle di acqua, mentre ciò non accade con le grandi molecole lipoproteiche, ma potrebbe anche essere che in questo tipo di edema le molecole lipoproteiche sono più difficilmente apprezzabili.

Grado IV: edema maculare cistoide parziale o totale. Si caratterizza per la formazione di cavità a livello dello strato plessiforme esterno. Ha la tipica immagine fluorangiografica a favo d'ape. L'acuità visiva è variabile, da una discreta visione d'insieme ad un grave deterioramento della stessa

Grado dell'integrità dell'arcata perifoveale: la maculopatia ischemica. In condizioni normali la rete capillare perimaculare si configura come un anello vascolare anastomotico, semplice e continuo , che delimita una zona centrale sprovvista di vasi che si definisce come "zona avascolare centrale". Nella retinopatia diabetica è relativamente frequente che questo anello vascolare sia alterato, queste alterazione sono rilevabili esclusivamente per mezzo dello studio angiografico.

L'interessamento dell'area perifoveale si rende manifesto solitamente sia con un aumento del suo perimetro, sia perché acquisisce una forma irregolare con indentazioni e discontinuità. Quando si concreta questa eventualità esiste una lesione a livello dell'arcata perifoveolare , ed in queste circostanze la possibilità di mantenere o migliorare l'acuità visiva spontaneamente o dopo trattamento è minore di quando l'arcata vascolare è intatta; da ciò si deduce l'importanza di una valutazione angiografica del grado di integrità della delicata rete maculare.

Grado I di ischemia periferica: assenza di ischemia rilevabile fluorangiograficamente, o presenza di piccole occlusioni isolate che non superino il diametro papillare. Nel 100% dei casi non ci sono neoformazioni vascolari.

Grado II o ischemia focale: presenza di focolai ischemici isolati, non confluenti, ma di sufficiente intensità da essere individuati in uno studio fluorangiografico

di routine, come lesioni ischemiche fra uno e cinque diametri papillari. Nel 95% dei casi non ci sono neoformazioni vascolari.

Grado III o ischemia settoriale a quadrante: l' estensione totale della zona ischemica è uguale a quella dello stadio precedente, anche se in questa condizione persiste qualche focolaio isolato, l'ischemia diventa confluente, predominando in un quadrante retinico ed occupandone la maggior parte. In questo stadio le neoformazioni retiniche sono presenti in più del 50% dei casi.

Grado IV o ischemia circolare: l'ischemia è presente nei quattro quadranti retinici, comprendendo tutta la cintura pre-equatoriale. In questo stadio più dell'80% dei pazienti presenta neovasi retinici, ed un 45% presenta neovasi papillari e/o papillovitreali.

Grado V o ischemia circolare: è caratterizzato da aree di ischemia tanto confluenti da comprendere la totalità della retina, con il solo risparmio della regione compresa all'interno delle arcate temporali, vale a dire l'area maculare. Il 68% dei casi presenta neoformazioni papillari e/o papillovitreali, e praticamente il 100% di neoformazioni retiniche.

Tipi di neoformazione

La presenza delle neoformazioni è direttamente proporzionale all'estensione dell'ischemia ed in funzione di queste si può distinguere: una retinopatia pre-proliferante, ischemia senza neoformazioni; una retinopatia proliferante intraretinica, i neovasi, evolvendo rompono la limitante interna , si trasformano in retinovitreali ed aumentano in rischio di emorragia vitreale; retinopatia proliferante papillare e papillovitreale, sono comprese sia le proliferazioni epipapillari che si osservano sopra il disco ottico entro i suoi margini, che le peripapillari, nelle quali la neoformazione oltrepassa i limiti della papilla, estendendosi nella retina prossimale.

I neovasi papillovitreali si caratterizzano per l'elevata potenzialità di penetrare nel vitreo; sono le neoformazioni più refrattarie al trattamento laser. È importante distinguere fra l'origine coroideale e retinica delle neoformazioni parapapillari.

Quando sono di origine coroideale sono evidenziabili angiograficamente nei tempi precoci (tempo coroideale) e precedono di alcuni secondi la fluorescenza retinica; la loro presenza è un fattore prognostico negativo data la loro refrattarietà al trattamento laser.

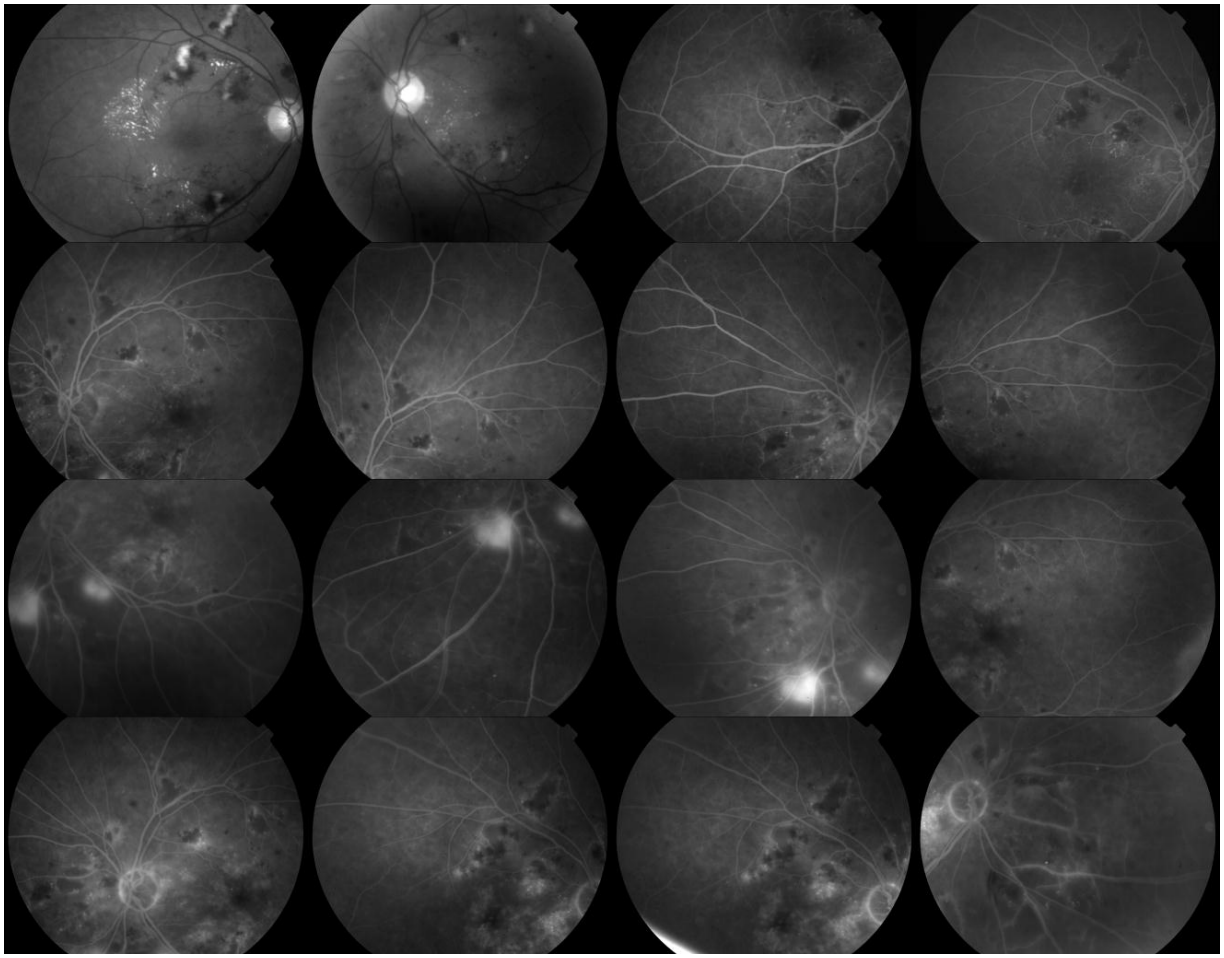

Fig.10 *Il quadro fluorangiografico mostra la presenza di lesioni di tipo circinato maggiore in occhio destro, si osserva un effetto schermo delle emorragie poste al di sopra del letto vascolare. Alla periferia retinica si evidenziano neoformazioni vascolari iperfluorescenti tipiche della retinopatia diabetica proliferante,*

La tomografia a coerenza ottica

La tomografia a coerenza ottica rappresenta una nuova modalità diagnostica in oftalmologia; introdotta nella pratica clinica nel 1997, essa fornisce immagini ad alta risoluzione nella scala di micron, dei tessuti biologici, in tempo reale, senza nessun contatto con l'occhio, è quindi ben tollerata dai pazienti[137]. L'immagine è rappresentata utilizzando una mappa di falsi colori che corrisponde ai livelli di luce retro diffusa registrati. Essa rappresenta un potente sistema complementare alle tecniche standard di biomicroscopia con lampada a fessura, oftalmoscopia indiretta, fluorangiografia, ecografia, esame del campo visivo. L'interpretazione dell'OCT fornisce informazioni diagnostiche importanti in un ampio spettro di patologie quali: l'edema maculare cistoide, la retinopatia diabetica, le alterazioni dell'interfaccia vitreoretinica, la degenerazione maculare legata all'età, il glaucoma, le alterazioni dell'angolo irido-corneale. Oltre a consentire una visualizzazione diretta dei settori trasversali della retina con conseguente identificazione delle alterazioni presenti nella morfologia retinica, il sistema di acquisizione OCT può essere usato per effettuare misurazioni quantitative di strutture come lo spessore retinico o lo strato delle fibre del nervo ottico, infatti, sono presenti numerosi protocolli di scansioni per ottenere informazioni diagnostiche ottimali su strutture specifiche, come la macula o il disco ottico, cornea, angolo irido corneale[138]. Si può effettuare l'elaborazione computerizzata delle immagini per identificare e misurare automaticamente gli strati della retina.

Le misure quantitative possono essere visualizzate con mappe topografiche, come quella dello spessore retinico, che facilita la comparazione diretta con immagini del fundus o fluorangiografiche. La capacità dell'OCT di una visualizzazione diretta, in vivo, di alterazioni strutturali della normale architettura retinica e delle altre strutture oculari[139,140], consente una diagnosi immediata, un monitoraggio sicuro della patologia e la possibilità di valutare l'efficacia della terapia medica, parachirurgica o chirurgica eseguita[141,142]. L'OCT genera immagini del tessuto

sottoforma di sezioni trasversali, che dipendono dalla diffusione o riflessione della luce proveniente da strutture a differente profondità. Il contrasto dell'immagine OCT dipende dalle differenze nella riflessione o diffusione ottica tra differenti tipi di tessuto. Dal momento che la luce che raggiunge gli strati tissutali più profondi deve passare attraverso quelli più superficiali, si possono verificare effetti ombreggiamento simili a quelli che si verificano con gli ultrasuoni. La luce che incide sul tessuto è trasmessa o assorbita o diffusa; la luce trasmessa rimane inalterata ed è libera di interagire con gli strati tissutali più profondi, la luce assorbita viene rimossa dal fascio incidente. L'assorbimento si verifica perché i cromofori tissutali come la melanina o l'emoglobina, hanno un spettro d'assorbimento simile all'energia della luce incidente. Alle lunghezze d'onda prossime all' infrarosso usate nella diagnostica dell'OCT, la maggior parte della luce assorbita produce solo effetti termici, in contrasto con le lunghezze d'onda dello spettro del visibile che producono effetti fotochimici. La potenza ottica media incidente usata nella diagnostica dell'OCT è estremamente bassa per cui le variazioni locali di temperatura sono trascurabili ed ampiamente comprese nei limiti della sicurezza. La diffusione ottica è una proprietà dei mezzi eterogenei e si verifica a causa delle variazioni spaziali nell'indice di refrazione all'interno del tessuto. Queste variazioni possono essere dovute alle strutture subcellulari come i nuclei, citoplasma, membrane cellulari o raggruppamenti di strutture più piccole come strutture nervose o assoni. La diffusione comporta che la luce incidente sia proiettata in diverse direzioni: la luce che inverte completamente direzione quando è diffusa viene definita retro diffusa. La riflessione della luce si può verificare quando essa incide sull'interfaccia fra due materiali omogenei con indice di rifrazione differente. La retina retro diffonde debolmente generando bassi livelli di segnale ottico; in questo caso l'alta sensibilità dell'OCT permette che questi deboli segnali ottici vengano rilevati, in modo che i tessuti retinici possano essere visualizzati, sebbene siano virtualmente trasparenti. L'acquisizione dell'OCT si realizza rilevando il ritardo e l'intensità

della luce retro diffusa e riflessa. Quando un fascio di luce incide sul tessuto è dapprima attenuato dall'assorbimento e dalla diffusione, mentre si propaga nel tessuto stesso. Poi la luce è diffusa a livello delle strutture a differente profondità; in ultimo la luce è ulteriormente attenuata dall'assorbimento e dallo scattering nel percorso di ritorno, prima di essere rilevata dallo strumento OCT[143]. L'acquisizione tramite OCT dipende dalla capacità di misurare il tempo di percorrenza della luce rilevata, in modo da distinguere gli echi riflessi, provenienti dalle strutture tissutali a differente profondità; come risultato l'immagine OCT si può considerare da una "singola luce retro diffusa"[144].

La potenza del segnale tomografico proveniente da una particolare struttura tissutale ad una determinata profondità[145], è definita dalla quantità di luce incidente che viene trasmessa senza essere assorbita o diffusa, dalla percentuale di questa luce che è direttamente retrodiffusa e dalla frazione di luce direttamente retro diffusa che torna al rivelatore.

La riflessione speculare si può verificare a livello dell'interfaccia fra due mezzi con differente indice di refrazione. Quando si verifica un forte assorbimento o diffusione, la luce è fortemente attenuata e può verificarsi ombreggiamento delle strutture più profonde. Quindi sebbene l'esame OCT possa essere effettuato in pazienti con opacità oculari, bisogna accertarsi che la qualità delle immagini sia sufficiente. Il rapporto segnale-rumore, o la luminosità dei dettagli retinici in confronto al rumore di fondo, sono indicatori importanti della qualità di immagine. Il sistema di acquisizione OCT è potente poiché può utilizzare un vasto range di algoritmi di elaborazione dell' immagine per ottenere varie informazioni quantitative. Tuttavia, è necessario assicurarsi che i dati iniziali siano di qualità sufficiente prima di applicare gli algoritmi ed effettuare misure. Anche il più valido metodo di elaborazione può generare misure scorrette se l'immagine di partenza è di bassa qualità. La riduzione del livello del segnale si può verificare come risultato dell'errore di esecuzione dell'esame da parte dell'operatore, il quale deve porre particolare attenzione alla posizione del

paziente, che deve essere edotto in maniera accurata alla modalità di esecuzione dell'esame; al programma più adatto alla patologia; al difetto refrattivo; all'opacità localizzata o diffusa dei mezzi diottrici; al diametro pupillare[146]. Una scarsa dilatazione pupillare, infatti, determina il blocco del fascio di acquisizione dell'OCT da parte dell'iride, causando la perdita del segnale su una specifica porzione dell'immagine. Lo strumento è costituito in maniera tale che il fascio di acquisizione ruoti intorno alla pupilla quando si effettua la scansione sulla retina, perché ciò si verifichi deve essere posizionato alla distanza corretta dall'occhio, in modo che il punto di rotazione del fascio coincida con la pupilla. Particolare attenzione meritano i pazienti con fissazione instabile; infatti mentre gli algoritmi di correzione del movimento, di cui è dotato l'OCT, possono correggere i movimenti longitudinali dell'occhio durante la scansione, mentre quelli nella posizione trasversa del fascio di acquisizione che si verificano se il paziente sposta la fissazione, non possono essere corretti. Inoltre, deve essere prestata attenzione nei pazienti con fissazione centrale compromessa, che hanno difficoltà a mantenere la fissazione o nei pazienti con scarsa compliance; dal momento che lo strumento fornisce la possibilità di visualizzazione del fondo durante l'acquisizione, spesso le modificazioni nella fissazione possono essere notate dall'operatore che se necessario può ripetere la scansione.

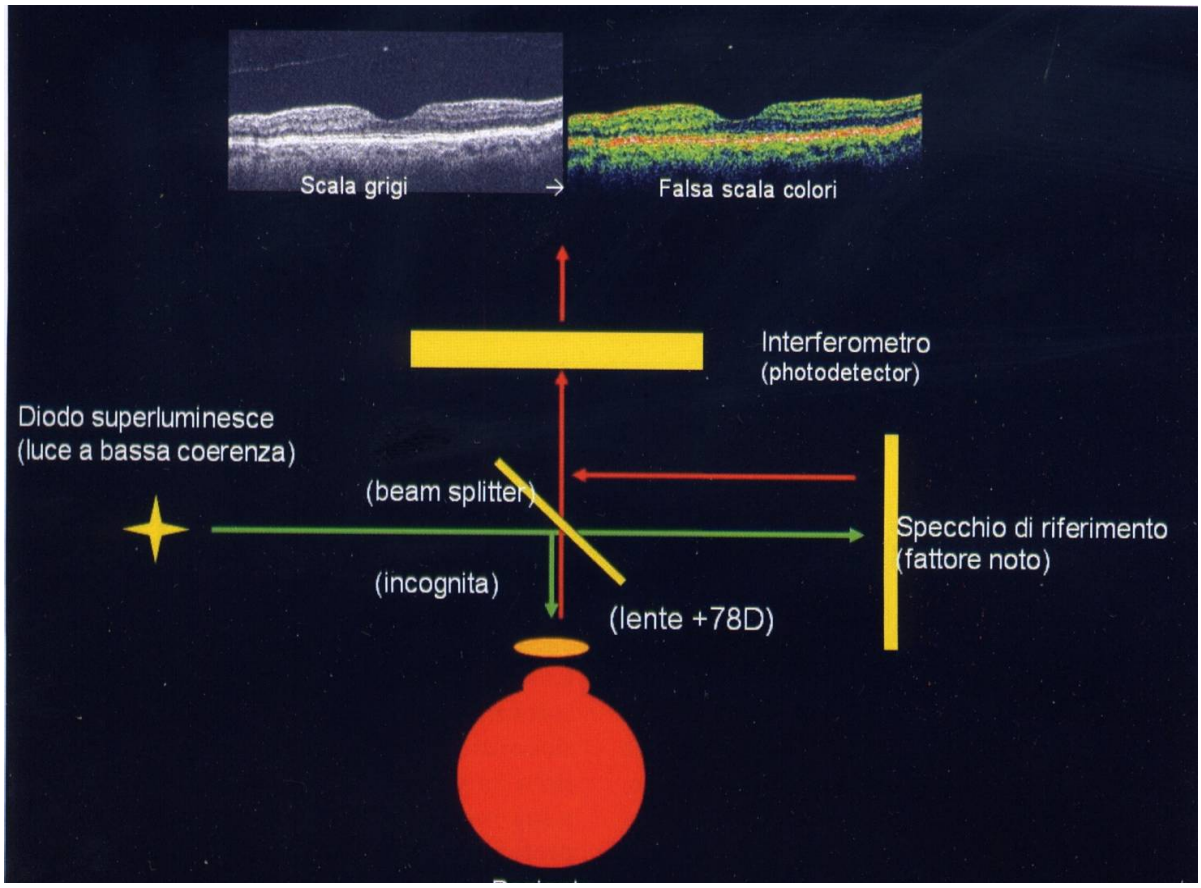

Fig.11 *L'interferometro misura il tempo di ritardo dell'eco della luce riflessa e retrodiffusa dalle varie interfaccie tissutali esplorate mediante il confronto con il tempo di propagazione della luce riflessa da uno specchio di riferimento di cui il parametro distanza è noto. La combinazione dei due treni di impulsi o echi crea un fenomeno chiamato interferenza, rilevata e misurata da un fotorilevatore*

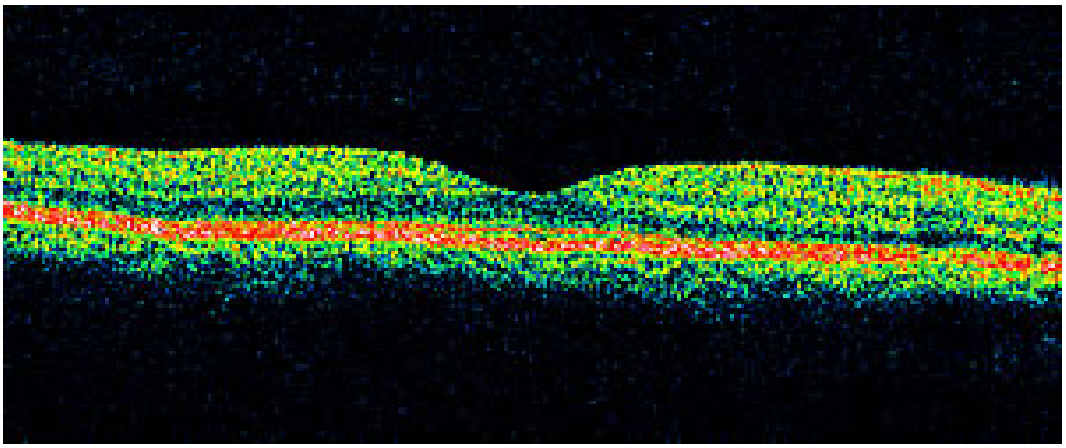

Fig.12 *Rappresentazione tomografica di una normale area maculare, in falsa scala di colori. Il bianco e il rosso corrispondono a tessuti ad alta riflettività ottica, mentre il blu e il nero corrispondono a tessuti a bassa reflettività ottica. Il verde descrive una reflettività ottica intermedia. La fovea è facilmente riconoscibile sul profilo retinico, con la caratteristica depressione. I fotorecettori formano una striscia nera o blu poco reflettente, immediatamente anteriore all'epitelio pigmentato. L' area dei fotorecettori è più spessa a livello della depressione foveale. La parte esterna della neuroretina è limitata da una striscia rossa molto reflettente, che corrisponde con l'epitelio pigmentato retinico, la membrana di Bruch e la coriocapillare, che formano un' unica struttura sulle tomografie ottiche: si riesce tuttavia a scindere questo complesso in tre strutture, la prima iperreflettente, sottile, la seconda iporeflettente, sottilissima e non sempre evidenziabile, la terza più spessa.*

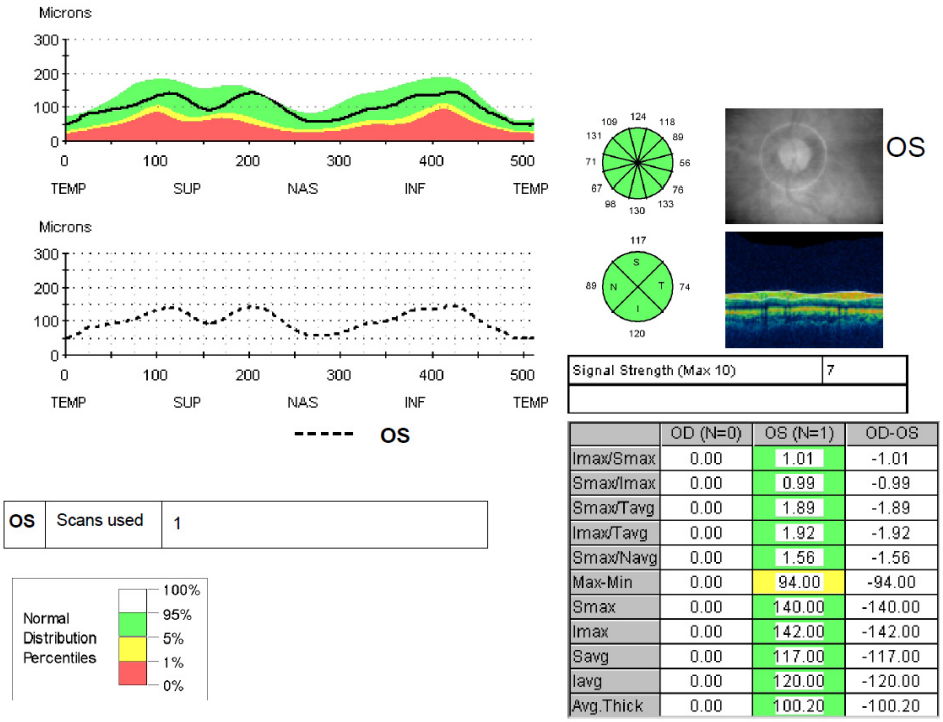

	OD (N=0)	OS (N=1)	OD-OS
Imax/Smax	0.00	1.01	-1.01
Smax/Imax	0.00	0.99	-0.99
Smax/Tavg	0.00	1.89	-1.89
Imax/Tavg	0.00	1.92	-1.92
Smax/Navg	0.00	1.56	-1.56
Max-Min	0.00	94.00	-94.00
Smax	0.00	140.00	-140.00
Imax	0.00	142.00	-142.00
Savg	0.00	117.00	-117.00
Iavg	0.00	120.00	-120.00
Avg.Thick	0.00	100.20	-100.20

Fig. 13 *Rappresentazione tomografica di una normale area circumpapillare, in falsa scala di colori. Le scansioni vengono analizzate tramite programma RNFL thickness average analysis report, le fibre di spessore normale presentano il caratteristico pattern di maggiore spessore nelle regioni superiori ed inferiori (aspetto a doppia cresta)*

L'edema maculare[147,148]costituisce la principale causa di riduzione dell' acuità visiva nei pazienti diabetici e può verificarsi ad ogni stadio della retinopatia. Diversi studi scientifici hanno dimostrato che l'OCT può essere più sensibile dell' esame biomicroscopico alla lampada a fessura nella valutazione dell'edema maculare diabetico.[149,150] Inoltre lo spessore maculare centrale è meglio correlato all'acuità visiva rispetto al leakege fluoresceinico.[149,151] L'OCT permette di quantificare in modo riproducibile lo spessore maculare.[152,153] In tal modo è possibile acquisire un documentazione affidabile della progressione dello spessore retinico, ed è possibile documentare accuratamente la risposta dell'edema maculare al trattamento laser focale e/o a griglia ma anche a nuove terapie come iniezioni intravitreali.[154,155] Le immagini OCT dell'edema maculare mostrano la presenza di una bassa reflettività intraretinica che corrisponde all'accumulo di fluido intraretinico. Questa bassa riflettività o dispersione di fondo (backscattering) tende ad essere più evidente negli strati retinici esterni, sono, inoltre, ben evidenti cavità cistiche di ridotta riflettività intraretinica. Si possono anche apprezzare, talora, distacchi di retina neurosensoriale con l'accumulo di fluido sottoretinico,[156] essudati duri visibili come aree intraretiniche altamente riflettenti, con associata, a volte, una riduzione della riflettività ottica per effetto schermo (shadowing) a carico del tessuto retinico e della coroide sottostanti l'essudato. Anche le emorragie appaiono come delle aree di elevata riflettività con riduzione della riflettività degli strati retinici più profondi.

L' OCT aiuta anche a distinguere quei pazienti con edema maculare diabetico nel quale è presente una componente trazionale vitreale o una retinoschisi.[157,158]

In questi casi è opportuno ricorrere al trattamento chirurgico mediante vitrectomia pars plana, che appare l'unico approccio terapeutico da cui i pazienti traggono beneficio.[159,160] I diabetici con retinoschisi maculare hanno generalmente una scarsa prognosi visiva. L'OCT appare così efficace nel determinare sia la necessità che la risposta ad un trattamento chirurgico[161].

La retinopatia diabetica proliferante si evidenzia all'OCT per la presenza di membrane epiretiniche altamente riflettenti situate anteriormente alla superficie retinica e formate da una proliferazione fibrovascolare o fibrogliale preretinica. Come conseguenza della contrazione di queste membrane preretiniche può insorgere un ispessimento diffuso della retina o un'irregolarità del profilo retinico o un distacco trazionale.

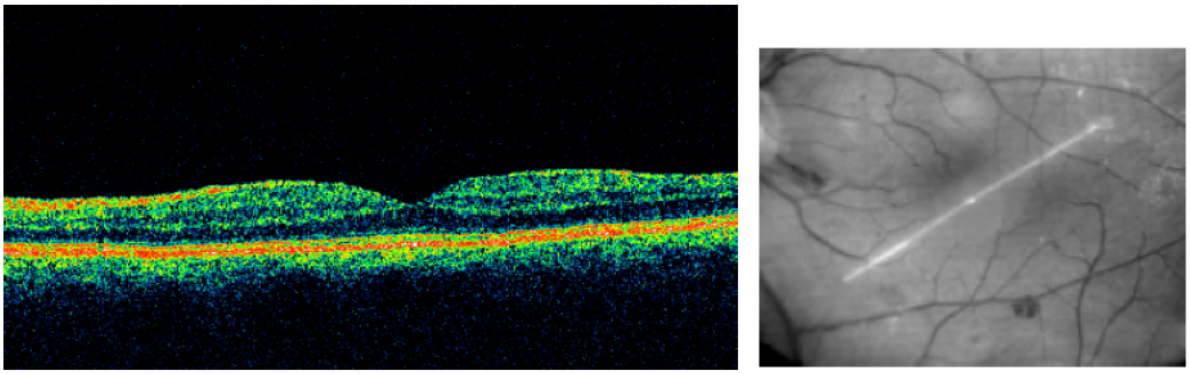

Fig.14 *Spessore foveale normale per forma e spessore in paziente affetto da retinopatia diabetica non proliferante moderata*

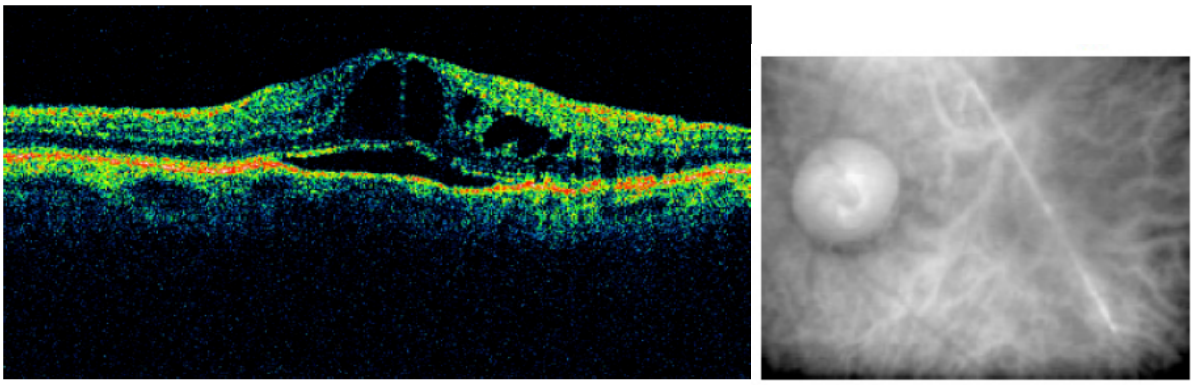

Fig.15 *Perdita della fisiologica conformazione del profilo foveale, in paziente affetto da retinopatia diabetica non proliferante moderata con scompaginamento della retina neurosensoriale che appare divisa in loggette cistiche a contenuto iporeflettente ed appare separata dall'epitelio pigmentato sottostante da una falda iporeflettente.*

Il polarimetro a scansione laser con compensatore variabile della polarizzazione corneale (GDx VCC)

Il GDx è un metodo oggettivo di valutazione dello strato di fibre nervose retiniche mediante la polarimetria a scansione laser. L'analisi ottenuta viene paragonata dal database di riferimento con numerosi occhi sani di persone della stessa età. Le deviazioni rispetto al range normale sono rappresentate con chiarezza semplificando notevolmente l'interpretazione dell'esame.

La valutazione clinica delle fibre nervose retiniche (NFL - *Nerve Fiber Layer*), mediante esame oftalmoscopico o fotografia convenzionale aneritra, semplice o stereoscopica, ha rappresentato fino a pochi anni fa l'esame più usato, nonostante alcune importanti limitazioni. Infatti, sono necessarie una buona midriasi, trasparenza dei mezzi diottrici ed una sufficiente pigmentazione del fondo oculare tale da permettere di identificare la trama dell'NFL attraverso il contrasto con il fondo pigmentato. Inoltre, tale approccio, è operatore dipendente sia per quanto riguarda l'identificazione che la quantificazione del difetto (soprattutto nel caso di difetti diffusi spesso difficili da valutare) ed ha una scarsa sensibilità e specificità.

Più recentemente è entrata in uso la polarimetria a scansione laser,[162] una tecnologia che, sfruttando la birifrangenza delle fibre nervose retiniche, ha dimostrato di essere in grado di poter fornire informazioni quantitative, oggettive e riproducibili.[163] Per birifrangenza si intende l'attitudine di un mezzo a trasmettere con diverse velocità onde luminose, le cui vibrazioni si compiono in un piano piuttosto che in un altro, da cui consegue che ad un unico raggio monocromatico incidente corrispondono due raggi rifratti che danno luogo ad una doppia immagine. Il primo strumento ad utilizzare tale tecnologia, il Nerve Fiber Analyzer (NFA I), è stato introdotto dalla Laser Diagnostic Technologies di San Diego nel 1993.

Un raggio di luce laser con frequenza di 780 nm viene proiettato sull'NFL dove,

grazie alla caratteristica birifrangenza di questa struttura, viene scisso in due raggi distinti (viene polarizzato). Uno dei raggi riflessi viaggia alla stessa velocità del raggio unico proiettato dallo strumento (asse veloce della polarizzazione) mentre il secondo viaggia ad una velocità che dipende dalla direzione di propagazione all'interno del tessuto stesso (asse lento della polarizzazione). Il ritardo che si viene a generare inevitabilmente tra i due raggi riflessi sarà quindi direttamente proporzionale allo spessore del tessuto attraversato.

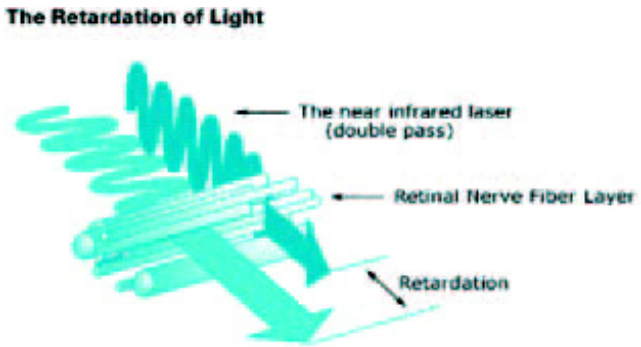

Fig.16 *Il ritardo che si viene a generare tra lo spessore dei due raggi riflessi è direttamente proporzionale allo spessore del tessuto da attraversare*

È necessario sottolineare che l'NFL non è la sola struttura birifrangente dell'occhio umano. Anche la cornea ed in minor misura il cristallino sono dotati di questa caratteristica; lo strato delle fibre di Henle maculare ha la caratteristica di essere birifrangente in relazione all'allungamento delle fibre dei fotorecettori che in questa sede si estendono radialmente a partire dalla fovea.

Dal momento che tutte le strutture birifrangenti dell'occhio umano determinano un cambiamento nella polarizzazione del raggio luminoso che le attraversa, il ritardo totale di un raggio proiettato sulla retina peripapillare sarà determinato non solo dalla birifrangenza dell'NFL ma anche dalla birifrangenza delle altre strutture. L'accuratezza delle misurazioni dipende quindi dalla possibilità di separare l'entità del ritardo determinata dall'NFL dal ritardo totale registrato. Per

compensare il ritardo dovuto alla birifrangenza corneale, il GDx, polarimetro a scansione laser di terza generazione, si avvale di un compensatore integrato che assume che tutti gli occhi esaminati abbiano un asse di polarizzazione lenta, orientato 15° in basso e nasalmente, di magnitudine pari a 60 nm. La riproducibilità delle misurazioni è risultata essere < 10 mm (0.01mm).

È stato dimostrato, però, che l'asse e la magnitudine della polarizzazione indotta dalla cornea non sono costanti in tutti gli occhi esaminati, variando da 0 a 125 nm con una media di circa 40 nm e che pertanto l'utilizzo di un compensatore fisso può essere fonte di errori nella valutazione del ritardo indotto dall'NFL.

Recentemente è stato introdotto sul mercato un polarimetro a scansione laser di quarta generazione, il GDx VCC (Variable Corneal Compensation),(fig.17) dotato di un compensatore variabile della birifrangenza corneale che tiene conto delle caratteristiche individuali del tessuto esaminato[164].

L'acquisizione di ogni immagine richiede poco meno di un secondo e preferibilmente deve essere eseguita in miosi per facilitare la messa a fuoco delle mire di centramento proiettate sull'iride.

Fig.17 *GDx VCC*

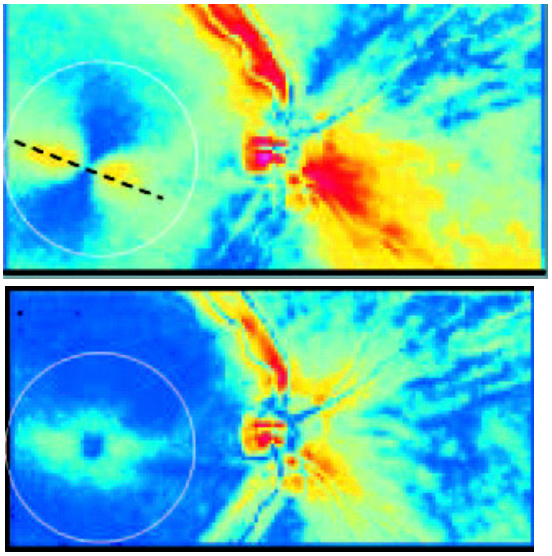

Fig.18 *I due elementi ottici ritardatori vengono regolati fino all'ottenimento di un profilo di ritardo maculare piatto ovvero fino all'annullamento della polarizzazione dovuta alle strutture del segmento anteriore*

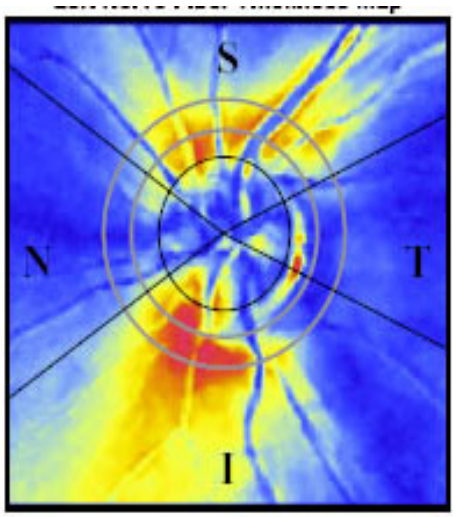

Fig.19 *RNFL Thickness Map. I pixels compresi in questa regione vengono codificati secondo una scala cromatica in cui i colori chiari e caldi corrispondono a spessori maggiori dell'NFL mentre i colori scuri e freddi corrispondono ad aree in cui l'NFL è più sottile*

La scansione viene eseguita su di un'area di 40° X 20° e l'immagine ottenuta contiene 32,768 pixels (256 X 128 X 8 bit). Dopo aver eseguito l'acquisizione, viene automaticamente centrato sulla papilla ottica un cerchio di riferimento, modificabile dall'operatore. Tale cerchio viene utilizzato dal software per il corretto posizionamento dell'area di calcolo costituita da una regione circolare con un raggio esterno di 35 pixels ed un raggio interno di 27 pixels (ed uno spessore di 8 pixels).

Dall'analisi dei dati registrati vengono calcolati una serie di parametri rappresentati numericamente o graficamente. La RNFL Thickness Map (fig. 18 e 19) è una mappa in falsi colori che mostra i valori di ritardo registrati in un'area di 20° X 20° circostante la papilla ottica. I pixels compresi in questa regione vengono codificati secondo una scala cromatica in cui i colori chiari e caldi corrispondono a spessori maggiori dell'NFL mentre i colori scuri e freddi corrispondono ad aree in cui l'NFL è più sottile. Il TSNIT Graph (Grafico Temporale-Superiore-Nasale-Inferiore) (fig.20) è un grafico in cui vengono rappresentati, divisi per settori, il range di normalità dei valori di spessore dell'NFL ed i valori di spessore del paziente esaminato ottenuti all'interno del cerchio di calcolo centrato sulla papilla ottica.

Nel TSNIT Symmetry Graph vengono sovrapposti i grafici relativi ai due occhi del paziente esaminato allo scopo di permettere una più facile identificazione di eventuali asimmetrie.Allo stesso modo nel TSNIT Comparison Graph e nel TSNIT Serial Analysis Graph vengono sovrapposti i grafici relativi allo spessore dell'NFL di uno stesso occhio ottenuti durante visite diverse in modo da facilitare l'identificazione di variazioni di spessore nel tempo.

La Deviation from Normal Map rappresenta invece la probabilità statistica (p) che i singoli valori di spessore dell'occhio esaminato siano al di fuori della norma in base ai dati presenti nel database normativo di cui lo strumento è dotato.

In aggiunta alle rappresentazioni grafiche vengono forniti anche una serie di parametri numerici, riassunti nella TSNIT Parameters Table ottenuti a partire dai valori registrati all'interno del cerchio di calcolo e confrontati con i corrispondenti valori presenti nel database.

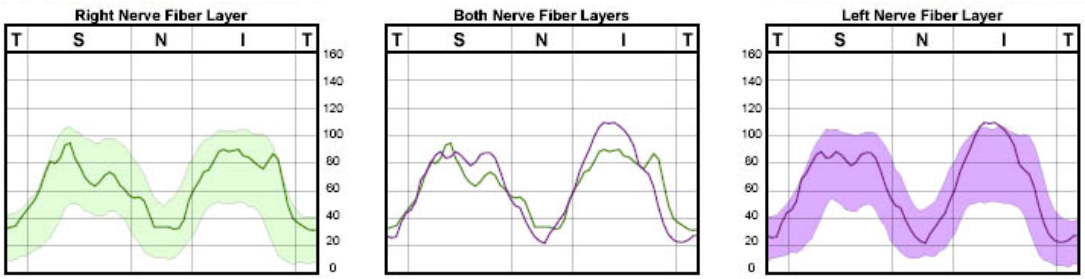

Fig.20 *Nel TSNIT Symmetry Graph vengono sovrapposti i grafici relativi allo spessore dell'NFL nei quattro quadranti dell'occhio destro e sinistro del paziente esaminato per l'identificazione di eventuali asimmetrie*

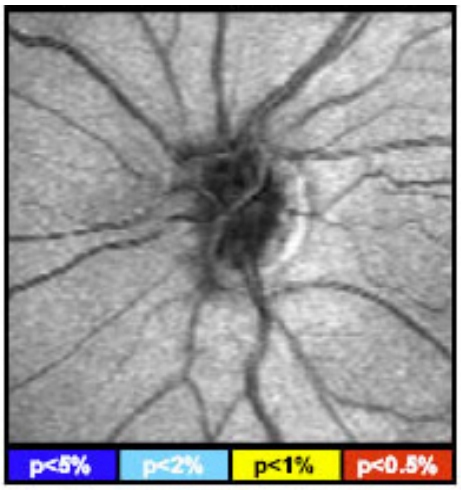

Fig.21 *Deviation from Normal Map: I quadratini codificati secondo una scala cromatica rappresentano la probabilità statistica (p) che i singoli valori di spessore dell'NFL dell'occhio esaminato siano anormali rispetto al database normativo di cui lo strumento è dotato*

TSNIT Parameters	OD Actual Val.	OS Actual Val.
TSNIT Average	62.5	63.0
Superior Average	73.0	78.9
Inferior Average	76.1	76.6
TSNIT Std. Dev.	20.5	28.1
Inter-Eye Symmetry	0.91	
NFI	11	8

p>=5% | p<5% | p<2% | p<1% | p<0.5%

Thickness Map Legend (microns)

0 20 40 60 80 100 120 140 160 180 200

Fig.22 *TSNIT Parameters Table*

Il TSNIT Average e la TSINT Standard Deviation rappresentano la media e la deviazione standard dello spessore dell'NFL nell'area di retina compresa all'interno del cerchio di calcolo. I due parametri Superior Average ed Inferior Average rappresentano invece la media dei valori relativi ai pixels presenti nei 120° rispettivamente superiori ed inferiori.

L'Inter-Eye simmetry esprime la correlazione tra punti TSNIT corrispondenti dell'occhio destro e sinistro di uno stesso paziente; più il rapporto si avvicina al valore 1 e più lo spessore dell'NFL dei due occhi è simmetrico.

Il Nerve Fiber Indicator (NFI) viene calcolato a partire dai dati presenti sia all'interno che all'esterno del cerchio di calcolo in base ad un sistema di analisi creato tramite reti neurali con lo scopo di ottimizzare il riconoscimento di occhi normali da occhi glaucomatosi[165,166]. Viene espresso con un valore compreso tra 0 e 100; più alto è il valore maggiore è la probabilità che l'occhio esaminato sia affetto da glaucoma. In aggiunta alla TSNIT Parameters Table viene fornita anche una tabella contente parametri che permettono il confronto dei dati con esami effettuati con le versioni precedenti del GDx.

È infine da ricordare che nonostante la disponibilità di strumenti sempre più sensibili e specifici, la diagnosi ed il follow-up delle lesioni delle fibre peripapillaro richiede [167,168,169,170] un approccio multiplo in cui le informazioni strumentali morfologiche per quanto accurate e riproducibili costituiscono il complemento della valutazione funzionale e di un accurato esame clinico.

STUDIO

Obiettivo

Valutare la risposta anatomica e funzionale del bevacizumab intravitreale, somministrato nei pazienti con edema maculare e retinopatia diabetica proliferante, scegliendo soggetti affetti da diabete tipo II, non sottoposti ad alcun trattamento oftalmologico medico o chirurgico relativo a tale affezione.

Materiali e metodi

È stato condotto uno studio prospettico, aperto, su occhi con edema maculare in corso di retinopatia diabetica proliferante tra gennaio 2008 e settembre 2010 presso il servizio di Oftalmologia del Dipartimento di Biomedicina Sperimentale e Neuroscienze Cliniche del Policlinico "Paolo Giaccone".
Gli occhi in esame sono stati sottoposti ad iniezioni intravitreali off-label di bevacizumab, nome commerciale Avastin. Lo studio è stato condotto in accordo con i principi della Dichiarazione di Helsinki. È stata ottenuta l'approvazione da parte del comitato etico locale. Il consenso informato relativo al procedimento è stato di volta in volta approvato da ciascun paziente dopo che l'uso off-label del farmaco ed i suoi potenziali rischi e benefici sono stati discussi ampiamente.
Sono stati inclusi pazienti con retinopatia diabetica proliferante ed edema maculare secondario a diabete mellito di tipo 2. Sono stati esclusi, di contro, quei pazienti che presentavano:

- Ametropie medio-elevate (superiore a 3 diottrie), anche se corrette con chirurgia refrattiva.
- Patologie determinanti opacità dei mezzi diottrici:

- Anormalità corneali come ad es: leucomi corneali, distrofia di Fuchs, etc.
- Opacità del cristallino superiori a 2 secondo la classificazione Lens Opacity Classification System -LOCS III.
- Emovitreo.

- Glaucoma cronico, ed ipertensione oculare.
- Patologie retiniche e neuro-oftalmologiche concomitanti (sindrome da trazione vitreo maculare, occlusione vena centrale della retina, neuriti ed altre malattie oculari o degenerative che possano causare un' anormalità dei valori dello spessore maculare e delle fibre peripapillari) pregresse o in atto presenti.
- Pregressi interventi medici (ad es: sulodexide), parachirurgici (foto-coagulazione laser retinica), o chirurgici sul vitreo e la retina.

Inoltre, sono stati esclusi dallo studio, quei pazienti con una anamnesi positiva per ipertensione non trattata o non regolarizzata da terapia farmacologica, e con eventi pregressi di tromboembolia, quali l'infarto del miocardio o le malattie cerebrovascolari.

11 occhi di 11 pazienti sono stati arruolati e sono stati trattati secondo un protocollo di 4 iniezioni intravitreali di 1,25 mg/0,05 ml di bevacizumab a sette giorni dall'arruolamento, a 3, a 6 e 9 mesi dallo stesso, con follow-up di 12 mesi. I pazienti avevano un'età media di 59.6 +/- 5.4 anni, 7 maschi e 4 femmine, tutti di razza caucasica.

Prima di ciascuna iniezione e 7 giorni dopo la stessa, tutti i soggetti sono stati sottoposti ad un esame oftalmologico che ha incluso:

- Misurazione della migliore acuità visiva (BCVA) mediante tavola ETDRS.
- Esame biomicroscopico del segmento anteriore e posteriore.
- Esame in midriasi del fondo oculare con lente da 90 D.
- Angiografia con fluoresceina (FA) con apparecchio Topcon 50IX.

- Tomografia a Coerenza Ottica con Stratus OCT Carl Zeiss, Dublin, CA, per lo studio della macula e del suo spessore e per lo studio dello spessore delle fibre retiniche circumpapillari.
- GDx VCC, per lo studio della papilla ottica e delle fibre peripapillari.

L'acuità visiva è stata misurata facendo uso della tabella con scala logaritmica usata nello studio ETDRS (Early Treatment Diabetic Retinopathy Study).
Nella tabella ETDRS ogni riga, contiene lo stesso numero di lettere, lo spazio tra ogni lettera è uguale ad una lettera, lo spazio tra le righe è uguale alle dimensioni della lettera della riga inferiore. La progressione dell'altezza delle lettere è geometrica, ogni riga è costruita in modo da avere lo stesso punteggio di difficoltà.
I pazienti sono stati posti ad una distanza di due metri dalla tabella illuminata e hanno fatto uso delle proprie lenti correttive o delle lenti di prove per ricercare la BCVA.

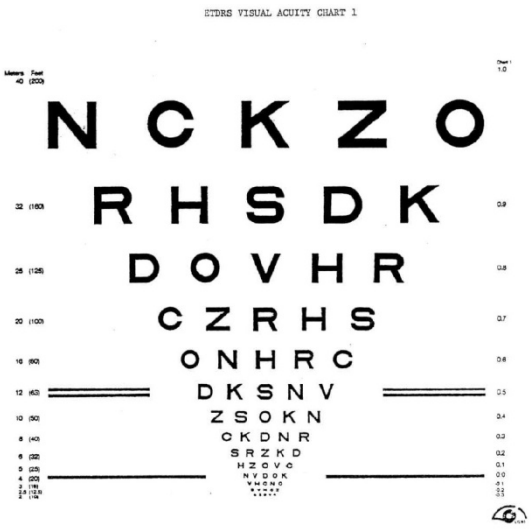

Fig.23 *ETDRS Chart*

Questa ultima è stata riportata come scala LogMar con un range compreso tra -0,3 e 2, con una visione normale pari a 20/20 Snellen corrispondente a uno score LogMar di 0,0 [171]. Il termine sta per log (logaritmo) dell'angolo minimo di risoluzione (MAR*). LogMAR= - Log (acuità decimale).*

Table 1
Corresponding Visual Acuities

Line No.	Snellen Equivalent (feet)	Snellen Equivalent (meters)	Decimal Equivalent (minutes)	Visual Angle	LogMAR* Equivalent
-3	20/10	6/3	2.00	0.50	-0.30
-2	20/12.5	6/3.75	1.60	0.63	-0.20
-1	20/16	6/4.8	1.25	0.80	-0.10
0	20/20	6/6	1.00	1.00	0.00
1	20/25	6/7.5	0.80	1.25	+0.10
2	20/32	6/9.4	0.63	1.60	+0.20
3	20/40	6/12	0.50	2.00	+0.30
4	20/50	6/15	0.40	2.50	+0.40
5	20/63	6/18.9	0.32	3.15	+0.50
6	20/80	6/24	0.25	4.00	+0.60
7	20/100	6/30	0.20	5.00	+0.70
8	20/125	6/37.5	0.16	6.25	+0.80
9	20/160	6/48	0.13	8.00	+0.90
10	20/200	6/60	0.10	10.00	+1.00
11	20/250	6/75	0.08	12.50	+1.10
12	20/320	6/96	0.06	16.00	+1.20
13	20/400	6/120	0.05	20.00	+1.30
.	.	.	.	.	.
.	.	.	.	.	.
20	20/2000†	6/600	0.01	100.00	+2.00
30	20/20000§	6/6000	0.001	1000.00	+3.00

** Log of Minimum Angle of Resolution*
† 20/2000 = count fingers at 2 feet
§ 20/20000 = hand motion at 2 feet

Fig.24 *Tabella di correlazione dell'acuita visiva espressa in diverse unità di misura*

La retinopatia diabetica è stata classificata tramite le fotografie stereografiche del fondo oculare in sette settori come previsto dal protocollo ETDRS. Il bevacizumab disponibile in commercio è stato preparato per ciascun paziente ed inserito in una provetta usando tecniche asettiche. Il bevacizumab è stato refrigerato fino al suo uso, avvenuto pochi giorni dopo la sua preparazione (entro cinque giorni). L'iniezione intravitreale è stata condotta secondo i protocolli standard. L'occhio è stato preparato con una soluzione di 5% povidone/iodine; il blefarostato è stato utilizzato per stabilizzare le palpebre, e l'iniezione di 1,25mg

(0,05 ml) di bevacizumab è stata realizzata a 3,5 -4mm posteriori al limbus, per via pars plana nel quadrante infero-temporale con ago da 30-gauge dopo aver eseguito anestesia topica con benoxinato allo 0,4%. Dopo l'iniezione, la pressione endoculare (IOP) e la perfusione arteriosa sono state controllate, ed i pazienti sono stati istruiti ad instillare un antibiotico topico: una goccia quattro volte al giorno per i successivi sette giorni. I pazienti sono stati rivalutati a 24 ore con biomicroscopia a lampada a fessura e sette fotografie aneritre del fondo oculare secondo protocollo ETDRS. Ad una settimana dalla iniezione, i pazienti sono stati sottoposti ad un esame oftalmologico come descritto sopra. I pazienti sono stati sottoposti previo ripetizione del protocollo ad altre tre iniezioni a tre mesi, a sei e nove mesi. Dopo sette giorni da ciascuna iniezione, ed a tre mesi dall'ultima è stato eseguito esame oftalmologico come da protocollo sopra descritto. Gli occhi sono stati inseriti nella nostra casistica solamente al compimento di un follow-up di 12 mesi. Le principali outcome measures hanno incluso i cambiamenti della BCVA, della FA, dell'OCT e del GDx VCC. I dati sono stati analizzati ai seguenti time points: tempo 0, sette giorni, tre mesi, tre mesi e sette giorni, sei mesi, sei mesi e sette giorni, nove mesi, nove mesi e sette giorni, dodici mesi. Un incremento o decremento della BCVA è stato considerato significativo se pari o superiore ad 1 linea ETDRS. Per gli altri parametri, una P value <0,05 è stata considerata significativa. La risposta del leakage fluoresceinico, dopo l'iniezione, è stata classificata come completa, in presenza di un riassorbimento totale del leakage, anche con persistenza di un lieve staining; parziale in caso di riduzione moderata nell'intensità del leakage; persistente in caso di nessun cambiamento nell'intensità del leakage.

Tomografia a coerenza ottica [172-174]

La tomografia a coerenza ottica è una tecnologia non invasiva, non a contatto, capace di generare immagini a sezione trasversale della macula, della papilla ottica e delle fibre nervose peripapillari (RNFL) ad alta risoluzione. Un algoritmo, automaticamente, calcola lo spessore della macula e delle RNFL. Le caratteristiche retiniche centrali sono state studiate utilizzando scansioni lineari radiali di 6 mm attraverso una pupilla dilatata. Lo spessore retinico della retina centrale ad 1 mm è stato ottenuto facendo uso del programma "Retinal thickness analysis report". Lo spessore delle NFL è stato studiato acquisendo scansioni circolari a 3-4 mm dalla papilla per 360° consentendo di evitare misure inadeguate che derivino dall'atrofia peripapillare usando il programma "RNFL Thickness Average Analysis Report". Sono state incluse solamente immagini di alta qualità.

Polarimetro a scansione laser confocale (GDx VCC)

Il **GDx** è un polarimetro a scansione laser confocale, utilizzato per analizzare lo spessore delle fibre nervose di cui è composto il nervo ottico. Il GDx effettua una misurazione indiretta dello spessore delle fibre nervose, in quanto analizza il ritardo che un fascio di luce ha nell'attraversare i microtubuli, struttute birifrangenti presenti all'interno delle fibre nervose. È una tecnica non invasiva, viene eseguita in miosi, non a contatto. Un algoritmo, automaticamente, calcola lo spessore delle fibre nervose nei vari settori.

Analisi Statistica

L'analisi statistica è stata realizzata con il programma StatPlus Professional Package 2007 release 4.2 per Windows; poiché le variabili continue non presentavano una distribuzione normale, abbiamo utilizzato dei tests non parametrici. I dati sono riportati come media ± deviazione standard (SD). Il Matched Wilcoxon Pairs test è stato utilizzato per valutare la differenza statistica nella BCVA e nello spessore maculare al tempo 0, a 3 mesi, a 6, a 9 ed a 12 mesi negli occhi sottoposti ad iniezione e nella valutazione del NFI (Nervous Fiber Indicator) eseguita tramite GDx VCC e nella valutazione dello spessore RNFL eseguita tramite OCT. Nel nostro studio, abbiamo assunto come significatività statistica una $p < 0,05$ con un intervallo di confidenza pari al 95%. Sarebbe stato più corretto analizzare per l'analisi statistica il modello lineare generalizzato per misure ripetute, tuttavia, la numerosità campionaria è tale che si è preferito ricorrere al Matched Wilcoxon Pairs test per dati appaiati, analizzando le misure a coppie secondo uno schema temporale progressivo, in quanto il test di sfericità di Mauchly che, verifica l'ipotesi nulla per la quale la matrice di covarianza dell'errore della variabile dipendente trasformata ortonormalizzata è proporzionale a una matrice identità, risulta fortemente influenzata dalla numerosità del campione.

Risultati

11 occhi di 11 pazienti sono stati arruolati ed analizzati. I pazienti avevano un'età media di 59,6 +/- 5,4 anni, 7 maschi e 4 femmine, tutti di razza caucasica. Tutti gli occhi trattati presentavano una retinopatia diabetica proliferante con un edema maculare clinicamente significativo valutato al tempo 0 mediante biomicroscopia alla lampada a fessura . La migliore acuità visiva corretta (BCVA) media è stata pari a 0,66 +/- 0,20 LogMar al tempo 0 (numero medio di lettere 30,36+/-13,44); a 0,60+/-0,16 a 7 giorni (numero medio di lettere 34,27+/-11,50), a 0,56 +/- 0,30 a 12 mesi con un guadagno medio di- 0,1 LogMar ($p<0,05$) e 1 linea ETDRS (Grafico 1). La valutazione con ETDRS chart test mostrava dei valori pretrattamento di 30,36 +/- 13,44 lettere; a sette giorni di 34,24 +/- 11,50 ; a 3 mesi di 37,21 +/- 13; a sei mesi di 39,54 +/- 13,34; a nove mesi di 41+/-11,94; ad 1 anno di 36+/-15. La tomografia a coerenza ottica è stata eseguita pre-trattamento, a sette giorni, a tre mesi, a tre mesi e sette giorni, a sei mesi, a sei mesi e sette giorni, a nove mesi, a nove mesi e sette giorni, a dodici mesi. In riferimento ai dati OCT, lo spessore maculare medio al tempo 0 è pari a 319,85 +/- 76,55 µm, a 292,57 +/- 53,23 µm a sette giorni, a 293,65 +/- 66,18 µm a tre mesi, a sette giorni dalla seconda iniezione (tre mesi e sette giorni) lo spessore maculare medio è 274,82 +/- 48,22 µm, a sei mesi lo spessore maculare medio è pari a 297,67 +/- 89,27 µm ed a sette giorni dalla terza iniezione lo spessore maculare medio è pari a 279,62+/-60,64 µm, a nove mesi lo spessore maculare medio è 285,88+/-62,63 µm, a nove mesi e sette giorni lo spessore maculare medio è 286,79+/-65,72 µm, a dodici mesi lo spessore maculare medio è 288,10+/-66,24 µm.

Il decremento è stato significativo tra il tempo 0 e 7 giorni con un guadagno medio pari a 27,28 µm. Il dato ha avuto una progressione favorevole con un guadagno medio finale pari 31,75 µm al 12 mese ($p<0,05$). (grafico2)

La valutazione fluorangiografica ha rivelato la risoluzione del leakage di ciascun area di neovascolarizzazione in tutti gli occhi, già a sette giorni dalla 1° iniezione, con un' involuzione completa della perfusione dei neovasi. In tutti i casi, si è apprezzata una riduzione dell'edema maculare, poi meglio documentata dall'analisi con OCT come già riportato sopra.

Il GDx VCC è un polarimetro a scansione laser confocale, utilizzato per analizzare lo spessore delle fibre nervose di cui è composto il nervo ottico. E' stato valutato, in particolare, il parametro NFI (Nervous Fiber Indicator), che risulta il più sensibile e specifico. Al tempo 0 è pari a 37,2+/- 18,9, a 34,2+/- 16,54 a sette giorni, a 39,54 +/-19,27, a tre mesi, a sette giorni dalla seconda iniezione l'NFI medio è 38,72 +/- 19,44, a sei mesi è pari a 41,09+/-17,13 ed a sette giorni dalla terza iniezione è pari a 37,72+/-16,52, a nove mesi è 36,54 +/- 15,17 , a nove mesi e sette giorni l'NFI è 43, +/-14,05, a dodici mesi è 39,4+/- 13,5. ($p<0,05$).(grafico 3).

La variazione dello spessore delle fibre nervose peripapillari valutato mediante esame OCT ha evidenziato una modifica non significativa dello spessore delle fibre nervose nei quadranti superiore, nasale e temporale ($p<0,05$). Mentre si è osservato un decremento dopo un anno di trattamento ($p=0,286$) dello spessore delle fibre nervose del settore inferiore, il valore dello spessore a tempo 0 è pari a 110µm, invece a tre mesi dalla quarta iniezione è pari ad 89 µm. (grafico 4)

Non ci sono stati episodi di infiammazione oculare o decremento severo della visione nel post-iniezione. L'iniezione è stata ben tollerata in tutti i pazienti. Nessun paziente ha sviluppato uveiti, endoftalmiti, tossicità oculare. La pressione sanguigna è stata monitorata prima dell'iniezione ed ad ogni follow-up, e non sono stati osservati incrementi significativi nel corso dello studio. Dopo 12 mesi di follow-up, nessun evento avverso oculare è stato riportato, mentre si è verificato ad un mese dalla seconda iniezione una ischemia del miocardio; nessun altro evento avverso sistemico come eventi trombo embolici (accidente cerebrovascolare, attacco ischemico transitorio) è stato registrato.

Caratteristiche dei pazienti arruolati

Occhi trattati	**N = 11**
Maschi/femmine	**7/4**
Età (anni)	**59,6+/-5,4**
BCVA (LogMar) Pre - trattamento	**0,66+/-0,20**
Lettere ETDRS	**30,36 +/- 13,44**
Grado Retinopatia diabetica	**Proliferante con EMCS**
Spessore maculare	**319,85 +/- 76,55 µm**

Cambiamenti nella BCVA media dopo bevacizumab intravitreale



Grafico 1. ***Cambiamenti nella BCVA media (best corrected visual acuity) dopo bevacizumab intravitreale***. *La BCVA migliora da 0,66 a 0,6 LogMar a sette giorni; questo livello di BCVA media si mantiene fino a tre mesi con un valore pari a 0,59 LogMar, con successivo aumento dopo la seconda iniezione (tre mesi e sette giorni) a 0,55 LogMar, la stabilità della BCVA si rileva a sei mesi prima della terza iniezione, a sette giorni dalla stessa si ha un ulteriore miglioramento con BCVA pari a 0,5 LogMar, che non viene mantenuto nei tre mesi successivi con BCVA pari a 0,56 LogMar, tuttavia a sette giorni dalla quarta iniezione si riscontra un ulteriore miglioramento con BCVA pari a 0,44 LogMar.*
Ad un anno dalla prima iniezione la BVCA è migliorata ed è pari a 0,56 LogMar. ($p < 0,05$)

Variazioni nello spessore maculare valutato con OCT

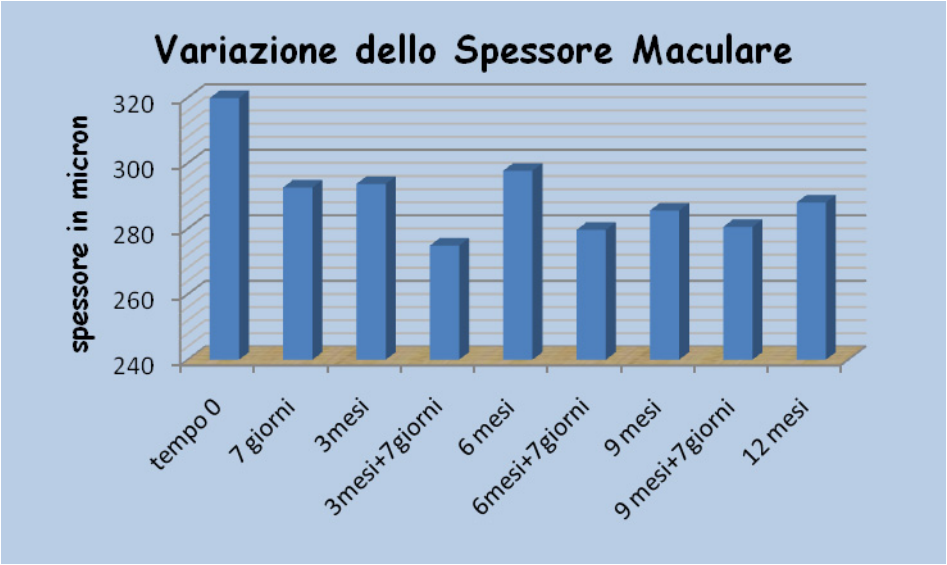

Grafico 2. ***Variazioni nello spessore maculare valutato con tomografia a coerenza ottica (OCT)*** *durante follow-up per trattamento con bevacizumab intravitreale. Lo spessore centrale si modifica variando da 319,85+/-76,55µm a 292,57+/-53,25µm dopo sette giorni dalla prima iniezione. Il decremento è mantenuto al terzo mese, quando lo spessore maculare medio è pari a 293,65+/-66,18 µm, con un ulteriore riduzione dopo la seconda iniezione al terzo mese e sette giorni intorno a 274,82+/-648 µm; a tre mesi dalla quarta iniezione lo spessore maculare medio è pari a 288,10+/-66,24 µm, con un guadagno pari a 31,75 µm dopo un anno di trattamento*.($p < 0,05$)

Variazioni nello spessore delle fibre nervose peripapillari valutato con GDx-VCC

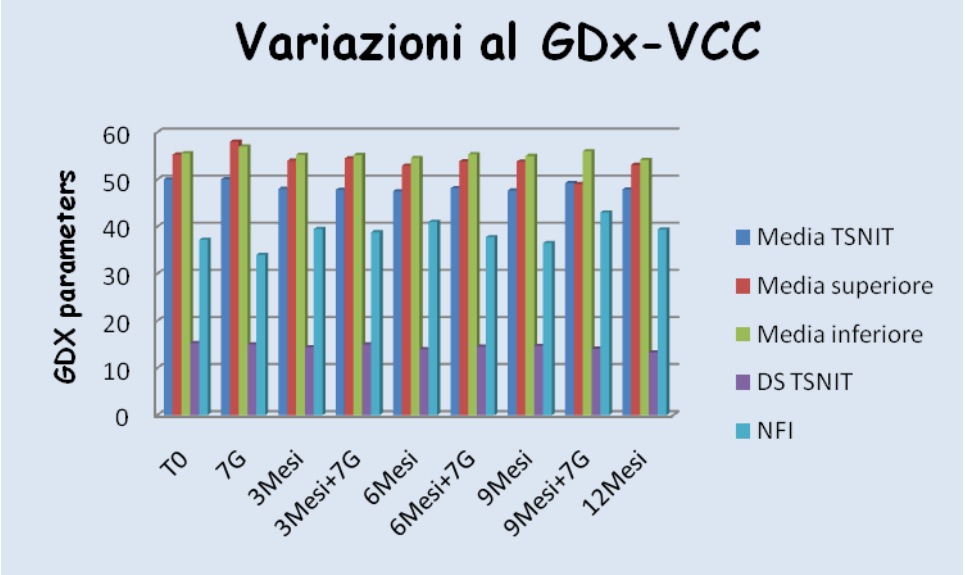

Grafico 3. ***Variazioni nello spessore delle fibre nervose del nervo ottico valutato con polarimetro a scanzione laser confocale.*** *In particolare è stato preso in considerazione il parametro NFI (Nervous Fiber Indicator), che risulta il più sensibile e specifico, esso al tempo 0 è pari a 37,2+/- 18,9, a 34,2+/- 16,54 a sette giorni, a 39,54 +/-19,27 a tre mesi, a sette giorni dalla seconda iniezione l'NFI medio è 38,72 +/- 19,44, a sei mesi è pari a 41,09+/-17,13 ed a sette giorni dalla terza iniezione è pari a 37,72+/-16,52, a nove mesi è 36,54 +/-15,17, a nove mesi e sette giorni l'NFI è 43, +/-14,05, a dodici mesi è 39,4+/-13,5. (p<0,05)*

Variazioni nello spessore delle fibre nervose papillari valutato con OCT

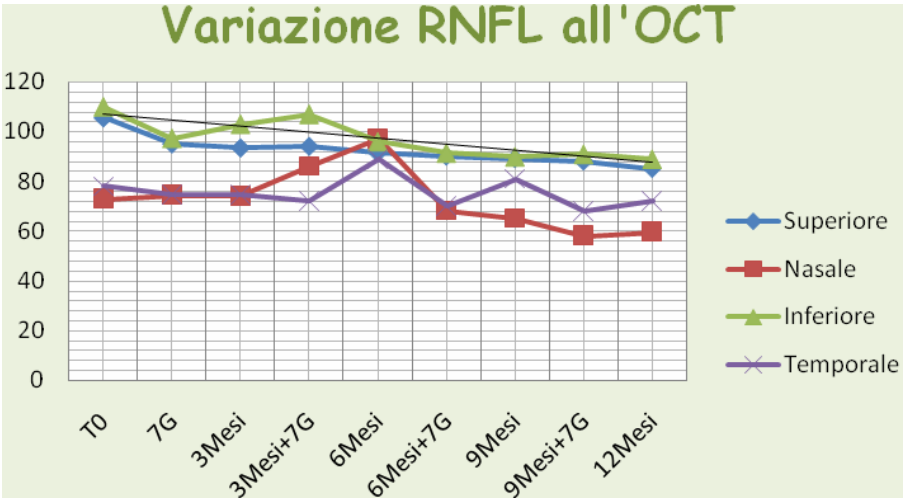

Grafico 4 . ***Variazioni nello spessore delle fibre nervose peripapillari valutato con esame OCT.*** *Durante follow-up per trattamento con bevacizumab intravitreale lo spessore delle fibre nervose nei quadranti superiore nasale e temporale non ha subito modifiche significative (p <0,05). Mentre si è osservato un decremento dopo un anno di trattamento (p=0,286) dello spessore delle fibre nervose del settore inferiore, il valore dello spessore a tempo 0 è pari a 110µm a tre mesi dalla quarta iniezione è pari ad 89µm.*

Variazione della neovascolarizzazione retinica a sette giorni dal trattamento con bevacizumab

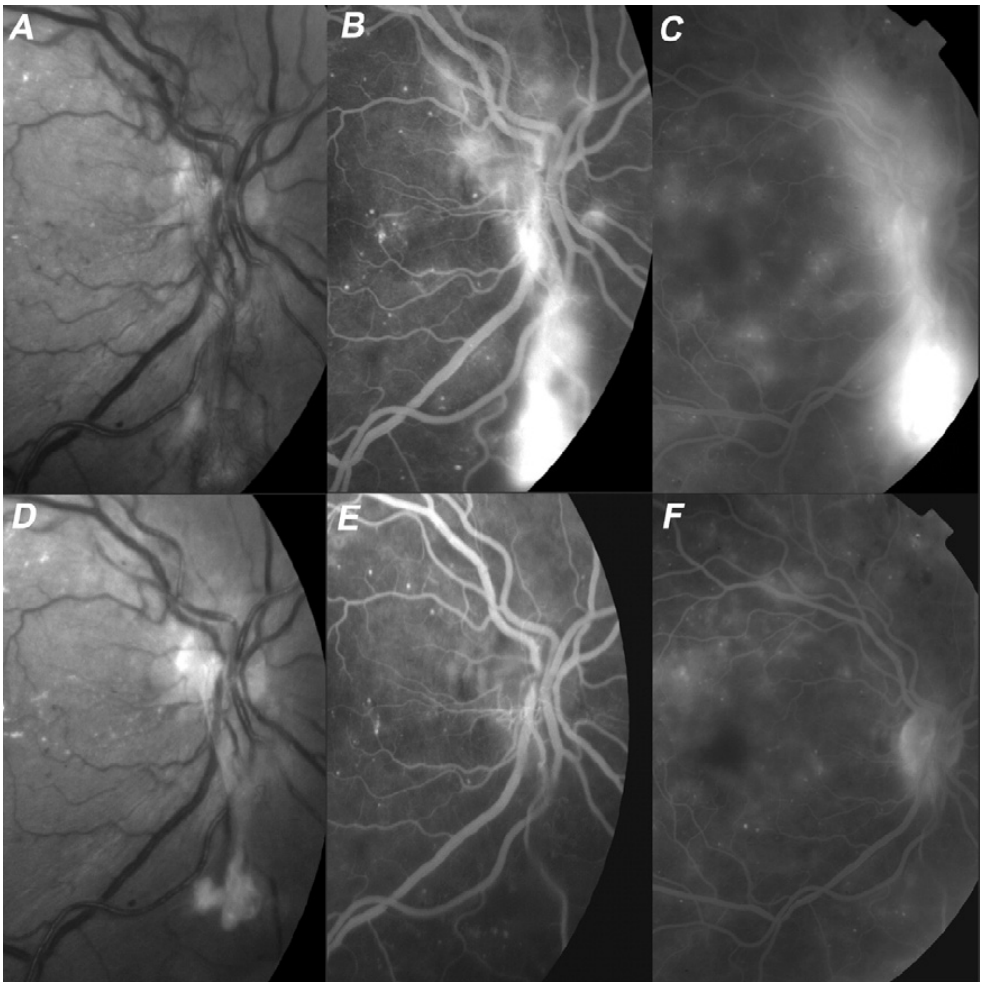

Fig.25 *Angiografia retinica. Foto rosso-priva (A) ed angiogrammi in fase venosa (B) ed in fase venosa tardiva (C) al tempo 0. Foto rosso-priva (D) ed angiogrammi in fase venosa (E) ed in fase venosa tardiva (F), 7 giorni dopo iniezione intravitreale di bevacizumab. Gli angiogrammi mostrano una neovascolarizzazione papillare in foto aneritra (A) con intenso e progressivo leakage fluoresceinico (B, C). 7 giorni dopo trattamento con bevacizumab, la neovascolarizzazione si è riassorbita lasciando una aria di fibrosi (D) con risoluzione del leakage.*

Variazione dell'edema maculare dopo trattamento con bevacizumab

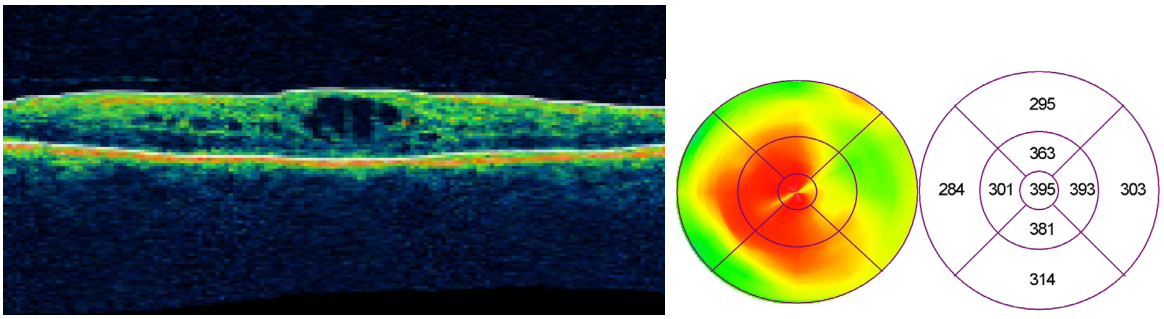

A

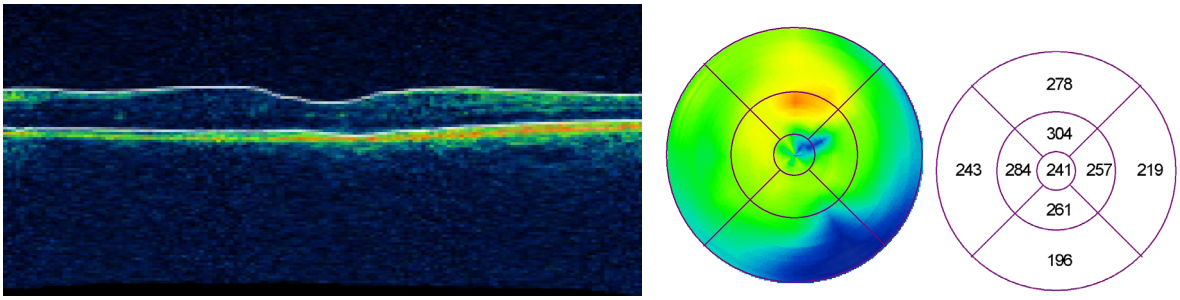

B

Fig.26 *L'esame tomografico (A) eseguito al tempo 0, mostra un'alterazione cistica della neuro retina, dopo quattro iniezioni intravitreali di bevacizumab ed a tre mesi dall'ultimo trattamento il quadro tomografico (B) mostra una risoluzione quasi completa dell'edema, la neuroretina appare regolare per forma e di spessore lievemente aumentato.*

Variazione dell'edema maculare dopo trattamento con bevacizumab

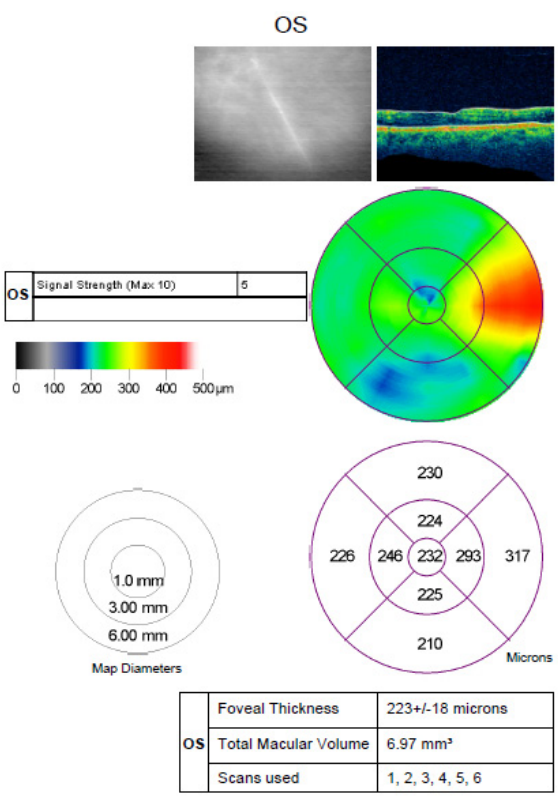

C

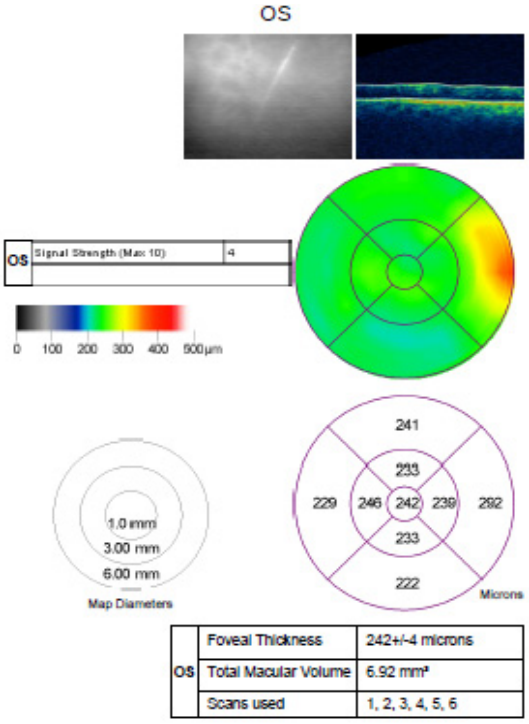

D

Fig.27 *L'esame tomografico (C) eseguito al tempo 0, mostra un ispessimento diffuso della neuroretina sia in zona centrale che peri/para foveale, dopo quattro iniezioni intravitreali di bevacizumab ed a tre mesi dall'ultimo trattamento il quadro tomografico (D) mostra una buona risoluzione dell'edema in zona peri/para foveale.*

Variazione dell'edema maculare dopo trattamento con bevacizumab

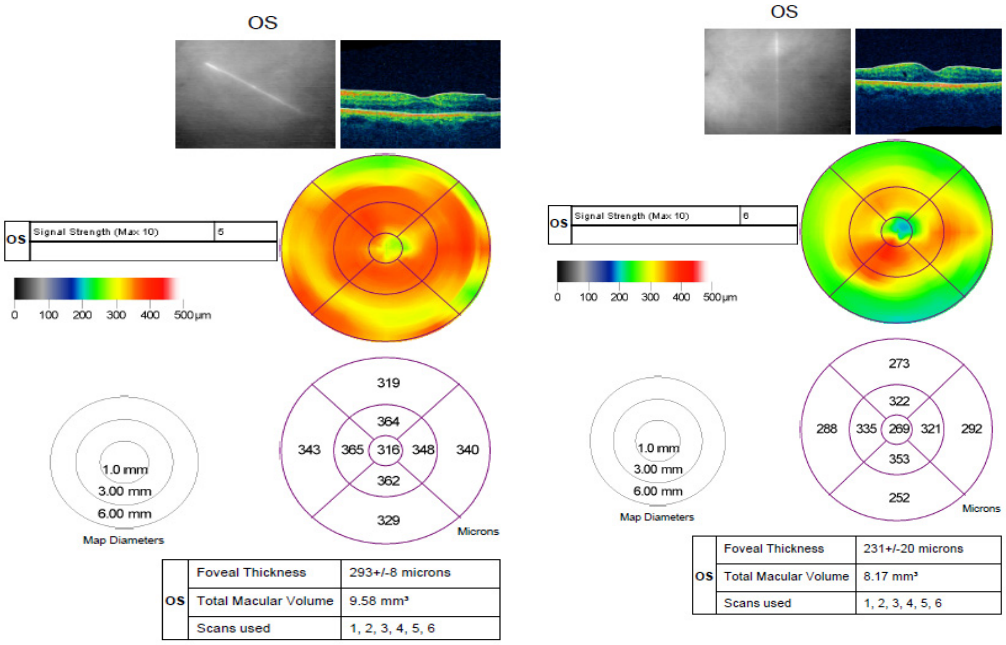

E F

Fig.28 *L'esame tomografico (E) eseguito al tempo 0, mostra un ispessimento diffuso della neuroretina sia in zona centrale che peri/para foveale, dopo quattro iniezioni intravitreali di bevacizumab ed a tre mesi dall'ultimo trattamento il quadro tomografico (F) mostra una buona risoluzione dell'edema sia ad 1 mm, che a 3 e 6 mm.*

Discussione

La panfotocoagulazione retinica (PRP) è il trattamento di scelta per la PDR come stimato dal Diabetic Retinopathy Study [91,78]. Questa ultima ha dato prova di rimarcabile efficacia, preservando la visione in numerosi pazienti per parecchi anni. Tuttavia la PRP è una terapia distruttiva, con effetti secondari irreversibili, come la perdita del campo visivo periferico e della visione notturna, e può talvolta esacerbare un' eventuale presenza di edema maculare, con conseguente, ulteriore riduzione della visione centrale [175]. Per di più, nei pazienti con media opacità, come da emorragia vitreale o cataratta, non sempre è possibile gestire una corretta PRP, ed in alcuni casi, la stessa PRP non può essere completata a causa di frequenti ipoemi o/e edema corneale secondari a neovascolarizzazione iridea e glaucoma neovascolare. Di contro, attualmente, nasce la possibilità di una terapia alternativa o adiuvante alla terapia standard per il trattamento della PDR. I primi passi incoraggianti furono fatti in alcuni reports sulla degenerazione maculare essudativa senile. Successivamente sono iniziate le prime valutazioni sperimentali sulla retinopatia diabetica proliferante e sulla neovascolarizzazione iridea. Nella nostra esperienza, abbiamo evidenziato una rapida e sorprendente risposta al trattamento con bevacizumab, con una completa risoluzione del leakage vascolare in tutti i pazienti, già a 7 giorni, con una stabilizzazione a 12 mesi. L'osservazione di un decremento del leakage nell'occhio controlaterale di 2 pazienti aumenta la possibilità che l'iniezione intravitreale abbia un effetto sistemico. Tuttavia, tale osservazione dovrebbe essere confermata da analisi della concentrazione sanguigna di tale sostanza, ad intervalli diversi. Ciò nonostante, diversamente dalla PRP che permane indefinitamente, il ruolo del bevacizumab parrebbe essere limitato nella sua durata, richiedendo continue iniezioni per mantenere la stabilità del dato anatomico raggiunto. Per di più, non sappiamo quale effetto ipo-atrofico possa avere tale farmaco sulle strutture retiniche in

condizioni d'uso prolungato. Nel follow-up avuto, così come in altri reports pubblicati, nessun evento avverso è stato notato.

Il nostro studio ha analizzato anche l'effetto del bevacizumab intravitreale in presenza di edema maculare clinicamente significativo. Sebbene diverse modalità di trattamento sono sotto investigazione, ad oggi, solamente la fotocoagulazione laser ha mostrato significativa riduzione del rischio di perdita visiva, così come riporta lo studio ETDRS [91]. Tuttavia, anche se l' ETDRS[91] ha mostrato come l'immediato trattamento laser riduca la perdita visiva nell'ordine del 50% dei pazienti trattati, è pur vero che a 36 mesi un 12% degli occhi trattati ha rivelato una perdita ≥ di 15 lettere ETDRS e un 24% ha avuto un ispessimento maculare. Approssimativamente il 40% degli occhi trattati ha mantenuto un ispessimento maculare retinico a 12 mesi, e il 25% a 36 mesi. Inoltre, solamente il 3% degli occhi trattati ha manifestato un guadagno ≥ 3 linee ETDRS. Questi dati suggeriscono come esista un folto sottogruppo di occhi con DME resistente alla convenzionale fotocoagulazione laser. In addizione, il trattamento laser per l'edema maculare diffuso è stato disatteso. [176] In più, altri studi hanno riportato una cattiva prognosi dopo trattamento laser per DME diffuso [177,178]

Per queste motivazioni, c'è un vivo interesse nella ricerca di modalità alternative come la terapia farmacologica con inibitori della protein-kinasi C, l'uso di corticosteroidi intravitreali e l'uso di anticorpi leganti VEGF. Questa ultima è una modalità di trattamento che genera considerevole interesse e che in tutto il mondo è oggetto di studio intenso.

Conclusioni

I nostri risultati indicano un evidente beneficio sullo spessore maculare con un concomitante incremento dell'acuità visiva. Il maggiore decremento nello spessore maculare si apprezza nei primi 7 giorni dalla 1° iniezione. I successivi controlli evidenziano una stabilizzazione media dello spessore maculare con valori medi che non si discostano statisticamente dai valori a 7 giorni. Pertanto i primi 7 giorni sono probatori della massima risposta retinico - maculare ed indici di una efficacia terapeutica. Scarse, o pressoché assenti riduzioni dello spessore maculare nella prima settimana, sono segni scoraggianti nella futura riduzione di spessore, e verosimilmente, potrebbero controindicare il proseguimento del protocollo. Inoltre, il bevacizumab intravitreale non precluderebbe un eventuale trattamento laser focale, ma di contro, potrebbe agevolarlo, visto le migliorate condizioni retiniche post-iniezione. Pertanto, nel futuro prossimo, tale trattamento potrebbe rimpiazzare il trattamento a griglia, o affiancarsi come terapia profilattica al trattamento laser focale e/o panretinico, riducendo così la necessità di ripetute iniezioni. La serie limitata di osservazioni limita le considerazioni di quanto sopra esposto. Il bevacizumab intravitreale alla dose di 1,25 mg a 12 mesi determina certamente una stabilità ed un miglioramento dell'acuità visiva, dei parametri OCT maculari e della neovascolarizzazione retinica. Una valutazione con un trial clinico multicentrico randomizzato con follow-up più lungo e su più ampia popolazione potrebbe meglio valutare l'efficacia e la sicurezza di questo promettente farmaco.

Bibliografia

1. Diabetic Retinopathy Study Research Group. Preliminary report on effects of photocoagulation therapy. *Am J Ophthalmol* 1976;81:383–96.
2. Nasrallah FP, Jalk AE, Van Coppenolle F et al. The role of the vitreous in diabetic maculare edema. *Ophthalmology* 1988;95:1335-9.
3. Stefansson E, Landers MB. How does vitrectomy affect diabetic macular edema? *Am J Ophthalmol* 2006;141:984.
4. Yamamoto T, Takeuchi S, Sato Y, et al. Long-term follow-up results of pars plana vitrectomy for diabetic macular edema. *Jpn J Ophthalmol* 2007;51:285-91.
5. Stefaniotou M, Aspolotis M, Kalogeropoulos C et al. Vitrectomy results for diffuse diabetic macular edema with and without inner limiting membrane removal. *Eur J Ophthalmol* 2004;14:137.43.
6. Ferrara N. Vascular endothelial growth factor: basic science and clinical progress. Endocr Rev 2004;25:581– 611.
7. Adamis AP, Shima DT. The role of vascular endothelial growth factor in ocular health and disease. Retina 2005;25:111–8.
8. Tolentino MJ, Miller JW, Gragoudas ES, et al. Intravitreous injections of vascular endothelial growth factor produce retinal ischemia and microangiopathy in an adult primate. *Ophthalmology* 1996;103:1820–8.
9. Tolentino MJ, Miller JW, Gragoudas ES, et al. Vascular endothelial growth factor is sufficient to produce iris neovascularisation and neovascular glaucoma in a nonhuman primate. *Arch Ophthalmol* 1996;114:964 –70.
10. Wakabayashi T, Oshima Y, Sakaguchi H, Ikuno Y, Miki.A, Gomi F, OtoriY, Kamei M, Kusaka S,Tano Y. Intravitreal bevacizumab to treat iris neovascularization and neovascular glaucoma secondary to ischemic retinal diseases in 41 consecutive cases.
11. Panbianco G, Costacou T, Ellis D et al. The 30-years natural history of type 1 diabetes complication: the Pittsburg Epidemiology of Diabetes Complication Study experience. *Diabetes* 2006, 55:1463-1469.
12. American diabetes association. Diagnosis and classification of diabetes mellitus. *Diabetes Care* 2006, 29 Suppl 1 :S43-48.
13. Axer-Siegel R, Herscovici Z, Gabbay M, Mimouni K, Weinberger D, Gabbay U. The relationship between diabetic retinopathy, glycemic control, risk factor indicators and patient education. Isr Med Assoc J. 2006 Aug;8(8):523-6.
14. Epidemiology of Diabetes Interventetion and complication Reserch Group(2002). Effect of intense teraphy of the microvascular complication of type 1 diabetes mellitus. *JAMA*, 287:2563-2569.
15. Sjolie A K, Stephenson J, Aldington S, et al. Retinopathy and vision loss in insulin-dependent diabetes Europe. The EURODIAB IDDM Complication Study. *Ophthalmology* 1997, 104:252-260.
16. Younis N, Broadbent D.M, Harding S.P et al. Incidence of sight-threatening retinopathy in patients with type 1 diabetes in a systematic screening programme. Diabet. Med, 2003, 20:758-765.
17. Younis N, Broadbent D.M, Vora J.P, et al. . Incidence of sight-threatening retinopathy in patients with type 2 diabetes in the Liverpool Diabetic Eye Study: a cohort study. *Lancet* 2003, 361:195-200.
18. Klein R, Klein B.E, Moss S.A, et al. The Wisconsin Epidemiologic Study of Diabetic Retinopathy. IX. Four year incidence and progression of diabrtic retinopathy when age ate the diagnosis is less then 30 year. *Arch Oftalmolol* 1989, 107:237-243.

19. Klein R, Klein B.E, Moss S.A, et al. The Wisconsin Epidemiologic Study of Diabetic Retinopathy. IX. Four year incidence and progression of diabetic retinopathy when age at the diagnosis is 30 year and more. *Arch Oftalmolol* 1989, 107:244-249.
20. Diabetes Control and Complication Trial Research Group. The effect of intensive diabetes treatment on the progression of diabetic retinopathy in insulin-dependent diabetes mellitus. *Arch Oftalmolol*-1995;113:36-51.
21. Ramsay RC, Goetz FC, Sutherland DER, et al. Progression of diabetic retinopathy after pancreas transplantationfor insulin-dependent diabetes mellitus. *N Engl J Med*.1988;318:208-14.
22. Rosenn B, Miodovnik M, Kranias G, et al. Progression of diabetic retinopathy in pregnancy. *Am J Obset Gynecol*. 1992;166:1214-18.
23. Klein R, Klein BEK. Epidemiology of proliferative diabetic retinopathy. *Diabetes Care*. 1992;15:1875-91.
24. Romero P, Baget M, Mendez I, et al. Diabetic macular edema and its relationship to renal microangiopathy: a simple of type I diabetes mellitus patients in 15 years follow-up study. *J Diabetes Complication*, 21:172-180.
25. Brownlee M. Advancedprotein glicosilation in diadetes and aging. *Annu Rev Med.*1995,46:223-234.
26. Lee A.Y., Chung S.K et Chung S.S. Demostation that polyol accumulation is responsible for diabetic cataract by the use of transgenic mice expressing the aldose reductase gene in the lens. *Proc Natl Acad Sci USA*.1985, 92.2780-2784.
27. Kolm-Litty V., Sauer U, Nerlich A et al. High glucose-induced transforming growth factor beta 1 production is mediated by the exosamine pathway in porcine glomerular mesangial cells. *J Clin Invest*. 1988, 101:160-169.
28. Nishikawa T., Edelstein D., Du X.L. Normalizing mitochondrial superoxide production blocks three pathways of hyperglycaemic damage. *Nature* 2000.404:787-790.
29. Brownlee M. Biochemistry and molecular cell biology of diabetic complication. *Nature* 2001.414,813-820.
30. Brownlee M. The pathobiology of diabetic complications: an unifyied mechanism. *Diabetes* 2005. 54:1615-1625.
31. Sorbinil Retinopathy trial Reserch Group. A randomized trial of sorbinil, an aldose reductase inhibitor, in diabetic retinopathy. *Arch Ophthalmolol,*1990.108.1234-1244.
32. Koya D et King G.L. Protein Kinasi C activation and the development of diabetic complications. *Diabetes* 1992,47:859-866.
33. Suzuma K., Takahara N., Suzuma I., et al. characterization of protein kinase C beta isoform's action on retinoblastoma protein phosphorilation, vascular endothelial growth factor-induced endothelial cell proliferation and retinal neovascolarization. Proc Natl Acad Sci U.S.A 2002.,99:721-726.
34. Akimoto Y., Hart G.W., Hirano H., et al. O-GlcNAc modification of nucleocytoplasmatic proteins and diabetes. *Med Mol Morphol* 2005,38:84-91.
35. Masson E., Lagarde M et al. Involvemed od gangliosides in glucosamine-induced proliferation decrease of retinal pericites. *Glycobiology* 2005,15:585-591.
36. Thornarelly PJ. The glyoxalase system: new developments towards functional characterization of a metabolic pathway fundamental to biological life. *Biochem J* 1990,269:1-11.
37. Wells-Knecht KJ., Zyzac DV., Litchfield J.E., et al . Mechanism of autoxidative glycosylation: identification of glyoxal and arabinose as intermediates in the autoxidative modification of proteins by glucose. *Biochemistry* 1995,34:3702-3709.
38. Cogan DG, Toussaint D, Kuwabara T (1961) Retinal vascularpatterns. IV. Diabetic retinopathy. *Arch Ophthalmol* 66:366–378.

39. Ochs M, Mayhew TM, Knabe W (2000) To what extent are the retinal capillaries ensheathed by Muller cells? A stereological study in the tree shrew Tupaia belangeri. *J Anat* 196(Pt 3):453–461.
40. Orlidge A, D'Amore PA (1987) Inhibition of capillary endothelial cell growth by pericytes and smooth muscle cells. *J Cell Biol* 105:1455–1462.
41. Enge M, Bjarnegard M, Gerhardt H et al (2002) Endotheliumspecificplatelet-derived growth factor-B ablation mimics diabeticretinopathy. *EMBO J* 21:4307–4316.
42. Gale NW, Thurston G, Hackett SF et al (2002) Angiopoietin-2 isrequired for postnatal angiogenesis and lymphatic patterning, and only the latter role is rescued by Angiopoietin-1. *Dev Cell* 3:411–423.
43. Hackett SF, Wiegand S, Yancopoulos G et al (2002) Angiopoietin-2 plays an important role in retinal angiogenesis. *J CellPhysiol* 192:182–187.
44. Maisonpierre PC, Suri C, Jones PF et al (1997) Angiopoietin-2, a natural antagonist for Tie2 that disrupts in vivo angiogenesis. *Science* 277:55–6.
45. Hackett SF, Ozaki H, Strauss RW et al (2000) Angiopoietin 2expression in the retina: upregulation during physiologic and pathologic neovascularization. *J Cell Physiol* 184:275–284.
46. Hammes HP, Lin J, Wagner P et al (2004) Angiopoietin-2 causes pericyte dropout in the normal retina: evidence for involvement in diabetic retinopathy. *Diabetes* 53:1104–1110.
47. Ohashi H, Takagi H, Koyama S et al (2004) Alterations in expression of angiopoietins and the Tie-2 receptor in the retina of streptozotocin induced diabetic rats. *Mol Vis* 10:608–617.
48. Watanabe D, Suzuma K, Suzuma I et al (2005) Vitreous levels of angiopoietin 2 and vascular endothelial growth factor in patients with proliferative diabetic retinopathy. *Am J Ophthalmo* l139:476–481.
49. Yao D, Taguchi T, Matsumura T et al (2006) Methylglyoxal modification of mSin3A links glycolysis to angiopoietin-2 transcription. Cell 124:275–286.
50. Michaelson IC. The mode of development of the vascular system of the retina, with some observations on its significance for certain retinal diseases. *Trans Ophthalmol Soc U K* 1948;68:137– 80.
51. Folkman J. Tumor angiogenesis: therapeutic implications. *N Engl J Med* 1971;285:1182– 6.
52. Tischer E, Mitchell R, HartmanT, et al. the human gene for vascular endothelial growth factor. Multiple protein forms are encoded through alternative exone splicing. *J Biol Chem* . 1991;266:11947-54.
53. Aiello LP, Avery RL, Arrigg PG, et al. Vascular endothelial growth factor in ocular fluid of patients with diabetic retinopathy and other retinal disorders. *N Engl J Med* 1994;331:1480–7.
54. Adamis AP, Miller JW, Bernal MT, et al. Increased vascular endothelial growth factor levels in the vitreous of eyes with proliferative diabetic retinopathy. *Am J Ophthalmol* 1994;118:445–50.
55. Adamis AP, Shima DT, Tolentino MJ, et al. Inhibition of vascular endothelial growth factor prevents retinal ischemia associated iris neovascularization in a nonhuman primate. *Arch Ophthalmol* 1996;114:66 –71.
56. Funatsu H, Yamashita H, Nakamura S, et al. Vitreous levels of pigment epithelium–derived factor and vascular endothelial growth factor are related to diabetic macular edema. *Ophthalmology* 2006;113:294 –301.
57. Macugen Diabetic Retinopathy Study Group. A phase II randomized double-masked trial of pegaptanib, an anti-vascular endothelial growth factor aptamer, for diabetic macular edema. *Ophthalmology* 2005;112:1747–57.

58. Bursell S-E., Clermont AC, Oren B et al. The in vivo effect of endotelins on retinal circulation in non diabetic an diabetic rats. *Invest Ophthalmolol Vis Sci*, 1995.36 :596.
59. Engermann RL, Kem TS: Progression of incipient diabetic retinophaty during good glicemic control. *Diabetes* 1987.36 :808.
60. Krolewski AZ., Canessa M., Warrarn JH., et al : True disposition to hyprtension and susceptibility to renal disease in insulin-dependent diabetes mellitus. *N EngI J Med* 1988, 318.140-145.
61. Yoshida A, Feke G.T., Moralles-Stoppello J et al., Retinal blood flow alteration during progression of diabetic retinopathy. *Arc Ophthalmol* 1983,101 :225.
62. Grunwald JE., Riva CE., Baine J., et al., Total retinal volumetric flow rate in diabetic patients with poor glycemic control. *Invest Ophthalmol Vis Sci* 1992. 33 :365.
63. Michealson IC. The mode of development of the vascula syistem of the retina, with some observation on its significance for certain retinal diseases. Trans Ophtalmolol Sok U K 1948,68 :137-180.
64. Bresnick GH. Diabetic macular edema. A review. *Ophthalmology* 1986,93 :989-997.
65. Wilkinson CP., Ferris F.L., Klein R.E, et al. Proposed international clinical diabetic retinopathy and diabetic macular edema disease severity scales. *Ophthalmology* 1989, 110 :1677-1982.
66. Meyer-Schwickerath G. Light coagulation, a method foe treatment and prevention of the retinal detachment. *Albrecht Von Grafe Arch Ophthalmol* 1954,156.2-34.
67. Diabetic Retinopathy Virectomy Study Report 1: Two-year course of visual acuity in severe proliferative diabetic retinopathy with conventional management. *Ophthalmology* . 92:492-502,1985.
68. Diabetic Retinopathy Virectomy Study Report 5: Early vitrectomy for severe vitreous hemorrhage in diabetic retinopathy. Four year results of a randomized trial. *Arch Oftalmolol* 108:958-964,1990.
69. Wu W.C., Hsu K H., Chen TL., Intervention for relieving pain associeted with panretinal photocoagulation: a prospective randomized trial. *Eye* 2006,20 :712-719.
70. Blankesnship G.W. Red krypton and blue green argon panretinal laser photocoagulation for proliferative diabetic retinopathy. *Trans Am Ophthalmol Soc* 1986, 84:967-1003.
71. Blankesnship G.W. A clinical comparison of central and peripheral argon laser panretinal photocoagulation for proliferative diabetic retinopathy. *Ophthalmology* 1988,95 :170-177.
72. Bandello F., Brancato R., Trabucchi G et al. Diode versus argon green laser panretinal photocoagulation for proliferative diabetic retinopathy: a randomized study in 44 eyes with a long follow-up time. *Graefe Arch Clin Exp Ophthalmol* 1993, 231 :491-494.
73. Bandello F., Brancato R., Lattanzio R., et al. Double frequency Nd :YAG laser versus argon green in the treatment of proliferative diabetic retinopathy a randomized study in with a long follow-up. *Laser Surge Med* 1996,19 :173-179.
74. Early Treatment Diabetic Retinopathy Study Research group (1987b). Techniques for scatter and local photocoagulation treatment of diabetic retinopathy ETDRS report number 3. *Int Ophthalmol Clin,* 27 :254-264.
75. Doft BH et Blankenschip G.W. Single versus multiple treatment sessions of argon laser panretinal photocoagulation for proliferative diabetic retinopathy. *Ophthalmology* 1982,89 :722-779.
76. Maeshima K., Utsugi-Sutoh N., Otani T., et al. Progressive enlargement of scattered photocoagulation scars in diabetic retinopathy. *Retina* 2004, 24 :507-511.
77. Blumenkranz M.S.,Yellachich D et al. Semiautomated patterned scanning laser for retinal photocoagulation. *Retina* 2006, 26 :370-376.

78. Early Treatment Diabetic Retinopathy Study Research group (1991c). Early photocoagulation for diabetic retinopathy ETDRS report number 3. *Ophthalmology,* 98 :766-785.
79. Weiter J.J., Zuckerman R. the influence of the photoreceptor-RPE complex on the inner retina. An explanation for the beneficial effects of photocoagulation. *Ophthalmology* 1980, 87 :1133-1139.
80. Stefansson E., Landers MB., Wolbarsht M.L. Increased retinal oxygen supply followin panretinal photocoagulation and vitrectomy and lensectomy. *Trans Am Ophthalmol Soc* 1981, 79:307-334.
81. Stefansson E., Fisher B.L. Panretinal photocoagulation and retinal oxygenation in normal and diabetic cats. *Am J Ophthalmol* 1986, 101:657-664.
82. Spanger J., Osterhoff M., Reimann M. et al. Loss of the anti-angiogenetic pigment epitelium derived factor in patientes with angiogenic eye desease. *Diabetes* 2001, 50 :2641-2645.
83. Meyers S.M. Macular edema after scatter lase photocoagulation for proliferative diabetic retinopathy. *Am J Ophthalmol* 1980, 90:210-216.
84. Shimuzu K., Kobayashi J. Midperipheral fundus involvement in diabetic retinopathy. *Ophthalmology* 1981, 88:601-612.
85. Movaffaghy A., Chamt SR., Dosso A. Effect of isometric exercice on choroidal blood flow in type I diabetic patients. *Klin Monatsbl Augenheilkd* 2002, 219 :299-301.
86. Lovestam- Adrian M., Agardh c.d.type I diabetes patients with sevwre non-proliferative retinopathy may benefit from panretinal photocoagulation. *Acta Ophthalmol Scand* 2003, 81:221-225.
87. Pender P.M., Benson W.E. The effect of panretinal photocoagulation on darck adaptation in diabetics with proliferative retinopathy. *Ophthalmology* 1981, 88 :635-638.
88. Rogell G.D. Incremental from panretinal photocoagulation. Result in treating proliferative diabetic retinopathy . *Retina* 1983, 3:308-311.
89. Powell J.B., Bresnick G.H., Yanoff M. Ocular effects of argon laser radiation. Histopathology of chorioretinal lesions. *Am J Ophthalmol* 1971, 71:1267-1276.
90. Mensher J.H. Anterir chamber depht alteration after retinal photocoagulation. *Arch Ophthalmol* 1977, 95:113-116.
91. Early Treatment Diabetic Retinopathy Study Research group (1985). Photocoagulation of diabetic macular edema ETDRS report number 1. *Arch Ophthalmol 103*:1796-1806.
92. Gottfredsdottir M.S., Stefansson E. Retinal vasoconstriction after laser treatment for diabetic macular edema. *Am J Ophthalmol* 1993, 115:164-67.
93. Wilson D.J. et al. Macular grid photocoagulation. An experimantal study on the primate retina. *Arch Ophthalmol* 1988,106:100-105.
94. Striph G.G, Hart W.M., Jr et Olk R.J. Modified grid laser photocoagulation for diabetic macular edema. The effect on the central visual. *Ophthalmology* 1988, 95 :1673-1679.
95. Guyer D.R., D'Amico D.J. et Smith C.V. Subretinal fibrosis after laser photocoagulation for diabetic macular edema. *Am J Ophthalmol* 1992, 113:-652-656.
96. Rutledge B.K, Wallow I.H et Poulsen G.L. Sub-pigment epithel membranes after photocoagulation for diabetic macular edema. *Arch Ophthalmol* 1993, 111:-608-613.
97. Diabetic Retinopathy Virectomy Study Research group. Early vitrectomy for severe vitreus hemorrhage in diabetic retinopathy. *Arch Ophthalmol* 1985, 103:1644-1652.
98. Diabetic Retinopathy Virectomy Study Research group. Early vitrectomy for severe proliferative in eyes with useful vision: results of trial–diabetic retinopathy vitrectomy srudy report 3. *Ophthalmoloy* 1988, 95:1307-1320.

99. Diabetic Retinopathy Virectomy Study Research group. Early vitrectomy for severe vitreus hemorrhage in diabetic retinopathy: four years of results of a randomized trial. Diabetic Retinopathy Virectomy Study Research report 8. *Arch Ophthalmol* 1990, 108:958-964.
100. O' Hanley GP, Canny CLB. Diabetic dense premacular hemorrhagy : a possible indication for prompt vitrectomy. *Ophthalmology* 1985, 92:507-511.
101. Ramsay RC., Knobloch W.H., Cantril H.L. Tining of vitrectomy for active proliferative diabetic retinopathy. *Ophthalmoloy* 1986, 9:283-289.
102. Blankenship GW : Posterior retinal holes secondary to diabetic retinopathy. *Arch Ophthalmol* 1983, 101:885-887.
103. Packer A.J : Vitrectomy for progressive macular traction associated with proliferative diabetic retinopathy. *Arch Ophthalmol* 1987, 105:1679-1682.
104. Sato Y., Shimado H. Vitrectomy for diabetic macular heterotopia. *Ophthalmology* 1994, 101: 63-67.
105. Aaberg TM., Abrams GW : Changing indications and tecniques for vitrectomy in mamagment of complication in diabetic retinopathy. *Ophthalmology* 1987, 94: 775-779.
106. Blankeship G.W., Machemer R. Long term diabetic vitrectomy results. Report of ten year follow-up. *Ophthalmoloy* 1985, 92:503-506.
107. Rice T.A., Michels R.G. Long term anatomic and functional results of vitrectomy for diabetic retinopathy. *Am J Ophthalmol* 1980, 90:297-303.
108. Brucker A.J., Michels R.G., Green W.R. Pars plana vitrectomy in the managment of blood induced glaucoma with vitreus hemorrhae. *Ann Ophthalmol* 1978, 10:1427-1437.
109. Odendoerp J., Spritzrias M. : Factors influencing the results of vitreus surgery in diabetic retinopathy. Iris rubeosis and/or active neovascularization at the fundus. Graefe *Arch Clin Exp Ophthalmol* 1989,227:1.
110. Lewis H., Abram G.W., Campo R.V. Vitrectomy for diabetic macular traction and edema associated with posterior hyaloid traction. *Ophthalmology* 1992, 99: 753-759.
111. Machemer R., Parel J.M., Norton E.W. Vitrectomy, a pars plana approch : technical improvementsand further results. *Trans Am Acad Ophthalmol Otolaryngol* 1972 ; 76 :462-6.
112. Peyman G.A., Dodich NA. Experimental vitrectomy. Instrumentation and surgical techinique. *Arch Ophthalmol* 1971,86:548-51.
113. O'Malley C., Heintz RM. Vitrectomy and alternative instrument system. *Ann Ophthalmol* 1975,7:585-88.
114. De Juan E Jr, Hickingbotham D. Refinementes in microinstrumentation for vitreous surgery. *Am J Ophthalmol* 1990,109:218-220.
115. Chen I.C. Sutureless pars plana vitrectomy through self-sealing scleretomies. *Arch Ophthalmol* 1996,114:1273-1275.
116. Fujii G.U., De Juan E Jr., Humayum M.S. A new 25 gauge instrument system for transconjunctival sutureless vitrectomy surgery. *Ophthalmoly* 2002,109:1807-13.
117. Eckardt C. Transconjuntival sutureless 23-gauge vitrectomy. *Retina* 2005,25:208-11.
118. Thompson J.T. Stoessel K.M. An analysis of the effect of intravitreal blood on visual acuity. *Am J Ophthalmol* 1987,104:353-357.
119. Ferrara N, Hillan KJ, Gerber HP, Novotny W. Discovery and development of bevacizumab, an anti-VEGF antibody for treating cancer. *Nat Rev Drug Discov* 2004;3:391– 400.
120. Cunningham ET Jr., Adaims AP., et al. A phase II randomized double-masked trial pegaptanib, an anti-vascular endotheliali growth factor aptamer, for diabetic macular edema. *Ophthalmoly* 2005,112:1747-57.

121. Ishibashi S, Tawara A, Sohma R, Kubota T, TohN Angiographic changes in iris and iridocorneal angle neovascularization after intravitreal bevacizumab injection.. *Arch Ophthalmol*. 2010 Dec;128(12):1539-45.
122. Ghosh S, Singh D, Ruddle JB, Shiu M, Coote MA, Crowston JG. Combined diode laser cyclophotocoagulation and intravitreal bevacizumab (Avastin) in neovascular glaucoma. *Clin Experiment Ophthalmol*. 2010 May;38(4):353-7.
123. Iturralde D, Spaide RF, Meyerle CB, et al. Intravitreal bevacizumab (Avastin) treatment of macular edema in central retinal vein occlusion: a short-term study. *Retina* 2006;26:279–84.
124. Spaide RF, Fisher YL. Intravitreal bevacizumab (Avastin) treatment of proliferative diabetic retinopathy complicated by vitreous hemorrhage. *Retina* 2006;26:275– 8.
125. Avery RL, Pieramici DJ, Rabena MD, et al. Intravitreal bevacizumab (Avastin) for neovascular age-related macular degeneration. *Ophthalmology* 2006;113:363–72.
126. Michels S, Rosenfeld PJ, Puliafito CA, et al. Systemic bevacizumab (Avastin) therapy for neovascular age-related macular degeneration. Twelve-week results of an uncontrolled open-label clinical study. *Ophthalmology* 2005;112:1035– 47.
127. Maturi RK, Bleau LA, Wilson DL. Electrophysiologic findings after intravitreal bevacizumab (Avastin) treatment. *Retina* 2006;26:270–4.
128. Shahar J, Avery RL, Heilweil G, et al. Electrophysiologic and retinal penetration studies following intravitreal injection of bevacizumab (Avastin). *Retina* 2006;26:262–9.
129. Manzano RP, Peyman GA, Khan P, Kivilcim M. Testing intravitreal toxicity of bevacizumab (Avastin). *Retina* 2006; 26:257– 61.
130. Pieramici DJ, Avery RL, Castellarin AA, et al. Case of anterior uveitis after intravitreal injection of bevacizumab. *Retina* 2006;26:841–2.
131. Meyer CH, Mennel S, Schmidt JC, Kroll P. Acute retinal pigment epithelial tear following intravitreal bevacizumab (Avastin) injection for occult choroidal neovascularisation secondary to age related macular degeneration [letter]. Br J *Ophthalmol* 2006;90:1207– 8.
132. Wu L, Martínez-Castellanos MA, Quiroz-Mercado H, Arevalo JF et al. Twelve-month safety of intravitreal injections of bevacizumab (Avastin(R)): results of the Pan-American Collaborative Retina Study Group (PACORES). *Graefes Arch Clin Exp Ophthalmol*. 2008;246(1):81-7.
133. Early Treatment Diabetic Retinopathy Study report number 19. Focal photocoagulation treatment of diabetic macular edema : relationship of treatment effect to fluorescein angiographic and other retinal characteristics at baseline. *Arch Ophthalmol,* 1995,113 :1144-1155.
134. Early Treatment Diabetic Retinopathy Study Report number 11. Classification of diabetic retinopathy from fluorescein angiogram. *Ophthalmology,* 1991,98 :807-822.
135. Early Treatment Diabetic Retinopathy Study Report number 12. Fundus photographic risk factor for progression of diabetic retinopathy. *Ophthalmology* 1991, 98 :823-833.
136. Early Treatment Diabetic Retinopathy Study Report number 13. Fluorescein angiographic risk factor for progression of diabetic retinopathy. *Ophthalmology* 1991, 98 :834-840.
137. Huang D, Swanson EA, Lin CP, et al. Optical coherence tomography. *Science*. 1991; 254(5035):1178-1181.
138. Izatt JA, Hee MR, Swanson EA, et al. Micrometer-scale resolution imaging of the anterior eye in vivo with optical coherence tomography. *Arch Ophthalmol*.1994;112(12):1584-1589.
139. Hee MR, Izatt JA, Swanson EA, et al. Optical coherence tomography of the human retina. *Arch Ophtalmol*. 1995;113(3): 325-332.

140. Fujimoto JG, Pitris C, Boppart SA, Brezinski ME. Optical coherence tomography: an emerging technology for biomedical imaging and optical biopsy. *Neoplasia*. 2000;2(1-2):9-25.
141. Puliafito CA, Hee MR, Lin CP, et al. Imaging of macular diseases with optical coherence tomography.*Ophthalmology*.1995;102(2):217-229.
142. Puliafito CA, Hee MR, Schuman JS, Fujimoto JG, et al. Optical coherence tomography of ocular deseases. Thorofare, NJ: SLACK Incorporated; 1996.
143. *Huang D, Swanson EA, Lin CP, et al.* Optical coherence tomography. *Science.* 1991;224(5035):1178-1181.
144. *Patterson MS, Change B, Wilson B.* Time resolved reflectance and trasmittance for the non–invasive measurement of tissue optical properties. *Appl Opt*.1989;28(12):2331-2336.
145. *Cheong WF, Prahl SA, Welch AJ.* A review of the optical properties of biological tissues. *IEEE Journal of Quantum Electronics*.1990;26(12):2166-2185.
146. *ChauhanDS, Marshall J.* The interpretation of optical coherence tomography images of retina. *Invest Ophthalmol Vis Sci.* 1999.40:2332-2342.
147. Moss S.A., Klein R., Klein B.E. Ten-year incidence of visual loss in a diabetic population. *Ophthalmology*.1994;101(6):1061-1070.
148. Moss S.A., Klein R., Klein B.E. The 14-year incidence of visual loss in a diabetic population. *Ophthalmology*.1998;105(6):998-1003.
149. Hee MR., Puliafito C.A., Wong C., et al. Quantitative assessment of macular edema with optical coherence tomography. *Arch Ophtalmol*. 1995;113(8): 1019-1029.
150. Yang C.S, Cheng CY., Lee F.L et al. Quantitative assessment of retinal thickness in diabetic patients with and without clinically significant macular edema using optical coherence tomography. *Acta Ophtalmol Scand*. 2001;79(3): 266-270.
151. Hee MR., Puliafito C.A., Duker J.R et al. Tomography of diabetic macular edema with optical coherence tomography. *Ophtalmology*. 1998;115(2): 360-370.
152. Massin P., Vicaut E., Paques M et al. Reproducibility of retinal mapping using optical coherence tomography. *Arch Ophtalmol.* 2001;119(8): 1135:1142.
153. Goebel W., Kretzchmar-Gross T. Retinal thickness in diabetic retinopathy using optical coherence tomography. *Retina*.2002;22(6): 759-767.
154. Rivellese M., George A., Puliafito C.A., et al. Optical coherence tomography AFTER laser photocoagulation for clinically significant macular edema. *Ophtalmic Surg Lasers.*2000;31(3): 192-197.
155. Martidis A., Duker J.S., Greenberg P.B, et al. Intraviteral triamcinolone for refractory diabetic macular edema. *Ophtalmology*. 2002;109(5): 920-926.
156. Otani T., Kishi S.,MaruyanaY. Patterns of diabetic macular edema with optical coherence tomography. *Am J Ophtalmology*. 1999;127(6): 688-693.
157. Gallemore R.P, Jumper J.M., McCuen B.W, Jaffe J.P. Diagnosis of vitreoretinal adhesions in macula rdisease with optical coherence tomography. *Retina*.2000;20(2): 115-120.
158. Kaiser P.K., Rieman C.D., Lewis H. Macular traction detachment and diabetic macular edema associated with posterior hyaloid traction. *Am J Ophtalmology*. 2001;113(1): 144-147.
159. Lewis H., Abrams.G.W., Blumenkranz M.S. et al. Vitrectomy for diabetic macular traction and edema associated with posterior hyaloids traction. *Ophtalmology*. 1992;99(5): 753-759.
160. Massim P., Duguit G., Ergunay A., et al. Optical coherence tomography for evaluting diabetic macular edema before and after vitrectomy. *Am J Ophtalmol.* 2003;135(2): 169-177.

161. Dreher, AW, Reiter K. Retinal laser ellipsometry: a new method for measuring the retinal nerve fiber layer thickness distribution. Clin Vision Sci 1992;7:481-8.
162. Giovannini A., Amato G., Mariotti C ., et al. Optical coherence tomography findings IN diabetic macular edema before and after vitrectomy. *Ophtalmol Surg Lasers.* 2000;31(3): 187-191.
163. Colen TP, Tjon-FO-Sang MJ, Mulder PG, Lemij HG. Reproducibility of measurements of the nerve fiber analyzer (NFA/GDx). *J Glaucoma* 2000; 9: 363–370
164. Mai TA, Reus NJ, Lemij HG. Diagnostic accuracy of scanning laser polarimetry with enhanced versus variable corneal compensation.*Ophthalmology*.2007;114(11):1988-93.
165. Bathija R, Zangwill L, Berry CC, et al. Detection of early glaucomatous structural damage with confocal scanning laser tomography. *J Glaucoma* 1998;7:121-7.
166. Chauhan BC, McCormick TA, Nicolela MT, LeBlanc RP. Optic disc and visual field changes in a prospective longitudinal study of patients with glaucoma: comparison of scanning laser polarimetry with conventional perimetry and optic disc photography. *Arch Ophthalmol* 2001;119:1492-9.
167. Choplin NT, Lundy DC. The sensitivity and specificity of scanning laser polarimetry in the detection of glaucoma in a clinical setting. *Ophthalmology* 2001;108(5):899-904.
168. Choplin, NT, Lundy, DC. Differentiating patients with glaucoma from glaucoma suspects and normal subjects by nerve fiber layer assessment with scanning laser polarimetry. *Ophthalmology* 1998;105:2068-76.
169. Kim HG, Heo H, Park SW Comparison of scanning laser polarimetry and optical coherence tomography in preperimetric glaucoma. *Optom Vis Sci*. 2011 Jan;88(1):124-9.
170. Grewal DS, Sehi M, Greenfield DS Detecting glaucomatous progression using GDx with variable and enhanced corneal compensation using Guided Progression Analysis. *Br J Ophthalmol*. 2010 Jul 22.
171. Holladay JT. Visual acuity measurements. *J Cataract Refract Surg* 2004;30:287–290.
172. Huang D, Swanson EA, Lin CP, Schuman JS, Stinson WG, Chang W, et al. Optical coherence tomography. *Science* 1991;254:1178-81.
173. Pieroth L, Schuman JS, Hertzmark E, Hee MR, Wilkins JR, Coker J, et al. Evaluation of focal defects of nerve fiber layer using optical coherence tomography. *Ophthalmology* 1999;106:570-9.
174. Rogério A. Costa et al . Retinal assessment using optical coherence tomography. *Progress in Retinal and Eye Research* 2006, 25:325-353.
175. Shimura M, Yasuda K, Nakazawa T, et al. Quantifying alterations of macular thickness before and after panretinal photocoagulation in patients with severe diabetic retinopathy and good vision. *Ophthalmology* 2003;110:2386 –94.
176. Lee CM, Olk RJ. Modified grid laser photocoagulation for diffuse diabetic macular edema: long-term visual results. *Ophthalmology* 1991;98:1594–602.
177. Ferris FL III, Patz A. Macular edema: a complication of diabetic retinopathy. *Surv Ophthalmol* 1984;28(suppl):452–61.
178. Bresnick GH. Diabetic maculopathy: a critical review highlighting diffuse macular edema. *Ophthalmology* 1983;90:1301–17.