MINERVA PEDIATR 2007;59:397-401

Polycystic ovary and gonadoblastoma in Turner's syndrome

M. C. MAGGIO, A. LIOTTA, E. DE GRAZIA, M. CIMADOR, M. R. DI PACE, G. CORSELLO

Maternal Infantile Department
University of Palermo, Palermo, Italy

Turner's syndrome (TS) is characterized by typical facial features, short stature, hypergonadotropic hypogonadism, streak gonads, infertility, hearth and kidney malformations. Typical karyotype is 45,X0; however, 6% of TS have mosaic patterns including Y chromosome or fragments of Y. This karyotype is a risk factor of developing a dysgerminoma in dysgenic gonads. Furthermore, rare cases of polycystic ovary are described in young-adult patients with TS. We describe the clinical case of a 12-year-old girl with TS treated with GH who showed a good response to treatment. She developed an ovary with histological polycystic pattern and a contralateral gonadoblastoma in the streak gonad. Laparoscopic gonadectomy was performed, with a good prognosis. Of remark is the opportunity to carry out gonadectomy in prepubertal age in girls with TS and Y chromosome material. This is a rare precocious case of polycystic ovary in TS, with different evolution in the two gonads with different histological differentiation.

Key words: **Turner's syndrome - Gonadoblastoma - Polycystic ovary syndrome.**

Turner's syndrome (TS) is a chromosomic disease with endocrine disorders, characterized by typical facial features, hearth and kidney malformations, short stature, hypergonadotropic hypogonadism, streak gonads, infertility.

In 50-60% of patients with TS the karyotype is 45,X0, less frequently there is a mosaic, and up to 6% of TS have mosaic patterns including Y chromosome or fragments of Y. However, more often DNA sequence analysis detects Y chromosome sequences.[1]

This karyotype induces a risk of neoplastic degeneration of the dysgenetic gonad in 30% of the patients, with the development mainly of gonadoblastoma. The incidence of gonadoblastoma increases with age, being 2% at 10 years of age, rising to 28% at 30 years.[2] Gonadoblastoma is a benign tumor, but approximately 50% of these neoplasms will progress into invasive disgerminomas.[3] For the risk of malignant potential degeneration gonadectomy is recommended for TS with a Y chromosome or fragments of it.

The putative gonadoblastoma gene has not yet been identified, but has been tentatively localized to the pericentromeric region of the Y chromosome.[4, 5] In fact, recent studies have correlated the development of gonadoblastoma to the presence of DYZ3 sequence (localized to the pericentromeric region) and SRY gene (localized to the short

Received on April 10, 2006.
Accepted for publication on June 11, 2007.

Address reprint requests to: M. C. Maggio, Piazza Edison 2, 90144 Palermo, Italy. E-mail: benfri@diseg.unipa.it

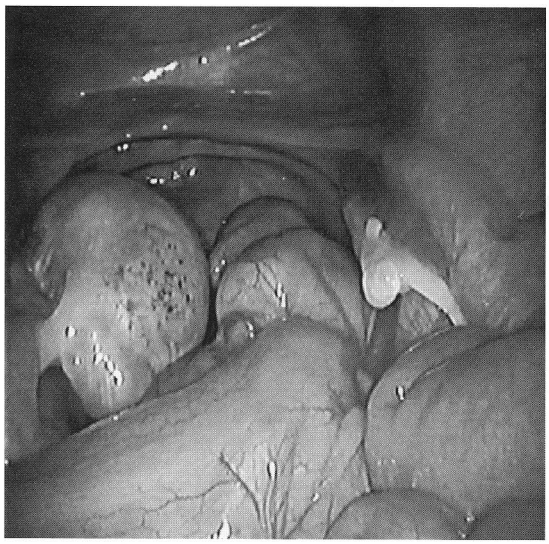

Figure 1.—Laparoscopic view of the gonads.

arm), detected by PCR in patients whose conventional karyotype was not suggestive of containing Y chromosome material.[6, 7]

The detection of a Y chromosome or a Y fragment has also been associated with virilization in 5% of TS.

Furthermore high levels of FSH and LH stimulate gonads if responding tissue is present and the risk of polycystosis in differentiated gonads could be explained.

We describe the case of a 12 year-old patient with TS, gonadoblastoma in the streak gonad and an anatomic aspect of polycystic ovary in the differentiated gonad.

Case report

We report the case of a 12-year-old girl, diagnosed as TS in the first weeks of life for short length (45 cm; <-2 SDS), feet lymphoedema, *Pterigium colli.*

Conventional cytogenetic analysis, performed on metaphase chromosomes from peripheral lymphocytes using C- and G- banding, revealed a mosaicism 45,X0/46,XY. The echografic study did not reveal any malformation of kidney and heart.

The father's height was 178 cm, the mother's height was 165 cm.

At 10 months her length was 72 cm (-2.04 SDS following growth charts for TS), FSH was 33.4 mUI/mL, LH was 4.5 mUI/mL, with normal values of thyroid hormones, glucose, antiendomisium and antigliadin antibodies. The clinical follow-up was characterized by a low height velocity which induced to start GH treatment at the dose of 0.35 mg/kg/week divided in 7 days a week. Height velocity significantly increased to 6 cm/year. IGF1 levels were detected after the beginning of the therapy every 6 months and always were in the normal range for sex and age.

She was referred to our unit when she was 12 year-old. At this time she presented a stature of 148.4 cm (>2 SDS considering the tables for TS), pubertal stage was PH2B1, with axillarca and mild hypertrichosis of arms and legs.

Hormonal assays revealed: IGF1: 292 ng/mL; FSH: 1.6 mUI/mL; LH: 0.1 mUI/mL; etinilestradiol: <5 pg/mL; testosterone: <0.2 ng/mL; ACTH (h. 8): 12 pg/mL; 17OH-progesterone: 1.2 ng/mL; Δ4-androstenedione: 0.78 ng/mL; DHEAS: 147 μg/dL.

Pelvic ultrasound scans evidenced the left gonad increased in volume with an irregular pattern. SRY gene research was positive. She underwent to a laparoscopic evaluation with the evidence of a streak gonad (3.2×1×0.5 cm) in the right side and the left ovary, of 5 cm of diameter, enlarged with irregular surface (Figure 1). Laparoscopic gonadectomy was performed and the histological study revealed in the right gonad multiple cystic structures with mucous inclusions, germinal and cystic follicular cells (dysgenetic gonadoblastoma), while the left ovary was multiseptated with multiple follicular cysts with serous inclusions, as a "polycystic ovary".

During the follow-up neoplastic markers were always negative and height velocity was maintained by GH treatment.

Discussion and conclusions

Patients with TS and Y chromosome fragments are at risk of gonadoblastoma in the dysgenetic gonads.[4, 5, 7, 8] The follow-up of these patients include the surveillance of dysgenetic gonads and gonadectomy in prepubertal age, to precocious prevent dysgerminoma occurrence.[9]

In our patient gonadoblastoma occurred in the dysgenetic gonad, as expected in TS with Y chromosome genes.

Malignant degeneration in patients with gonadoblastoma is rare, although possible. Therefore laparoscopy and preventive prepubertal gonadectomy of the disgenetic gonads are the procedures of choice for patients with TS and identified Y-chromosome material. Gonadectomy should be performed as early as possible because the risk of malignant degeneration can occur early in the life of these patients.[6] We stress the lack of ul-

trasounds to early identify gonadoblastoma,[9] the diagnostic value of laparoscopy in TS and the opportunity of laparoscopic gonadectomy to reduce surgery invasivity and postsurgical outcome.

Furthermore TS with Y chromosome material need early gonadectomy to exclude the risk of malignancy with certainty: actually ultrasonography is probably only sufficiently sensitive to discover a tumor of bigger size and until now we are not able to predict a malignant evolution of gonadoblastoma.

Moreover, in TS the same patient can have one "streak gonad" and a contralateral ovary, but this is the first Turner patient reported in the literature with a gonadoblastoma in a streak gonad and a contralateral ovary with a histological definition of "polycystic ovary". High levels of gonadotropins in the first years of life can induce polycystic ovary, but reports in TS are rare and described in older subjects.[10] Givens *et al.* stressed as some polycystic ovaries in TS may represent an intermediate condition between streak gonad and normal ovary.[10] This case is, to our knowledge, the youngest TS patient with Y chromosome material with a histological detection of gonadoblastoma and contralateral polycystic ovary.

References

1. Magenis RE, Breg WR, Clark KA, Hook EB, Palmer CG, Summitt RL *et al.* Distribution of sex chromosome complements in 651 patients with Turner's syndrome. Am J Hum Genet 1980;32:79A.
2. Manuel M, Katayama KP, Jones HW. The age of occurrence of gonadal tumors in intersex patients with a Y chromosome. Am J Obstet Gynecol 1976;124:293-300.
3. Scully RE. Gonadoblastoma. A review of 74 cases. Cancer 1970;6:1340-56.
4. Salo P, Kaarianien H, Petrovic V, Peltomaki P, Page DC, de la Chaprelle A. Molecular mapping of the putative gonadoblastoma locus on the Y chromosome. Gene Chromosome Cancer 1995;14:210-4.
5. Tsuchiya K, Reijo R, Page DC, Disteche CM. Gonadoblastoma: molecular definition of the susceptibility region on the Y Chromosome. Am J Hum Genet 1995;57: 1400-7.
6. Mancilla EE, Poggi H, Repetto G, Rumié H, Garcìa H, Ugarte F *et al.* Y chromosome sequences in Turner's Syndrome: association with virilization and gonadoblastoma. J Pediatr Endocrinol Metab 2003;16:1157-63.
7. Mazzanti L, Cicognani A, Baldazzi L, Bergamaschi R, Scarano E, Strocchi S *et al.* Gonadoblastoma in Turner Syndrome and Y-chromosome-derived material. Am J Med Genet 2005;135A:150-4.
8. Page DC. Hypothesis: Y chromosomal gene causes gonadoblastoma in dysgenetic gonads. Development 1987;101:151-5.
9. Gravholt CH, Fedder J, Naeraa RW, Müller J. Occurrence of gonadoblastoma in females with Turner syndrome and Y chromosome material: a population study. J Clin Endocrinol Metab 2000;85:3199-202.
10. Givens JR, Wilroy RS, Summitt RL, Andersen RN, Wiser WL, Fish SA. Features of Turner's syndrome in women with polycystic ovaries. Obstet Gynecol 1975;45:619-24.

Sindrome di Turner con ovaio policistico e gonadoblastoma

La sindrome di Turner (ST) è una patologia cromosomica che si associa ad anomalie endocrine e si connota per la presenza di una tipica *facies*, malformazioni cardiache e renali, bassa statura, ipogonadismo ipergonadotropo, gonadi a benderella fibrosa, infertilità. Nel 50-60% delle pazienti con ST il cariotipo è 45,XO, meno frequente è la condizione di mosaicismo, mentre più del 6% presenta un mosaicismo contenente tutto o in parte il cromosoma Y. Tuttavia più frequentemente è l'analisi della sequenza del DNA che identifica sequenze geniche appartenenti al cromosoma Y [1].

La presenza di frammenti del cromosoma Y determina il rischio di degenerazione neoplastica, prevalentemente in gonadoblastoma, delle gonadi disgenetiche nel 30% delle pazienti. L'incidenza di gonadoblastoma si accresce con l'età, dal 2% all'età di 10 anni sino al 28% a 30 anni [2]. Sebbene si tratti di neoplasia benigna, circa il 50% di queste neoplasie degenera in disgerminoma invasivo [3]. Dato il rischio di trasformazione maligna si raccomanda alle pazienti affette da ST portatrici di materiale del cromosoma Y di sottoporsi a gonadectomia.

L'ipotetico gene responsabile del gonadoblastoma non è ancora stato identificato, ma è stato ipoteticamente localizzato nella regione pericentromerica del cromosoma Y [4, 5]. Studi recenti hanno correlato lo sviluppo del gonadoblastoma con la presenza del gene DYZ3, che ha sede nella regione pericentromerica, e con SRY (localizzato nel braccio corto). La loro determinazione può essere effettuata tramite metodica PCR, nei pazienti il cui cariotipo standard non ha diagnosticato la presenza di materiale del cromosoma Y [6, 7].

In aggiunta l'identificazione di tutto o parte del cromosoma Y è stata associata a virilizzazione nel 5% delle ST. Inoltre elevati livelli di FSH e LH stimolano le gonadi qualora esse contengano tessuto ova-

rico residuo sensibile alle induzioni endocrine, sì da spiegare la seppur rara evoluzione in ovaio policistico.

In questo lavoro viene descritto il caso di un'adolescente di 12 anni, affetta da ST con una gonade "streak" e la controlaterale differenziata, con aspetto macro e microscopico di ovaio policistico.

Caso clinico

Viene presentato il caso di una ragazza di 12 anni, la cui diagnosi di ST è stata posta in epoca neonatale per lunghezza <-2 SDS (45 cm), linfedema del dorso dei piedi, *Pterigium colli.*

Lo studio standard del cariotipo, valutato sui cromosomi in metafase dei linfociti periferici con bandeggio C e G, ha evidenziato una condizione di mosaicismo 45,X0/46,XY. Lo studio ecografico ha escluso malformazioni renali e cardiache.

La statura paterna era di 178 cm, quella materna di 165 cm. A 10 mesi misurava 72 cm (-2.04 SDS secondo le griglie accrescitive relative alle pazienti con ST), i livelli di FSH e LH erano rispettivamente 33,4 mUI/ml, con normali livelli di ormoni tiroidei, glicemia, anticorpi antiendomisio e antigliadina. Tuttavia la ridotta velocità di crescita evidenziata al follow-up determinava l'inizio della terapia con GH alla posologia di 0,35 mg/kg suddivisa in 7 dosi settimanali. La velocità di crescita staturale è aumentata in modo significativo raggiungendo i 6 cm/anno. I livelli di IGF1 monitorati dopo l'inizio della terapia ogni 6 mesi erano persistentemente nel range fisiologico per età e sesso.

La paziente è giunta alla nostra osservazione all'età di 12 anni, epoca in cui presentava una statura di 148,4 cm (>2 SDS in relazione alle tabelle auxologiche per la ST), lo stadio dello sviluppo puberale era PH2B1, era presente axillarca, con lieve ipertricosi di braccia e gambe. I dosaggi ormonali effettuati mostravano: IGF1 292 ng/ml; FSH 1,6 mUI/ml; LH 0,1 mUI/ml; etinilestradiolo <5 pg/ml; testosterone <0,2 ng/ml; ACTH (h. 8) 12 pg/ml; 17OH-progesterone: 1,2 ng/ml; Δ4-androstenedione 0,78 ng/ml; DHEAS 147 μg/dl.

L'ecografia pelvica visualizzava la gonade sinistra aumentata in volume con aspetto disomogeneo. La ricerca del gene SRY ha dato esito positivo. È stata effettuata, quindi, un'indagine laparoscopica che ha confermato la presenza di una gonade destra a benderella fibrosa delle dimensioni di 3,2×1×0,5 cm, a fronte di una gonade sinistra con dimensioni aumentate e diametro di 5 cm, con superficie irregolare, bozzoluta (Figura 1). È stata contestualmente effettuata gonadectomia per via laparoscopica e la valutazione istologica ha evidenziato a carico della gonade destra multiple neoformazioni cistiche a contenuto mucoso. Il tessuto ovarico comprendeva numerose cellule germinali e follicolari cistiche come da gonadoblastoma disgenetico. L'ovaio sinistro si presentava, invece, multiloculato, contenente numerose cisti a contenuto sieroso come da ovaio policistico.

Durante il follow-up i marker neoplastici erano sempre negativi; la velocità di crescita staturale è stata mantenuta dalla terapia con GH.

Discussione e conclusioni

Le pazienti con ST e materiale genetico del cromosoma Y presentano il rischio di sviluppare, nelle gonadi disgenetiche, un gonadoblastoma [4, 5, 7, 8]. Il follow-up di tali pazienti include la valutazione delle gonadi disgenetiche con la gonadectomia in epoca prepuberale, al fine di prevenire lo sviluppo di un disgerminoma [9].

Nella nostra paziente il gonadoblastoma è insorto nella gonade disgenetica, così come atteso in tali soggetti carriers di geni del cromosoma Y.

Le pazienti con gonadoblastoma hanno un rischio di trasformazione maligna basso ma pur presente. Pertanto la laparoscopia e la gonadectomia prepuberale delle gonadi disgenetiche a fini preventivi sono le procedure elettive per pazienti affette da ST e portatrici di materiale genetico del cromosoma Y. La gonadectomia va effettuata il più presto possibile, perchè il rischio di trasformazione maligna si presenta già precocemente [6].

Sottolineiamo come l'ecografia possa omettere la precoce visualizzazione di un gonadoblastoma [9], a differenza della laparoscopia, eventualmente abbinabile a una gonadectomia per via laparoscopica, al fine di ridurre l'invasività della procedura chirurgica tradizionale e migliorare il decorso postoperatorio.

Peraltro la ST con materiale proveniente dal cromosoma Y ha necessità, al fine di escludere in modo assoluto il rischio di trasformazione neoplastica, di effettuare precocemente la gonadectomia. La valutazione ecografica in atto può evidenziare soltanto una neoplasia di maggiori dimensioni rispetto al gonadoblastoma *in situ* in fase iniziale; inoltre non siamo ancora in grado di prevedere l'evoluzione maligna del gonadoblastoma.

Inoltre nella ST lo stesso paziente può avere una gonade a benderella fibrosa e un ovaio controlaterale; questo è, tuttavia, il primo caso descritto in letteratura con un gonadoblastoma sviluppatosi in una gonade displastica e un ovaio controlaterale che presenta un quadro anatomo-patologico di ovaio policistico. Livelli elevati di gonadotropine nei primi anni di vita possono indurre lo sviluppo di ovaio policistico, ma i casi descritti nella ST sono rari e dell'età più avanzata [10]. Givens *et al.* sottolineano come alcune ovaie con aspetto policistico in pazienti con ST possano rappresentare una condizione intermedia fra la gonade a benderella fibrosa e l'ovaio normale [10].

La nostra è la più giovane paziente con ST e se-

quenze geniche del cromosoma Y in cui è stata posta diagnosi istologica di gonadoblastoma e ovaio policistico controlaterale.

Riassunto

La sindrome di Turner (ST) è caratterizzata dalla presenza di una *facies* tipica, bassa statura, ipogonadismo ipergonadotropo, gonadi a benderella fibrosa, infertilità, malformazioni cardiache e renali. L'assetto cromosomico tipico è 45,X0, anche se il 6% delle pazienti presenta un mosaicismo comprendente il cromosoma Y o suoi frammenti. La presenza di materiale genetico del cromosoma Y, in soggetti con gonadi disgenetiche, costituisce un fattore di rischio di sviluppare un disgerminoma. In letteratura sono descritte rare pazienti con ST che hanno sviluppato un ovaio policistico in età giovane-adulta. In questo lavoro viene descritto il caso di una ragazza con ST giunta alla nostra osservazione all'età di 12 anni, già in terapia sostitutiva con GH che le aveva garantito un outcome auxologico soddisfacente. Ella ha sviluppato un ovaio con aspetto anatomo-patologico di policistosi e un gonadoblastoma nella gonade "steak". È stata, pertanto, sottoposta a gonadectomia per via laparascopica. Sottolineiamo l'opportunità di effettuare la gonadectomia per via laparoscopica nelle pazienti prepuberi con ST e materiale del cromosoma Y.

Parole chiave: Sindrome di Turner - Gonadoblastoma - Sindrome dell'ovaio policistico.